

# 파노라마 촬영법의 실제와 응용



고 광 준

전북대학교 치과대학 구강악안면방사선학 교실

파노라마 촬영법은 치과임상에서 질병의 진단, 치료계획의 수립 및 치료예후의 평가시 널리 이용되고 있는 술식이다. 특히 악안면영역에 발생된 큰 병소, 치아발육과정 및 발육이상, 개구불능환자, implant시술시의 잔존치조골 등의 평가뿐만 아니라 촬영법의 응용에 의하여 상악동 및 TMJ의 관찰에도 유용한 촬영법이다.

국내에서는 1994년 말 현재 1135대(두부규격방사선촬영기 겸용 포함)의 파노라마 촬영기가 사용되고 있으며 앞으로 이의 이용은 점차 증가될 것으로 생각된다.

여기에서는 파노라마 촬영법에 관한 기본원리와, 파노라마 장비, 파노라마 촬영시의 주의사항, 정상 해부학적 구조물의 판독 및 파노라마 방사선사진상에 나타나는 실상(real image)과 허상(ghost image), 파노라마사진상의 확대율 그리고 파노라마 촬영법의 응용에 의한 상악동 및 TMJ촬영법에 대하여 알아보려고 한다.

## 1. 파노라마 촬영법의 기본원리

파노라마 방사선사진을 정확히 촬영하고 판독하기 위해서는 파노라마 촬영법의 기본원리에 대한 이해가 필요하다.

파노라마 방사선사진상 형성의 원리가 처음 Numata(1933)에 의하여 제안되었고 Paatero(1948)에 의하여 파노라마 촬영기가 개발된 이래 현재까지 많은 파노라마 촬영기가 개발되었다.

파노라마 촬영법은 만곡된 단층촬영법의 원리를 이용하여 2개, 3개 또는 연속적으로 변하는 회전중심 주위로 X선 관구와 필름이 회전하는 촬영술식이다.

파노라마 촬영기는 기종에 따라 고유의 상층(focal trough, image layer)이 설계되어 있으며 파노라마 방사선사진에 해부학적 구조물이 명확하게 나타나는 부위가 상층이다. 특히 상의 변형이 가장 적으면서 명확한 상이 나타나는 부위가 상층중심면이다. 방사선원과 필름이 환자주위를 회전할 때 선택된 상

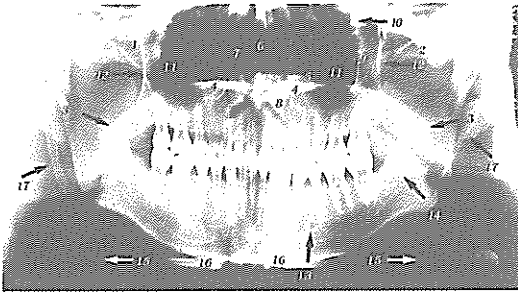

그림 1. 정상 해부학적 구조물(A)

(1)zygomatic bone, (2)zygomatic arch, (3)naso-pharyngeal space, (4)hard palate, (5)ghost of hard palate, (6)nasal septum, (7)turbinate, (8)nose, (9) zygomatic process of maxilla, (10)frontal process of zygomatic bone, (11)maxillary sinus, (12)posterior wall of maxillary sinus, (13)mental foramen, (14) mandibular canal, (15)hyoid bone, (16)hyoid bone (spread out), (17)stylohyoid ligament.

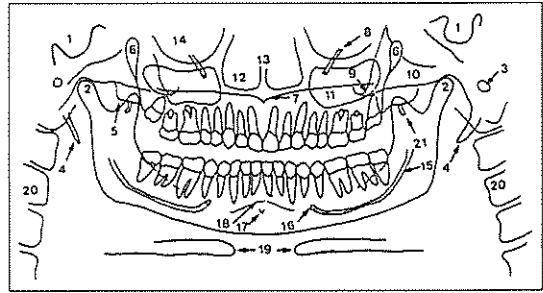


그림 2. 정상해부학적 구조물(A')

(1)sella turcica, (2)mandibular condyle, (3)external auditory meatus, (4)styloid ligament, (5)lateral pterygoid plate, (6)pterygomaxillary fissure, (7)anterior nasal spine, (8)infraorbital canal, (9)zygomatic process of the maxilla, (10)zygomatic arch, (11) maxillary sinus, (12)nasal fossa, (13)nasal septum, (14)orbit, (15)mandibular canal, (16)mental foramen, (17)genial tubercle, (18)mental ridge, (19)hyoid bone, (20)cervical vertebra, (21)hamular process.

층내에 있는 피사체의 점들은 필름과 동일한 선속도를 가져 명확한 상을 나타내는 반면 필름과 선속도가 다른 그 밖의 부분들은 상이 흐려지게(blurring) 되는 원리이다. 일반적으로 상층의 두께, 위치 및 모양은 상층중심의 이동경로(arch path), 필름과 X선 관구의 이동속도, 시준기(collimator slit)의 폭 등에 의하여 영향을 받는다. 촬영시에는 환자의 위치가 상층의 중앙에 위치한 경우 명확한 상을 얻을 수 있으며 상층의 중앙에서 멀어질수록 상의 형태와 모양은 변하게 된다. 즉 하악전치부를 상층내보다 후방에 위치시키면 하악은 X선속에 가까워지며 X선속은 하악의 전방부를 정상보다 느린 속도로 지나게 된다. 따라서 이 부위의 구조물은 정상속도로 이동하고 있는 필름에 수평확대되어 나타난다. 반대로 하악을 필름쪽으로 위치시키면 X선속이 정상보다 빠른 속도로 하악전방부를 지나게 되어 하악전방부상이 수평축소되어 나타난다. 그러나 상층 중심면에 환자가 위치되어도 파노라마 촬영법에 의한 고유한 상의 변형, 환자와 필름간의 거리, 환자의 해부학적 구조물의 다양성 등에 의하여 어느 정도 상의 변형과 확대가 일어나게 된다.

## 2. 파노라마 장비

파노라마 장비는 촬영기종에 따라 회전중심이 양측 하악구치부 설측에 1개씩 2개있는 Panorex기종의 형태와 양측 하악구치부 및 하악전치부 설측에 1개씩 3개있는 Orthopantomograph기종의 형태 그리고 이미 설정된 악궁형태를 따라 회전중심이 연속적으로 변하는 Panelipse기종의 형태로 대별되며 최근에는 악궁에 따라 회전중심이 연속적으로 변하는 형태가 많이 보급되고 있다.

회전중심이 2개 있는 기종에서는 X선 관구와 필름이 하나의 회전중심(상을 형성하는 구조물에서 먼 쪽의 중심)을 회전하는 동안 편측의 안면구조물이 노출된다. 편측 안면구조물의 노출이 끝나면 환자와 의자가 반대측 회전중심으로 축방이동하고 노출된 반대측 안면구조물의 노출이 시작되어 상이 형성된다. 이 기종에서 필름은 실제 회전하는 것이 아니고 시준기 slit을 선상으로 이동한다. 그 결과 파노라마 방사선사진상의 중앙부에 노출되지 않은 때 모양의 부위가 나타나고 그 양쪽에는 부분적으로 중첩되는

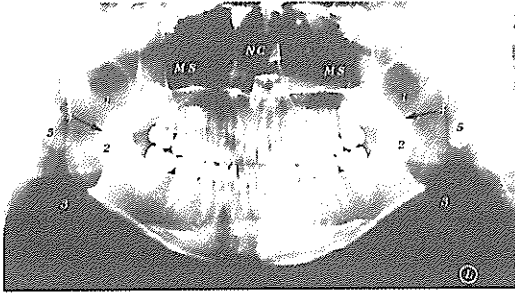


그림 3. 정상 해부학적 구조물(B)

NC: Nasal Cavity, MS: Maxillary Sinus  
 (1)nasopharynx, (2)oropharynx, (3)hypopharynx,  
 (4)soft palate, (5)ear lobe

전치부상이 나타난다. 이 중앙부의 노출되지 않은 부위는 회전중심이 반대쪽으로 이동할 때 형성된 것이다. 회전중심이 3개 있는 기종에서는 악궁의 전방부 설측 중앙에 3번째 회전중심이 있으며 X선이 노출되는 동안 3개의 회전중심이 연속적으로 이동된다. 따라서 상하악골의 전방부가 중첩되지 않고 연속적인 상을 나타낸다. 회전중심이 연속적으로 변하는 기종에서는 X선원이 악궁형태와 유사한 타원형의 경로로 계속 이동한다. 특히 환자의 악궁크기에 맞게 타원의 크기를 조정할 수 있는 기종은 비교적 수평, 수직확대율이 일정한 상을 얻을 수 있다.

이 외에도 최근의 파노라마 기종들은 상악동이나 측두하악관절부의 상을 잘 나타내주는 기종들도 있다. Orthophos(Siemens), Proline CC (Planmeca), 그리고 Ortholix(Gendex)등은 상악동과 측두하악관절부의 특수검사를 수행할 수 있게 설계되어 있다. 이들은 대부분 파노라마 장비 내부에 X선 관구부와 필름의 운동이 특수 프로그램 되어 있다. 즉, 기존의 파노라마 장비에서는 X선의 중심선이 하악과두 장축방향에 대해 비스듬하게 조사되는 데 비하여 이들 장비에서는 하악과두 장축을 따라 중심선이 조사되도록 고안되어 있다.

또한 최근에는 컴퓨터 제어방식의 장비들이 개발되고 있는데 이러한 장비들은 X선 관두와 필름의 이동속도 및 방향이 다양하고 두부의 여러 곳에서 단

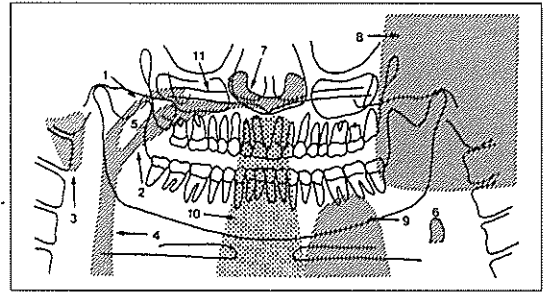


그림 4. 정상 해부학적 구조물(B')

(1)nasopharyngeal air space, (2)palatoglossal air space, (3)shade of the ear, (4)glossopharyngeal air space, (5)soft palate, (6)epiglottis, (7)soft tissue of the ear, (8)ghost image of the contralateral mandible, (9)ghost image of an apron too high on the shoulder, (10)ghost image of the spine because of the slumped position of the patient, (11)ghost image of the contralateral hard palate.

층상을 얻을 수 있도록 프로그램되어 있어 여러방향에서 단층촬영도 가능하다. 예를 들면 상악동의 중단 및 시상면상, 측두하악관절부의 전방 및 측면상 뿐만 아니라 상, 하악부의 단면상도 얻을 수 있도록 프로그램을 입력할 수 있다. 이러한 장비들은 기존의 파노라마 장비에 비하여 기능은 매우 향상되었지만 가격이 비싼 편이다.

### 3. 파노라마 촬영시의 주의사항

파노라마 촬영시 가장 중요한 것은 각 장비 고유의 상층에 맞게 환자를 위치시키는 것이다. 또한 파노라마를 촬영하기 위해서는 촬영전에 국소의치, 가철성 교정장치, 목걸이, 귀걸이, 머리핀 등의 두경부의 금속장치물을 제거하여야 한다. 또한 어린이의 촬영시에는 X선이 노출되는 15~18초 동안 움직이지 않도록 하여 움직임으로 인한 재촬영을 방지하여야 한다. 따라서 촬영 전 파노라마 기기를 작동시킨 후 돌아가는 것을 보여주고 움직이지 말아야 한다는 것을 설명해 주는 것이 좋다. 또한 노출되는 동안 시선은 앞을 향하도록 하고 X선관두가 움직이

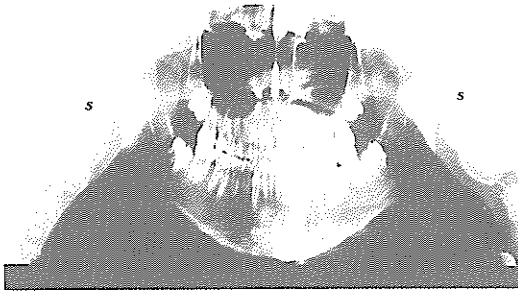

그림 5. 촬영시 환자의 위치가 잘못된 경우

S: Cervical Spine

1. 상층보다 턱을 전방이동시킨 경우
2. 환자의 경추를 구부린 경우

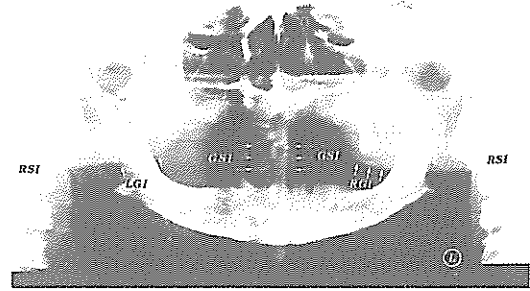


그림 6. 실상(real image)과 허상(ghost image)(A)

RSI: Real Spinal Image,

GSI: Ghost Spinal Image

RGI: Right Ghost Image of the right mandibular angle

LGI: Left Ghost Image of the left mandibular angle

는 것을 보지 못하도록 주시시켜야 한다.

상층의 중앙에 악궁이 위치되도록 하기 위해서는 일반적으로 교합제(bite block)의 홈이 파진 부위에 상하악 절단부가 위치되도록 한다. 정중시상면이 상층내에서 정확히 중심에 오도록 함으로써 좌우측 상의 수평적 크기가 서로 다르게 확대되지 않도록 하여야 한다. 때때로 정중시상면이 중심선에 위치되지 않아 악골 후방부의 상이 수평왜곡되는 경우가 있다. 수평왜곡의 정도를 평가하는 방법으로는 하악제 1대구치의 넓이를 비교하여 한쪽이 다른 쪽보다 20%이상 넓을 때는 확대율이 큰 쪽을 필름에 가깝게 위치시킨 후 재촬영할 필요가 있다.

또한 환자의 턱과 교합면을 적절히 위치시켜야 상이 왜곡되지 않는다. 환자의 교합면은 수평면에 대하여 20~30% 전하방으로 기울여 위치시킨다. 턱을 너무 들면 파노라마 방사선사진에서 교합면이 수평 또는 역 "V"자 형태로 나타나고 하악이 왜곡되어 나타나며 경구개부가 상악치근과 중첩된다. 반대로 턱을 너무 숙이면 치아가 심하게 중첩되거나 하악결합부(symphysis) 및 양측 하악과두가 파노라마 방사선사진에 기록되지 못한다. 또한 환자의 목은 신장시킨 상태에서 등을 똑바로 펴도록 한다. 등을 굽히고 촬영하면 파노라마 방사선사진에서 상하악의 정중부가 불명확해지며 상하악 전치부와 경추가 중첩되어 방사선불투과상을 보인다.

#### 4. 정상 해부학적 구조물의 판독

악안면부는 해부학적으로 복잡한 구조물로서 파노라마 방사선사진에서 상의 중첩이 많으며 X선 조사방향이 변하기 때문에 판독시 어려움이 있다. 따라서 정상 해부학적 구조물의 판독시에는 다음과 같은 체계적인 방법으로 판독하는 것이 좋다.

(1) 파노라마 방사선사진의 우측상이 좌측으로 가도록 판독대 위에 방사선사진을 올려 놓는다. 판독시에는 실내 조명을 어둡게 하고 가능한 한 조용한 방에서 판독하는 것이 좋다.

(2) 우측 하악과두의 상방, 하악과두의 후연, 하악과두경부 및 하악우각부를 관찰한다. 환자가 교합제를 물고 있기 때문에 하악과두가 관절와 내에서 전하방에 위치될 수도 있다. 피질골판의 외연의 형태, 팽윤 또는 흡수여부를 관찰하고 경계부에서 중첩된 방사선투과상과 방사선불투과상을 평가한다. 일반적으로 파노라마 방사선사진에서는 하악과두의 상당한 구조적 변화가 있어야만 나타난다.

(3) 하악 우각부, 정중부를 관찰한다. 외상의 병력과 피질골판 외연의 불연속성 유무, 하악 하연에서의 피질골판의 두께가 하악지 후연의 피질골판의 두께보다 두꺼운가를 관찰한다. 낭종이나 종양에 의하여

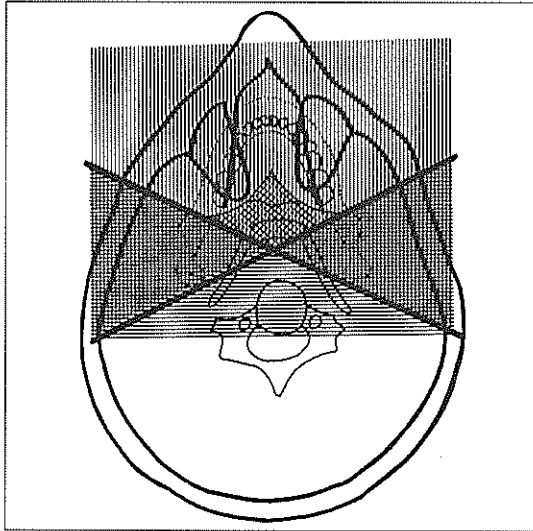


그림 7. 실상(real image)와 허상(ghost image)(A')  
 수직실선: 실상  
 수평실선: 허상  
 점선(diamond zone): double image

피질골판이 팽윤, 비박되거나 부갑상선기능항진증 등에 의하여 피질골판이 비박될 수도 있다.

(4) 하악의 반대측을 관찰한다. 하악정중부와 하악 외형의 대칭성, 좌측 하악우각부, 하악지 후연 및 하악과두를 관찰한다. 비대칭으로 나타나는 경우에는 환자를 적절히 위치시키지 못했거나 편측 안면비대 또는 위축일 수 있다.

(5) 하악의 수질골을 전체적으로 평가한다. 하악관, 이공 등의 구조물, 전체골의 중앙부와 말단부, 치근단의 방사선투과상 및 방사선불투과상을 관찰한다. 중앙부는 이융기(mental protuberance)와 경추의 중첩으로 방사선투과성이 증가되어 나타난다. 특히 하악전치부 치근단부에서는 하악골의 현저한 함몰에 의하여 방사선투과성이 증가되어 치근단 병소로 오진될 수 있으므로 병소가 의심스러운 경우에는 치근단 방사선사진을 촬영하여 확인하여야 한다. 또한 악하선와(submandibular fossa)부위는 방사선투과성이 증가되어 나타나므로 큰 병소와 감별하여야 한다. 파노라마 방사선사진에서 골소주는 치조돌기

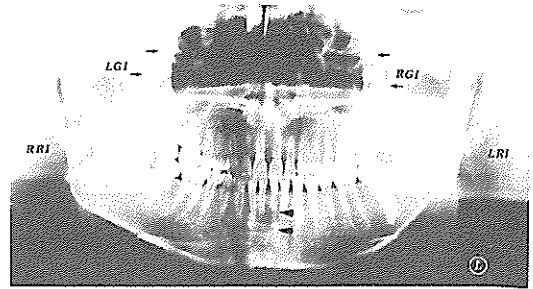


그림 8. 실상(real image)과 허상(ghost image)(B)  
 RRI: Right Real Image  
 LRI: Left Real Image  
 RGI: Right Ghost Image  
 LGI: Left Ghost Image

◀ 하악전치부 치근부위에서 병소처럼 관찰되는 하악골 함몰 부위의 방사선투과상

내에서 가장 뚜렷하고 하방에서는 희미하게 나타난다.

(6) 상악 피질골판의 외형을 관찰한다. 우측을 먼저 관찰한 후 좌측과 비교한다. 상악골의 외연을 익상악열(ptyergomaxillary fissure)상방으로부터 상악결절부로 내려가 반대측을 관찰한다. 특히 골소주의 비정상적인 소견의 유무를 관찰한다.

(7) 양측 상악동의 경계를 확인하고 피질골판의 연속성 유무와 좌우 상악동내의 방사선투과성을 비교한다. 점액성저류낭(mucous retention cyst), 점막비후, 상악동내의 방사선불투과성 물질의 존재 유무 그리고 비중격과 비와를 관찰한다.

(8) 상악 제 1, 2대구치 상방에 나타나는 상악의 관골돌기(zygomatic process)를 평가한다. 관골돌기하부, 관절융기, 관절와 및 관골공의 상연과 하연을 관찰한다. 관골공의 중앙 1/3부위에서 관골촉두봉합을 볼 수 있으며 이는 외상병력이 있는 환자의 골절선과 감별하여야한다.

(9) 연조직 경계를 관찰한다. 연조직은 방사선불투과상으로 나타나며 혀(경구개 하방에서 하악골의 좌우측 우각부를 가로지르는 arch), 입술(필름의 중앙부), 양측 하악지 위의 연구개, 구인두와 비인두의

후벽, 비중격과 이엽(ear lobe) 등이 포함된다. 또한 기도도의 방사선투과상이 정상 해부학적 구조물과 중첩되어 나타난다. 때때로 혀의 배면과 연조직 사이의 기공(air space)이 하악골 우각부의 골절과 유사하게 나타난다.

(10) 치아를 평가한다. 교합제를 물린 상태에서 촬영되면 상하악 치아의 교두정이 서로 분리되어 있어야 하며 교합평면이 완전한 곡선을 이루어야 한다. 먼저 전치부의 폭이 정상과 비교하여 수평축소 또는 확대되었는지를 관찰한다. 양측 절단부와 치근단부가 명확한지 또는 상층에서 벗어나게 되어 불분명한지를 평가한다. 일반적으로 소구치부는 X선속의 기하학적인 방향에 의하여 중첩되어 나타난다. 양측 소구치의 크기, 치아 소실 유무, 파절, 광범위한 우식, 단근치 또는 다근치 인지를 관찰한다. 초기우식, 치근 형태 및 치수변화 등은 구내방사선사진상에서 평가되어야 한다. 마지막으로 대구치를 관찰한다. 상하악치아의 좌우측 크기를 비교하고 미맹출, 배복, 또는 소실된 치아유무를 본다. 어린이에서는 모든 영구치가 있는지 또는 정상적으로 발생하고 있는지를 평가한다. 파노라마 방사선사진상에서는 큰 치아의 변화, 큰 우식병소, 수복물의 파절 또는 소실, 큰 병소 등을 관찰할 수 있다.

### 5. 파노라마 방사선사진상의 확대 및 축소

파노라마 방사선사진상은 파노라마 촬영기종마다 상층의 위치와 형태, 방사선원과 필름간의 거리, 필름의 회전속도 및 조사방사선의 폭 등의 다양성에 의하여 그 확대율이 다르게 나타난다. 수직확대는 피사체가 X선원에 근접될수록 점차 증가하며 수평확대는 조사 방사선의 회전중심에 가까울수록 증가한다. 또한 수평확대는 수직확대보다 더 크게 증가한다. 회전중심이 연속적으로 변화되는 파노라마 기종에서 이중상(double image)은 회전중심과 상층 사이에 있는 부위에서 형성되기 때문에 항상 넓게 나타난다.

Orthopantomogram에서 수직확대는 악골의 크기

와 형태의 다양성 때문에 상층내에서도 그 확대율은 약 29~35%로 변할 수 있다. 수직확대는 중심방사선이 후두부, 치아 및 그 주위조직과의 중첩을 피하기 위하여 5° ~ 10° 로 하방에서 상방으로 조사되는데에 기인한다. 따라서 하악에서 보다는 상악에서의 수직확대율이 커지게 된다. 한편 수평확대율은 전치부에서 10%정도의 감소를 보이며 대구치부에서는 12~24%의 확대율을 보인다.

Panelipse II 기종에서는 13~20%의 수직확대율과 21~36%의 수평확대율이 보고되었다.

일반적으로 평균 수직확대율은 Orthopantomogram에서 10%정도 더 크게 나타났으며 평균 수평확대율은 파노라마 기종들간에 비슷한 확대율을 보이는 것으로 보고되었다.

### 6. 파노라마 방사선사진상의 실상(real image)과 허상(ghost image)

실상은 물체가 중심선의 회전중심과 필름 사이에 위치될 때 형성된다. 피사체가 상층의 중심에 가까울 때 비선예도(unsharpness)와 변형(distortion)이 최소로 보이며 상층으로부터 멀어지면 비선예도와 변형은 점차 증가한다. 또한 비강내로 사입된 한 개의 방사선투과성 관은 파노라마 방사선사진상에서는 두 부위로 나타난다. 이러한 이중상은 노출되는 동안 피사체에 X선이 교차됨으로써 나타난다. 이중상으로 보이는 구조물들은 경구개, 구개돌기(palatal tori), 설골체 그리고 후두개(epiglottis) 등이다. 또한 환자가 너무 후방에 위치되면 비개골(turbinates)과 비도(meatus)가 이중상을 형성한다. 이것들은 상악동을 가로질러 퍼지게(spread out)된다. 대설각(greater horn of hyoid bone)도 동일하다. 환자가 너무 전방으로 위치되는 경우에는 경추가 이중상으로 나타난다. 이것은 때때로 경상돌기(styloid process), 상행지(ramus) 그리고 측두하악관절과 중첩된다.

허상은 물체가 X선원과 회전중심 사이에 위치될 때 형성된다. 회전중심이 연속 이동되는 경우 허상

이 형성되는 영역내에 위치되는 구조물은 모두 허상으로 나타난다. 허상은 다음과 같은 특징을 갖는다.

- ① 허상은 반대쪽 실상과 같은 형태를 갖는다.
- ② 허상은 실상의 반대쪽에 나타난다.
- ③ 허상은 반대쪽 실상보다 방사선사진상에서 더 상방에 나타난다.
- ④ 허상은 반대쪽 실상보다 더 흐리게(blur) 나타난다.
- ⑤ 허상의 수직부(vertical component)는 수평부(horizontal component)보다 더 흐리게 나타난다.
- ⑥ 허상의 수직부는 항상 반대쪽 실상보다 더 크다. 반면 수평부는 상당히 확대되거나 그렇지 않을 수 있다.

회전중심과 X선원 사이의 물체의 위치에 따라 수평확대율이 수직확대율보다 더 크거나 적을수도 있다. 흔히 허상이 나타나는 해부학적 구조물은 설골, 경추, 하악골 하연, 하악골의 상행지 후연, 하악과두와 비개골 등이다. 허상을 야기하는 물체들은 napkin chains, neck chain, 납 apron의 shoulder straps, 귀걸이, chin rest, 방사선 장비의 marker 등이다. 만일 이러한 물체들이 회전중심과 필름 사이에 위치될 경우 허상은 실상으로 나타날 것이다. 이것은 상층의 중심과의 거리와 물체의 대조도에 따라서 보일 수도 있고 보이지 않을 수도 있다. 부족절하게 위치된 apron, 환자가 허리를 굽힌 자세에서 촬영된 경우 환자의 경추에 의해 필름 중앙부에 허상이 형성된다.

### 7. 파노라마 촬영법을 응용한 상악동 및 TMJ의 관찰

파노라마 방사선사진은 상악동저에 발생한 낭종, 이물질 및 상악동벽을 관찰하는 데에도 유용하다.

또한 implant시술시 잔존치조골 및 상악동을 평가할 수 있다. 이 경우에는 상의 수평 및 수직확대율을 고려하여야 하며 치근단방사선사진을 병용함으로써 더 정확한 정보를 얻을 수 있다.

선학들의 연구 결과 Orthopantomograph를 이용한 상악동 자체의 병변을 평가하기 위해 하악을 표준위치보다 약 25mm 전방이동시켜 촬영하면 상악동을 더 잘 관찰할 수 있다고 하였다. 또한 상악동저의 연속성의 단절이 의심되면 Waters촬영법과 치근단방사선사진을 병용하여 치성 상악동염의 여부를 평가할 수 있다.

한편 표준위치에서 파노라마를 촬영할 경우에는 측두하악관절부가 상층중심에 정확히 위치하지 못한다. 또한 하악과두의 장축에 대해 X선속이 비스듬히 조사되기 때문에 상이 왜곡 및 확대된다. 따라서 측두하악관절부의 왜곡이 적은 상을 얻기 위해서는 측두하악관절부가 상층내에 위치하면서 X선속이 하악과두의 장축에 평행하게 조사되어야 한다. 선학들의 연구결과 Orthopantomograph를 이용하여 TMJ 부위를 촬영할 경우에는 표준위치보다 환자를 10~25mm 전방이동시키고 좀더 좋은 상을 얻기 위해서는 환자의 머리를 10°~20° 정도 회전시키는 것이 좋다고 하였다.

### 참 고 문 헌

1. Langlais, R. P., Langland, O. E. and Nortjé, C. J.: Diagnostic imaging of the jaws pp87-102 Williams & Wilkins, 1995.
2. Goaz, P. W. and White, S. C.: Oral Radiology pp242-265 Mosby Co., 1994.
3. Browne, R. M., Edmondson, H. D. and Rout, P. G. J.: Dental and Maxillofacial Radiology and Imaging Mosby-Wolfe, 1995.
4. Smith, J. J. D.: Dental Radiography pp88-98 Blackwell Scientific Publications, 1988.