

섬유성 이형성증의 바늘구멍 골스캔 소견

가톨릭대학교 의과대학 방사선과학교실

백지희 · 이성용 · 김성훈 · 정용안 · 김범수
송하현 · 정수교 · 강시원 · 박용휘 · 신경섭

= Abstract =

Pinhole Bone Scintigraphic Manifestation of Fibrous Dysplasia

Jee Hee Baek, M.D., Sung Yong Lee, M.D., Sung Hoon Kim, M.D., Yong An Chung, M.D.,
Bum-Soo Kim, M.D., Ha Hun Song, M.D., Soo Kyo Chung, M.D., Si Won Kang, M.D.,
Yong Whee Bahk, M.D. and Kyung Sub Shinn, M.D.

*Department of Radiology, College of Medicine
The Catholic University of Korea, Seoul, Korea*

To evaluate the pinhole scintigraphic findings and its significance, authors retrospectively compared the pinhole bone scintigrams and corresponding radiograms of 16 lesions in 14 patients with fibrous dysplasia. They were diagnosed pathologically in 10 lesions and radiologically in 6 lesions. The mean age of patients was 41.1 years. The mean interval between two studies was 1.1 days. Locations were ribs 7, pelvic bone 4, clavicle 1, long bones 4(femur 2, tibia 1, humerus 1). The radiographic findings were as follows: the central portions were radiolucent(n=9), ground-glass opacities(n=5) or sclerotic(n=2) and the peripheral appearance were sclerotic rim(n=5), septation(n=7), cortical perforation (n=10) and invisible cortical thinning(n=9).

Pinhole scintigraphic findings were as follows; Central portions showed normal 1+ uptake in 6 cases(radiolucent 5, ground-glass opacity 1), slightly increased 2+ uptake in 7 cases(radiolucent 4, ground-glass opacity 3), and marked 3+ uptake in 3 cases(ground-glass opacity 1, sclerotic 2). The 15 of 16 lesions showed more intense uptake in the peripheral portion; slightly increased 2+ uptake corresponding to the sclerotic rim(5/5) and invisible cortical thinning(1/9), and irregular foci of marked 3+ uptake corresponding to septation(7/7), cortical perforation(10/10) and invisible cortical thinning (8/9). One of 16 lesions showed homogeneous 2+ uptake.

In conclusion, pinhole scintigram provides information on regional activity of the fibrous dysplasia, which would be helpful in diagnosis, prediction of prognosis and determination of treatment plan.

Key Words : Bones Fibrous dysplasia Radionuclide imaging

서 론

* 이 논문은 1997년도 가톨릭 중앙의료원 연구비 및 가톨릭 암센터연구비 지원으로 이루어졌음.

Address correspondence and reprint requests to Dr. Jee Hee Baek at Department of Radiology, College of Medicine, The Catholic University of Korea, Kangnam St. Mary's Hospital, #505 Banpo-dong, Seocho-gu, Seoul 137-040, Korea
Tel: 02-590-1580 Fax: 02-599-6771

섬유성 이형성증은 발생학적인 원인에 의한 것으로 생각되는 양성 골질환으로, 비정상적으로 석회화된 골소주를 포함하는 섬유조직에 의해 골수강이 대체되는 질환이다¹⁻³⁾. 주로 늑골, 경골, 대퇴골 그리고 상악골에서 단발성 또는 다발성으로 생기며 방사선학적으로 다양하면서도 특징적인 소견이 잘 알려져있다. 즉, 골수

내에 침착된 섬유성 또는 골조직의 양에 따라 방사선 투과성, 간유리모양 또는 경화성 병변으로 보이며, 흔히 팽창하는 양상을 나타낸다^{1,3)}.

골스캔은 섬유성 이형성증을 조기에 발견할 수 있고 다발성인 경우 병변의 분포를 쉽게 알 수 있다는 점에서 유용하게 사용된다³⁻⁵⁾. 그러나, 일반적인 골스캔은 병변의 형태나 병변내의 방사능 집적 분포 및 강도를 자세히 평가하기는 어렵다는 제한점이 있다. 이에 비해 바늘구멍 골스캔은 더욱 확대된 선명한 영상을 얻을 수 있으므로 병변의 각부위의 다양한 방사능 집적 강도 및 형태에 대한 정보를 얻을 수 있고, 병소의 활성도를 파악하는데 도움이 될 것으로 생각된다. 이에 저자들은 섬유성 이형성증의 바늘구멍 골스캔과 단순 X-선사진을 비교 분석하여 방사능 집적의 강도 및 형태와 그 의의를 평가하고자 하였다.

대상 및 방법

1989년 12월부터 1995년 12월까지 6년간 섬유성이 형성증으로 진단받은 증례 중 단순 X-선사진에서 병변의 분석이 가능한 14명의 16명변을 대상으로 하였다. 분석대상이 된 병변의 위치는 늑골 7예, 골반골 4예, 쇄골 1예, 대퇴골 2예, 경골 1예, 상완골 1예였다. 10명변은 수술을 시행하여 조직검사에 의하여 확진되었고, 6명변은 단순 X-선사진상 특징적인 소견을 보이는 것으로 진단을 하였다. 환자는 9명이 남자였고 5명이 여자였다. 연령분포는 23세에서 56세로 평균 41.4세였다. 4명은 국소적 통증을 주소로 내원하였고, 10명은 우연히 발견되었다. 단순 X-선검사와 골스캔의 시행간격은 0일에서 8일로 평균 1.1일이었다. 골스캔은 8명에서 ^{99m}Tc-HDP 20mCi, 6명에서 ^{99m}Tc-MDP 20mCi를 정맥주사하고 2-3시간 후에 전신 골스캔을

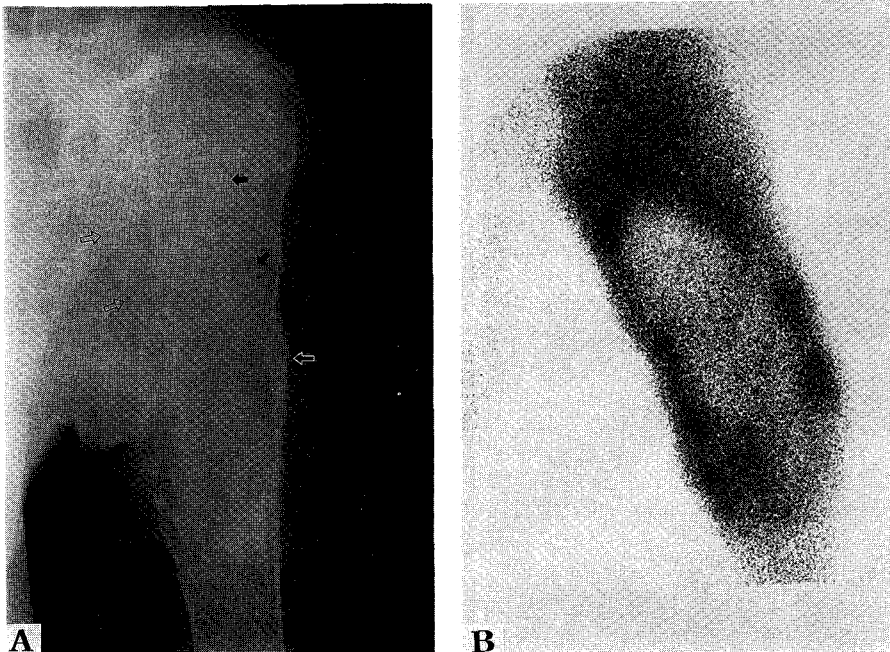


Fig. 1. Fibrous dysplasia of humerus in a 34-year-old man.
(A) Anteroposterior radiogram shows expansile, central radiolucent lesion with septation(arrows) and cortical perforation(arrowhead), unvisible cortical thinning (open arrows) in proximal metaphysis of humerus.
(B) Anterior pinhole scintigram reveals central normal uptake and peripheral increased uptake(3+) with focal nodular hot uptake.

얻은 후 바늘구멍 골스캔을 시행하였으며, 사용한 조준기의 구멍크기는 4mm였다.

먼저 각 부위의 단순 X-선사진을 다음과 같이 분석하였다. (1) 병변의 위치, (2) 병변 중심부의 방사선 투과정도: 방사선투과성, 간유리모양 또는 경화성병변, (3) 병변의 주변부 병소: 경화성태두리, 격막, 비가시성 피질, 피질천공 등의 유무. 이 중 격막은 선상음영을, 피질천공은 국소적인 피질연속성의 소실을, 비가시성 피질은 피질이 얇아져서 육안적으로는 관찰할 수 없는 경우를 나타내는 것으로 하였다.

바늘구멍 골스캔에서는 단순 X-선사진에서 관찰된 병변의 중심부와 주변부 병소의 방사능 집적 강도를 비교하여 1+에서 3+까지로 분류하였다. 1+는 인접한 정상골과 비슷한 정도, 2+는 중등도로 증가한 경우, 그리고 3+는 현저히 증가한 경우로 하였다. 두 명의 방사선과 의사가 각 검사를 독립적으로 일차 판독한 후, 단순 X-선사진 소견과 바늘구멍 골스캔에서의 집적정도를 비교하였다. 서로 의견이 다를 경우 합의하

여 결론에 도달하였다.

결 과

단순 X-선사진상 중심부 병변의 방사선 투과정도에 따라 방사선 투과성 병변은 9예(늑골 5예, 상완골 1예, 골반골 3예), 간유리모양 병변은 5예(늑골 2예, 대퇴골 1예, 골반골 1예, 쇄골 1예) 그리고 경화성 병변은 2예(대퇴골 1예, 경골 1예)였다. 주변부 병소에서는 경화성 태두리 5예, 격막 7예, 피질골절 10예, 그리고 비가시성 피질 9예가 관찰되었다.

바늘구멍 골스캔상 중심부 병변의 방사능 집적 정도가 정상 집적(1+)을 보인 예는 6예로(Fig. 1) 방사선 투과성 병변이 5예, 간유리모양 병변이 1예였고, 중등도로 증가된 경우(2+)는 7예로(Fig. 2) 방사선투과성 병변이 4예, 간유리모양 병변이 3예였고, 현저히 증가된 경우(3+)는 3예로(Fig. 3) 간유리모양 병변이 1예, 경화성 병변이 2예였다(Table 1). 전체 16병변 중 15

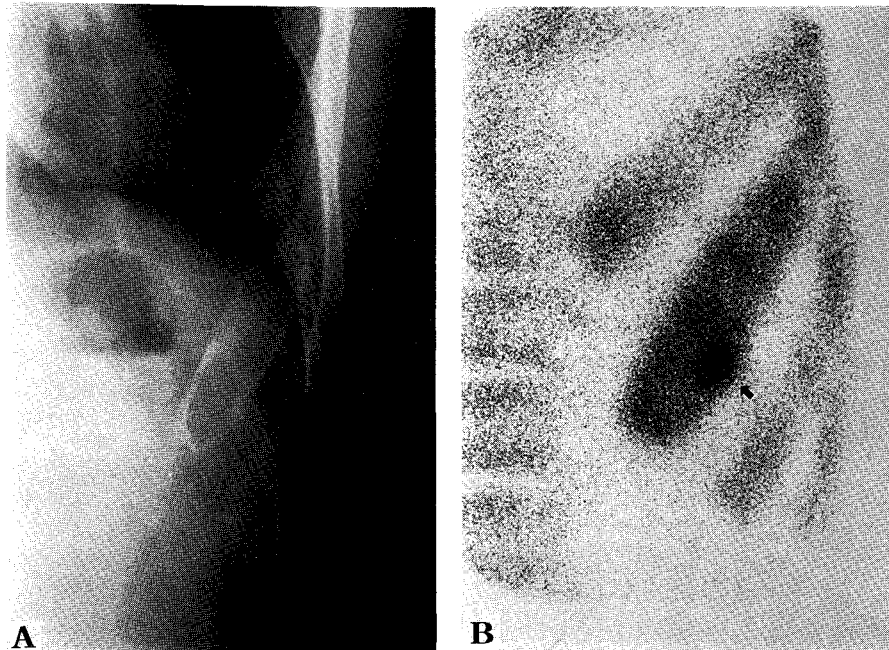


Fig. 2. Fibrous dysplasia of rib in a 34-year-old man.

- (A) Chest radiogram shows oteolytic lesion with a cortical perforation(arrow) in a rib.
- (B) Anterior pinhole scintigram reveals 2+ central uptake with focal 3+ uptake at inferior border(arrow).

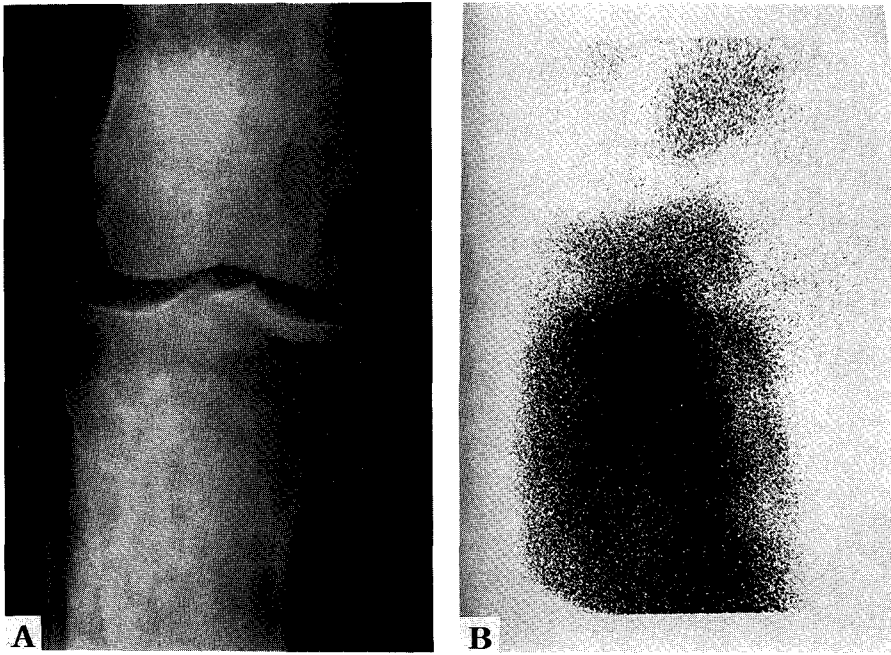


Fig. 3. Fibrous dysplasia of tibia in a 42-year-old-man.
 (A) Anteroposterior radiogram shows sclerotic lesion with sclerotic rim (arrow heads) in proximal metaphysis and mildly in epiphysis of tibia sparing condyle.
 (B) Pinhole scintigram reveals central 3+ uptake and peripheral 2+ uptake.

Table 1. Comparative Findings of Pinhole Scintigram and Roentgenograms in Central Portions of Fibrous Dysplasia (n=16)

uptake	radiolucent	GGO	sclerotic
1+	5	1	0
2+	4	3	0
3+	0	1	2
Total	9	5	2

GGO : Ground-glass opacity
 1+ : Normal uptake
 2+ : Slightly increased uptake
 3+ : Markedly increased uptake

병변에서 주변부 병소에서 한 부위 이상의 2+ 또는 3+의 증가된 방사능 집적이 불규칙한 환상 또는 결절 모양으로 나타났는데, 2+의 중등도 방사능 집적은 경화성 태두리 5예 모두, 비가시성 피질 9예중 1예에서 볼 수 있었고, 3+의 현저한 방사능 집적은 격막 및 피질골절을 보인 모든 예(7예, 10예), 그리고 비가시성

Table 2. Comparative Findings of Pinhole Scintigram and Roentgenograms in Peripheral Portions of Fibrous Dysplasia (n=15)

uptake	sclerotic rim	septation	cortical perforation	invisible cortex
1+	0	0	0	0
2+	5	0	0	1
3+	0	7	10	8
Total	5	7	10	9

피질이 있는 9예중 8예에서 관찰되었다(Table 2). 16예 중 1예는 중심부와 주변부 병소가 균일한 2+의 집적증가를 보였다(Fig. 4).

고 찰

섬유성 이형성증은 비정상적인 섬유조직의 증식과 미성숙된 혼합배열의 골조직으로 골수가 대체되는 양

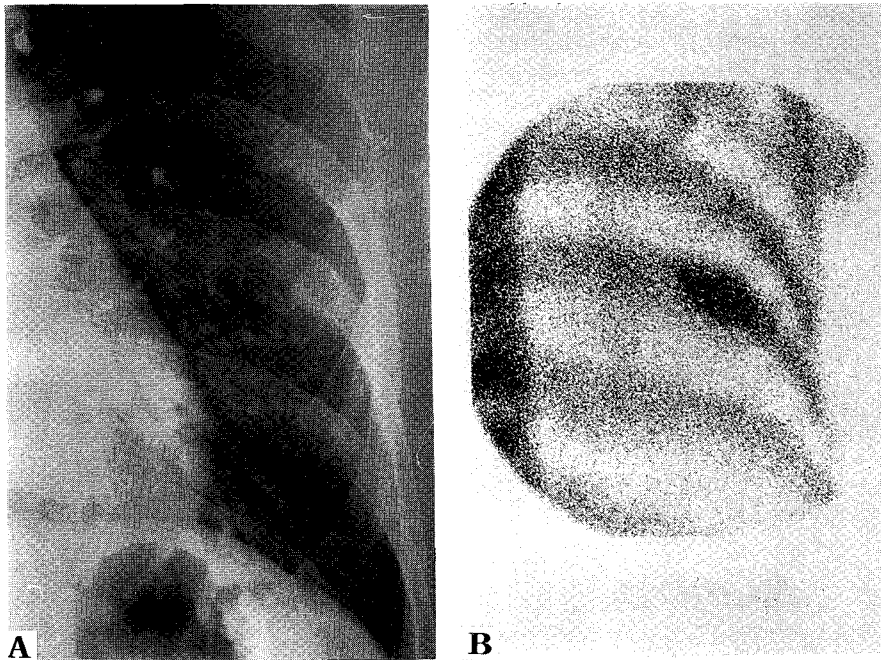


Fig. 4. Fibrous dysplasia of rib in a 56-year-old woman.
(A) Chest radiogram shows nonexpansile radiolucent lesion in the rib.
(B) Anterior pinhole scintigram reveals homogeneous 2+ uptake.

성 골질환이며 가끔 낭성 변화, 출혈, 연골조직 또는 점액성 조직이 보이기도 한다¹⁻³⁾. 임상적으로는 단골성 또는 다골성으로 발생하며, 피부색소침착 또는 내분비 병증 및 성조발증과 동반하는 경우는 McCune-Albright 증후군으로 분류한다¹⁻³⁾. 이중 단골성 이형성증은 70-75%이고, 호발부위는 늑골, 대퇴골, 경골, 상악골, 하악골, 두개골, 상완골 등의 순서로 잘 생기며, 어릴 때부터 형성되어 사춘기에 진행이 멈춘다. 다골성이나 Albright 증후군은 단골성보다 더 어릴 때 나타나서 성인에까지 진행한다¹⁾.

이 질환의 방사선학적 소견은 특징적이어서 진단에 많은 도움이 되는데, 단순 X-선사진에서 방사선투과성, 간유리모양, 경화성 병변 또는 파렛병과 비슷한 소견(특히, 안면 두개골에서) 등의 다양한 소견과 함께 팽창성, 경화성 테두리, 격막, 피질천공, 비가시성 피질 등을 보이며^{1, 3, 6)}, CT나 MRI는 피질 천공이나 수술전 병소의 범위를 결정하는 도움이 되기도 한다⁶⁻⁸⁾.

일반적으로 골스캔은 섬유성 이형성증의 진단 목적 보다는 주로 병변을 조기에 발견하거나 다골성인 경우

병변의 범위를 결정하는데 이용된다. 또한, 섬유성 이형성증에서 방사능 집적의 증가 정도는 혈류분포와 골 생성 활성도의 증가와 연관되어 질환의 활성도와 예후를 추정하는데 유용하다고 알려져 있다^{2, 5, 9)}.

김 등⁹⁾의 보고에 따르면 섬유성 이형성증은 일반 골스캔상 93.3%에서 방사능 집적이 증가하는 소견을 보였는데, 이에는 대부분의 방사선투과성 병변과 1예의 간유리 모양병변이 포함되었으며, 6.7%에서는 정상적인 방사능집적을 보였다고 하였다. Mashida 등⁴⁾은 방사선투과성병변의 86%와 간유리모양 병변의 93%에서 방사능 집적이 증가되었다고 보고하였다. 이와 같이 일반 골스캔으로 병변전체의 활성도를 알 수 있지만, 그 해상도가 떨어지기 때문에 한 병변내의 부분적인 활성도의 차이는 알기 어렵다. 즉 섬유성 이형성증은 한 병변내에서 서로 다른 골생성정도를 보이는 부위가 다양하게 섞여있는데^{2, 10)}, 일반 골스캔으로는 이런 특징적인 병리학적 변화를 반영하기가 쉽지않다. 한편 단순 X-선검사의 경우도, 팽창성 병소인 경우 성장하는 병소인 것으로 판단할 수 있으며, 골 칼슘의 분포도 반영

할 수 있지만, 이완골의 조직학적 활성도의 차이는 알 수 없다. 이에 비해 바늘구멍 골스캔은 확대 영상을 얻어 해상도와 민감도를 높일 수 있어 한 병변내의 다양한 방사능 집적의 분포를 분석할 수 있다⁹⁾.

저자들은 바늘구멍 골스캔사진을 통하여 섬유성 이형성증의 병소내 부위별 방사능 집적의 분포 및 형태를 관찰하였는데, 병변의 중심부에서 대부분의 간유리 모양이나 경화성 병변은 2+ 이상으로 방사능 집적이 증가되었지만, 방사선투과성 병변은 9예중 5예(55%)에서 1+의 방사능 집적을 보여 인접골과 비슷한 정도임을 알 수 있었다. 이러한 저자들의 성적은 이전에 보고된 단순 평면상 골스캔 소견들^{3,9)}과 비교하면 간유리 모양이나 경화성 병변의 경우는 서로 일치하지만 방사선 투과성 병변의 경우에는 이전의 보고와 달리 훨씬 많은 예에서 인접골과 비슷한 정도의 방사능 집적을 보이는 것으로 나타났다. 이런 차이는 일반 골스캔보다 우수한 바늘구멍 골스캔의 해상력으로 병변내 부위별 골대사 상태를 반영하는 방사능 분포의 분석이 가능하였기 때문일 것으로 생각된다. 섬유성 이형성증에서 골수강을 대치하는 섬유조직, 이에 포함된 석회화된 골소주의 양과 석회침착정도가 단순 X-선사진에서 병변의 방사선 투과도를 결정하는 것으로 알려져 있으며¹⁾, 방사선 투과성 병변은 대부분 섬유성 조직으로 구성되고, 일부는 조직학적으로 출혈 및 낭성변화도 관찰할 수 있어^{1,3)} 방사선이 잘 투과되는 병변에서의 골스캔 제재의 섭취는 떨어질 것으로 생각된다.

한편, 주변부 병소에서는 대상 병변의 90%에서 환상 또는 결절 모양으로 방사능이 3+로 현저하게 증가된 부분이 있었으며 이들은 단순 X-선사진상 격막이나 피질 천공, 혹은 비가시성 피질 부위와 일치되어 나타났고, 경화성 테두리에 해당하는 부위에서는 이보다 떨어지는 2+의 방사능 집적을 관찰할 수 있었다. 그 기전으로는 골스캔에 사용되는 방사성 의약품의 골 분포와 섭취는 국소 혈류, 골 대사상태 및 교감신경 긴장도 등에 의해 영향을 받는데, 정상 골에서는 골스캔 제재의 집적이 혈류와 밀접하게 연관되지만, 골 병변에서의 집적은 혈류보다는 국소 골 병변 상태와 골 대사가 더 중요한 역할을 한다고 보고되었다¹¹⁾. 따라서, 저자들의 결과에서 섬유성 이형성증의 격막이나 피질 천공 혹은 비가시성 피질 부위의 골 대사 상태가 경화성 테두리에 비해 더 활발하다고 생각할 수 있다.

저자들의 경우 조직학적으로 확진된 병변도 생검만을 시행하였기 때문에 바늘구멍 골스캔 소견과 병변 전체의 부위별 조직학적 변화를 비교할 수는 없었다. 그러나 이제까지 알려진 단순 X-선 검사와 골스캔 및 병리조직학적 소견 등과 이상에서 살펴본 바와 같은 바늘구멍 골스캔을 종합하여 섬유성 이형성증 병변을 분석, 관찰하면 병변의 부위별 활성도를 보다 자세하고 정확하게 평가할 수 있어 진단, 예후 추정 및 더욱 나아가 골이식 등의 수술적 치료의 범위 결정 등에도 도움을 줄 수 있을 것으로 생각된다.

요 약

저자들은 섬유성 이형성증으로 진단받은 14명 환자의 16병변에서 단순 X-선사진의 소견에 따른 부위별 방사능 집적 정도를 알아보고 그 의의를 평가하기 위해 바늘구멍골스캔과 단순 X-선사진 소견을 후향적으로 분석하여 비교하여 보았다. 10병변은 수술하여 조직학적으로 확진되었고, 6병변은 방사선학적으로 진단 받았다. 평균연령은 41.1세이며, 두 검사간의 간격은 평균 1.1일이었다. 병소의 위치는 늑골 7예, 골반골 4예, 쇄골 1예, 대퇴골 2예, 장골 1예, 상완골 1예였다.

바늘구멍골스캔 소견상 중심부에서 1+로 정상 방사능 집적을 보인예는 6예(방사선투과성 병변 5예, 간유리모양 병변 1예)이고, 2+로 중등도로 증가된 방사능 집적을 보인 경우는 7예(방사선투과성 병변 4예, 간유리모양 병변 3예)이며 3+로 현저히 증가된 경우는 3예(간유리모양 병변 1예, 경화성 병변 2예)가 있었다.

16예 중 15예에서 주변부 병소에 한 군데 이상의 증가된 방사능 집적이 불규칙한 환상이나 결절모양으로 나타났는데, 2+의 중등도 방사능 집적이 경화성 테두리 5예와 비가시성 피질 1예에서, 그리고 3+의 현저한 방사능 집적증가는 격막과 피질천공을 보인 모든 예(7예, 8예)에서, 그리고 비가시성 피질 9예 중 8예에서 나타났다. 16예 중 1예는 중심부와 주변부 병소가 균일한 2+의 집적증가를 보였다.

바늘구멍 골스캔상 섬유성 이형성증의 방사선투과성 병변은 이제까지 보고된 것과는 다르게 많은 예에서 인접 정상골과 비슷한 집적을 보였다. 또한, 격막, 피질 골절 또는 비가시성 피질 등의 소견을 보이는 부분에 방사능 집적이 현저히 증가되어 주변부의 불규칙한 환

상 또는 결절모양의 방사능 집적형태를 보였으며, 이들 병소는 골대사가 활발한 부위로 생각된다. 이와 같은 골의 섬유성 이형성증의 바늘구멍 골스캔 소견을 분석함으로써 부위별 활성도를 평가하여 진단, 예후 추정 및 치료방침을 결정하는데 유용하리라 사료된다.

REFERENCES

- 1) Kransdorf MJ, Moser RP, Gilkey FW: *Fibrous dysplasia. Radiographics* 1990;10:519-537
- 2) Robbins SL, Cotran RS, Kumar V: *The musculoskeletal system. In Robbins SL, eds. Pathologic basis of disease. pp1333-1334, Philadelphia, WB Saunders, 1984*
- 3) Feldman F: *Tuberous sclerosis, Neurofibromatosis, and Fibrous dysplasia. In Resnick D, Niwayama G, eds. Diagnosis of bone and joint disorders. pp 4379-4394, Philadelphia, WB Saunders, 1995*
- 4) Machida K, Makita K, Nishikawa J, Ohtake T, Iio M: *Scintigraphic manifestation of fibrous dysplasia. Clin Nucl Med* 1986;11:10-12
- 5) Johns WD, Gupta SM, Kayani N: *Scintigraphic evaluation of polyostotic fibrous dysplasia. Clin Nucl Med* 1987;12:627-631
- 6) Utz JA, Kransdorf MJ, Jelinek JS, Moser RP, Berrey BH: *MR appearance of the fibrous dysplasia. JCAT* 1989;13:845-851
- 7) Yao L, Eckardt JJ, Seeger LL: *Fibrous dysplasia associated with cortical bony destruction: CT and MR findings. JCAT* 1994;18:91-94
- 8) Malloy PC, Scott WW, Hruban RH: *Case report 769. Skeletal Radiology* 1993;22:66-69
- 9) 김종호, 김종순, 한승수, 김상은, 최창운, 이동수, 정준기, 이명철, 고창순, 강홍식: *Scintigraphic findings of fibrous dysplasia. 대한핵의학회지* 1991;25:219-226
- 10) Bahk YW: *Fundamentals of pinhole scintigraphy. In Bahk YW, ed. Combined scintigraphic and radiographic diagnosis of bone and joint diseases. pp 7-10, Springer-Verlag, 1994*
- 11) Subramanian G: *Radiopharmaceuticals for bone scanning. In Collier BD, Fogelman I, Rosenthal L, eds. Skeletal Nuclear Medicine. pp 8-20, St. Louis, Mosby, 1996.*