

전기자극과 vitamin AD₃E가 랫드 골절치유에 미치는 영향

배춘식 · 조용성 · 장경진

건국대학교 축산대학 수의학과

(1997년 8월 10일 접수)

Effect of electrical stimulation and vitamin AD₃E on fracture healing in a rat model

Chun-sik Bae, Yong-seong Cho, Kyung-jin Chang

Department of Veterinary Medicine, College of Animal Husbandry, Kon-Kuk University

(Received Aug 10, 1997)

Abstract : Electrical stimulation and vitamin AD₃E administration have been shown to enhance the repair of biological tissues such as bone, ligament and tendon, The objective of this study were (a) to investigate the therapeutic effects of different levels of electrical stimulation and vitamin AD₃E administration on fracture healing in a rat model and (b) to identify the most effective voltage level. Ninety sprague-dawley rats were divided into electrical stimulation group and vitamin AD₃E administration group. Electricla stimulation group was divided into four groups on the basis of the level of current delivered. The experimental groups received current (which varied by group), while the controls, with identical electrodes, received no current. In vitamin AD₃E administration group, experimental group was injected 2,500 IU of vitamin A, 1,250 IU of vitamine D₃, 1mg of vitamine E intramuscularly. And in control group 0.1ml of saline was injected intramuscularly. After time periods (7-day, 14-day, 21-day for stimulation all rats were tested with combination of biochemical, roentgenologic and histomorphological methods. The results obtained were as follows ;

In electrical stimulation groups, serum calcium and inorganic phosphorus level of experimental and control groups showed non specific change within normal physiological ranges. In vitamin AD₃E administration group, serum calcium level of experimental and control groups showed non specific changes within normal physiological ranges, while experimental group showed slightly higher serum inorganic phosphorus level. According to roentgenologic and histomorphological examination, 2V 25Hz electrical stimulation group and vitamine AD₃E administration group showed statistically significant improvements in bone density and ossification reaction until day

14. The therapeutic effect of stimulation on fracture healing was similar to that of vitamin AD₃E administration. In this study stimulation of 2V 25Hz was the most effective level of electrical stimulation for the healing of fracture of rats.

Key words : electrical stimulation, vitamin, fracture healing, rat.

서 론

골절은 외력에 의해서 골조직의 연속성이 단절된 상태이며, 골절의 치유는 골절부위의 혈종형성으로 양골절단 간격이 메꾸어지고 이 속으로 섬유아세포와 모세혈관이 침입함으로써 기질화되어 육아조직 즉, 전가골이 되며 전가골은 치밀한 결합조직으로 되면서 연골과 섬유연골이 형성되어 섬유연골성 가골로 된다. 결국 골절단의 간격이 채워져 골성가골로 됨과 동시에 석회침착이 일어나 가골은 골화되고 골의 재형성에 의해서 치밀하고 견고한 골로 치환되는 치유과정이 이루어진다¹. 골절의 치료를 위해서 여러가지 방법이 실시되고 있으며 전기자극법이나 칼슘과 인 제제 및 vitamin A, vitamin D 제제 등의 약물요법도 이용되고 있다. 골절치료의 목적은 생체내의 자연치유기능에 의해서 치유기전이 진행되도록 저해요인을 제거하는데 그 목적이 있다².

유합부전, 지연유합 및 선천성 가관절증 등의 치료에 사용되고 있는 전기자극법들은 1957년 Fukada와 Yasuda³의 골의 압전기적 성상에 대한 실험적, 이론적 업적이 그 태동이라고 할 수 있다. 골에 물리적인 스트레스를 가하면 기계적 압축상태하에 있는 골면은 음성전위가 발생하면서 골형성이 되고, 반대로 장력하에 있는 골면은 양성전위가 발생하면서 골흡수가 유발되는 세포반응에 의하여 골재형성이 일어난다^{4,5}.

음성전위가 유도된 쪽에서 골형성이 생긴다는 점에 근거하여, Brighton *et al* 6,32은 골내에 삽입된 음극에 직류를 통과시켜 전장을 유도시킴으로써 음극주위에 골형성을 유도시키는 준삽입성 직류자극법을 개발하였고, Dwyer와 Wickham은 직정전류를 이용하여 전극과 전원장치를 골에 이식하는 삽입성의 장치를 개발하였으며, Bassett, Pawluk 그리고 Pilla는 외부에서 강한 전자장이나 전장을 골에 노출시켜, 골내에서 일정한 범위의 전위차

와 전류가 흐르도록 유도하여, 골형성이 일어나도록 하는 비삽입성 전기자극법을 개발하였다^{5,6}.

우리나라에서도 1980년도에 이 등⁷이 준삽입성 직류자극기를 개발하여 불유합 및 선천성 가관절증 환자 등의 치료에 사용하여 좋은 성적을 얻었다고 보고⁸한 바 있다.

약물요법으로 이용되고 있는 vitamin A는 1931년 화학구조가 규명되었으며 1937년에 Kuhn *et al*에 의해서 합성이 되었는데 시각과 생식기능, 점막상피의 분화, 면역력 향진을 가진 물질로서 결핍시에는 성장지연과 골성장 지연 및 기형골 등이 나타나는 것으로 알려져 있다⁹. Vitamin D는 칼슘과 인의 흡수 및 동화작용을 돕고, 성장촉진 및 태아의 뼈를 비롯한 모든 뼈의 미네랄화를 촉진하며 칼슘 뿐만 아니라 Mg, Zn, Fe, Co와 같은 다른 무기질의 골내축적도 보조한다^{9,11}. Vitamin D₂, D₃는 사람이나 포유동물에서는 같은 효과를 나타내지만 병아리와 칠면조 같은 조류에서는 vitamin D₃의 효과가 더욱 우수하다¹¹. Vitamin E는 1936년 Evans에 의해 최초로 합성되었는데 항산화작용이 특징이며 특히 가슴과 뼈, 근육조직의 세포호흡에 필수적인 요소이다⁹.

본 연구는 Sprague-dawley 랫드에 골절을 유발한 후 준삽입성 장치의 원리를 응용한 전기자극과 vitamin AD₃E 제제를 이용한 약물치료가 골절치유에 미치는 치료효과를 알아보기 위하여 혈액검사, 방사선 촬영검사, 조직형태학적 검사를 실시하였다.

재료 및 방법

실험재료 :

1) 실험동물 : 체중 170~200g 내외의 7~8주령의 음성 Sprague-dawley 랫드를 1주간의 예비사육에 의해서 실험 환경에 적응시킨 후 실험에 사용하였으며, 실험기간동안 사육식이므로 실험동물용 펠렛 사료(제일제당(주))

와 음료를 자유롭게 먹였다.

2) 실험기구 및 시약 :

① 전원장치와 전극 : 동물용 침전극치료기(テツクルステ 刺激装置 AM-3000 : ンカベ 製藥株式会社)와 동물용 침전극치료기용 1호 침(9cm×0.5mm, stainless steel)을 사용하였다.

② 약품 : TAD. Pharmazeutisches. WERK, GMSH Co. (West Gerneny)에서 제조한 vitamin AD₃E 주사제를 사용하였다.

③ 분석기기 및 시약 : 자동혈액화학분석기(Automatic Bichromati Clinical Chemistry Analyzer, Hitachi-7150, Japan)를 이용하여 혈청내 인분석에는 Randox Co.(England)에서 제조한 Randox In.P 시약, 칼슘분석에는 Eiken Co. (Japan)에서 제조한 OrthoCresol Phthalein Complex(OCPC) 시약을 사용하였다.

실험방법 :

1) 실험군의 설정 및 전기자극방법 : Sprague-dawley 랫드 90마리를 전기자극 실험군과 vitamin AD₃E 투여군으로 나누었다. 전기자극군은 제1군(전기자극 치료군, 1V, 25Hz for 15min), 제2군(전기자극 치료군, 2V, 25Hz for 15min), 제3군(전기자극 치료군, 3V, 25Hz for 15min), 제4군(전기자극 대조군, No Current for 15min)의 4개군으로 나누었고, vitamin AD₃E 투여군은 제1군(약물투여 실험군, vitamin AD₃E) 15마리, 제2군(약물투여 대조군, saline 0.1ml) 15마리씩 2개군으로 나누었으며 6개의 모든 군에 각각 15마리씩 배정하였다. 랫드는 ether를 사용한 전신마취하에서 골절을 유발하였다. 전기자극은 골절을 유발한 다음날부터 실시하였고, stainless steel electrode를

골절단을 기준으로 수직방향으로 골절부위의 피하에 자침한 후 경골 근위단쪽에 양전극을, 원위단쪽에 음전극을 전원과 연결해서 하루에 15분간 1회씩 통전함으로써 전기자극을 주었으며, 대조군은 실험군과 동일하게 자침한 후 전원을 연결하지 않은 상태로 15분가 유침하였다. 약물투여군은 vitamine AD₃E 주사제(vitamine A; 2500 IU, vitamie D₃; 1250 IU, vitamine E; 1mg)를 근육주사를 하였으며, 대조군은 saline을 0.1ml 근육주사를 하였다 (Table 1).

2) 효과판정법 : 골절부위의 골유합과 가골형성의 정도를 알기 위해서 실험후 7, 14 및 21일째에 ether 마취하에서 복부를 절개하고 복대동맥에서 혈액을 채취한 후, 경골의 방사선 촬영검사와 골조직 형태학적 검사를 실시하였다.

① 혈액검사 : 채취한 혈액은 3,000rpm으로 15분간 원심분리기로 혈청만 분리하여 자동혈액화학분석기를 이용하여 phosphorus는 Molybdate법으로, calcium은 OCPC법에 의해서 분석하였다.

② 방사선 촬영검사 : 적출한 경골을 X-ray App. Animal (E-7239-X형, 東芝(株), Toshiba)를 사용하여 방사선 촬영검사를 하였다(40KVP, 0.25sec, 100cm, 50mA).

③ 조직형태학적 검사 : 경골의 골조직절편표본의 제작을 위하여 10% 중성 formalin에 넣어 1주일동안 충분히 고정시키고, formic acid-sodium citrate method로 탈회한 후 수세, 탈수, 투명, 침투 및 포매를 거친 후 5 μ m 두께로 종을 절단하고 Hematoxylin-Eosin 염색을 하여 경검하였다.

3) 통계처리 : 각 군에 있어서의 각 주별 측정치의 비교와 각 군간의 측정치의 비교에는 일원배치분산분석 및 Fisher 다중비교를 이용했고, 각 검정에 있어서 위험률 5% 이하를 유의성 있음으로 판정하였다.

Table 1. The experimental groups of the rats(n=15)

Groups ^{a)}	Status of Experiment
I	1V 25Hz/15 min/day
II	2V 25Hz/15 min/day
III	3V 25Hz/15 min/day
IV	no current/15 min/day
V	vitamin AD ₃ E ^{b)}
VI	Saline 0.1ml

a) I : Group 1 of electrical stimulation,
 II : Group 2 of electrical stimulation,
 III : Group 3 of electrical stimulation
 IV : Control of electrical stimulation,
 V : Group 1 of vitamin AD₃E administration,
 VI : Control of vitamin AD₃E administration
 b) vitamine A : 2500 IU+vitamine D₃ : 1250 IU+vitamin E : 1mg.

결 과

혈액검사소견 :

1) 시간경과에 따른 혈청내 P치의 변화 : Table 2에서 보는 바와 같이 혈청내 P치는 시간의 경과에 따라 차이를 보였는데 치료 7일째의 경우, 제5군이 가장 높은 수치(10.1±0.2mg/dl)를 나타냈으며, 제3군은 가장 낮은 수치인 8.4±0.3mg/dl를 보였다. 치료 14일째의 경우, 제5군이 가장 높은 수치(9.6±0.3mg/dl)였으나 제3군은 가장

낮은 수치인 $7.0 \pm 0.3 \text{mg/dl}$ 를 나타냈다. 그리고 치료 21일째에서는 제5군이 가장 높은 수치인 $10.4 \pm 0.3 \text{mg/dl}$ 였으며, 제4군은 가장 낮은 수치인 $8.1 \pm 0.5 \text{mg/dl}$ 였다.

Table 2. Changes of serum inorganic phosphorus level in rats (n=5)

Groups ^{a)}	Time(Days)		
	7	14	21
I	$9.0 \pm 0.5^b)$	7.0 ± 0.3	8.3 ± 0.9
II	8.6 ± 0.4	8.3 ± 0.5	9.8 ± 0.9
III	8.4 ± 0.3	7.7 ± 0.5	9.8 ± 0.4
IV	8.8 ± 0.8	8.2 ± 0.3	8.1 ± 0.5
V	10.1 ± 0.2	9.6 ± 0.3	10.4 ± 0.3
VI	9.7 ± 0.4	7.4 ± 0.4	10.2 ± 0.1

- a) I : Group 1 of electrical stimulation
 II : Group 2 of electrical stimulation
 III : Group 3 of electrical stimulation
 IV : Control of electrical stimulation
 V : Group 1 of vitamin AD₃E administration
 VI : Control of vitamin AD₃E administration

b) : Mean \pm S.D.(mg/dl)

2) 시간경과에 따른 혈청내 Ca치의 변화 : Table 3에서 보는 바와 같이 혈청내 Ca치는 시간의 경과에 따라 차이를 보였는 바 치료 7일째에서 제4군이 가장 높은 수치($10.8 \pm 0.4 \text{mg/dl}$)를 보인 반면, 제1군에서 가장 낮은 수치인 $9.5 \pm 0.3 \text{mg/dl}$ 를 나타냈으며, 치료 14일째에서는 제1군이 가장 높은 수치($10.9 \pm 0.3 \text{mg/dl}$)를 보인 반면, 제6군이 가장 낮은 수치($9.9 \pm 0.5 \text{mg/dl}$)를 보였다. 치료 21일째의 경우, 제6군이 가장 높은 수치($11.0 \pm 0.2 \text{mg/dl}$)를 보였으며, 제1군에서는 가장 낮은 수치인 $9.9 \pm 0.2 \text{mg/dl}$ 를

Table 3. Changes of serum calcium level in rats(n=5)

Groups ^{a)}	Time(Days)		
	7	14	21
I	$9.0 \pm 0.3^b)$	10.9 ± 0.3	9.9 ± 0.2
II	9.7 ± 0.2	10.2 ± 0.4	10.2 ± 0.5
III	9.7 ± 0.1	10.6 ± 0.3	10.7 ± 0.3
IV	10.8 ± 0.4	10.7 ± 0.5	10.3 ± 0.1
V	10.6 ± 0.5	10.4 ± 0.3	10.2 ± 0.4
VI	10.4 ± 0.7	9.9 ± 0.5	11.0 ± 0.2

- a) I : Group 1 of electrical stimulation
 II : Group 2 of electrical stimulation
 III : Group 3 of electrical stimulation
 IV : Control of electrical stimulation
 V : Group 1 of vitamin AD₃E administration
 VI : Control of vitamin AD₃E administration

b) : Mean \pm S.D.(mg/dl)

나타냈다.

방사선 촬영검사조건 : 경골을 X-ray App. Animal을 사용하여 촬영한 조건은 다음과 같다.

1) 실험군 :

① 제7일 : 제1군에서는 골절단의 혈중용피가 기질화된 낭포성 변화로서 X-선 투과성이 약간 감약된 영상이었으며, 제2군은 연부조직의 종창이 위축되면서 결합직성 가골을 형성하여 X-선 투과성이 더욱 감약되었다(Fig 1-1). 그리고 제3군은 제2군과 거의 일치되는 X-선상을 나타내었으며, 제5군은 제1군과 비슷한 조건을 나타냈다(Fig 1-3).

② 제14일 : 제1군에서는 골절선의 골막윤곽이 서면상과 같은 골막윤곽이 X-선 투과성이 약간 감약된 상으로 나타났으며, 제2군은 골절단에서 가골의 형성으로 어느 정도 융합된 소견으로서 X-선 불투과성이 증진된 영상을 보였고(Fig 2-1), 제3군에서는 제2군 이상의 진전된 소견인 X-선상이 나타나지 않았음을 확인하였다. 제5군은 어느 정도 융합된 소견으로 골막윤곽 부분과 피질과의 경계부위에 X-선 불투과성이 증진되어 제2군과 비슷한 조건을 나타냈다(Fig 2-3).

③ 제21일 : 제1군에서는 골절부위의 융합이 일어나 골절선의 X-선 불투과성 상이 나타나기 시작하였으며, 제2군은 골절선의 윤곽과 가골 그리고 골막의 경계가 불명확한 X-선 불투과성이 증진된 영상이었고, 제3군과 제5군에서는 제2군과 거의 일치하는 X-선 소견임을 확인할 수 있었다.

2) 대조군 :

① 제7일 : 제4군은 골절부위에 움직임이 있었고 혈종이 응괴되면서 기질화가 시작되었으며 약간의 낭포성 변화를 보였다(Fig 1-2). 제6군은 골절부위에 움직임이 있었고 골절선의 윤곽이 명확하게 보였다(Fig 1-4).

② 제14일 : 제4군(Fig 2-2)과 제6군(Fig 2-4) 모두 골절부위에 움직임이 적었고 낭포성 변화를 보이면서 결합직성 육아조직은 골절부위의 내·외부를 둘러싸고 결합직성 가골을 형성하여 X-선 투과율이 높은 영상을 나타냈다.

③ 제21일 : 제4군과 제6군 모두 제14일군 보다 진전된 골유합 소견을 보이고 골절부위에는 움직임이 거의 없으면서 결합직성 가골의 칼슘이 침착하기 시작하는 유골조직으로 변하여 X-선 투과성이 감약된 영상을 보였다.

조직형태학적 검사소견 : 적출한 경골의 조직형태학적 검사소견은 다음과 같다.

1) 실험군 :

① 제7일 : 제1군에서는 대조군과 거의 비슷한 소견과 파골세포와 혈액응고가 관찰되었으며, 제2군에서는 약간의 규칙적인 골아세포의 배열이 나타나기 시작하였고 왕성하게 자라나는 골기질들을 관찰할 수 있었다(Fig 3-1). 제3군은 제2군과 비슷한 소견이었으며 다수의 파골세포가 관찰되었다. 제5군은 골아세포의 배열이 규칙적이며 골기질의 형성이 왕성하였다(Fig 3-3).

② 제14일 : 제1군에서는 연골모세포의 분열증식과 증식된 세포의 크기가 점차로 커지며 골기질에 석회화 진행이 조금 있었는데 제2군은 성숙된 세포의 크기가 더욱 증가하였으며 골기질에는 무기질 성분의 침착과 석회화가 상당히 진전되어 있었으며(Fig 4-1), 제3군은 제2군과 비슷한 소견이었으나 석회화의 정도는 덜했다. 제5군은 현저한 골기질의 형성과 많은 양의 골세포가 나타나 미성숙골과 성숙골의 경계를 명확하게 볼 수 있었다(Fig 4-3).

③ 제21일 : 제1군에서는 골기질에 진전된 석회화와 다수의 파골세포가 관찰되었으며, 제2군과 제3군 그리고 제5군은 제14일째에 비해서 다소 진전된 소견을 나타내었다.

2) 대조군 :

① 제7일 : 제4군은 골기질의 형성이 거의 이루어지지 않았으며 골아세포의 배열도 불규칙하였다(Fig 3-2). 제6군은 약간의 골기질이 형성되었고 골아세포의 배열도 점점 규칙적으로 이루어져 있었다(Fig 3-4).

② 제14일 : 제4군은 골기질의 형성과 다수의 골세포들을 관찰할 수 있으며, 연골모세포는 비교적 작으며 연골소강내에 위치해있는데 골기질에 비해 연골소강이 밀집되어 있다(Fig 4-2). 제6군은 파골세포의 왕성한 작용을 볼 수 있었다(Fig 4-4).

③ 제21일 : 제4군과 제6군에서 성숙된 연골세포가 상당히 크며 골기질에는 무기질 성분이 침착되기 시작하였다.

고 찰

골절치유를 위한 전기자극은 지연유합, 유합부전 그리고 선천적 혹은 후천적 가관절증 치료를 위한 대체방

법으로서 널리 이용되어 왔다^{12,13}. 전기자극 방법에는 삽입성, 준삽입성, 비삽입성 방법이 있으며 삽입성의 경우, 골수강내에는 음극과 양극을 삽입하고 전원장치는 체내에 매몰한 상태에서 자극을 주며, 준삽입성 방법의 경우, 일반적으로 음극은 골수강내에 위치하고 양극은 피부표면에 고정된 상태에서 전원을 연결하며, 비삽입성 방법은 골절부위의 체표면에 전자기 코일을 장치한 후 전원을 연결했을 때 형성되는 자기장의 효과에 의해서 치유를 촉진한다^{6,14}. 이들 방법은 서로 장·단점이 있는데 삽입성 방법은 이동이 가능하기 때문에 치료중에도 환자가 자유로이 움직일 수 있는 반면 여러번 수술의 위험이 뒤따르며, 비삽입성의 경우 수술의 위험은 없지만 이동이 불가능하며 환자는 치료중 한곳에 고정되어 있어야 하며 금속 플레이트, 스크류, 골수강내핀이 기존에 삽입되어 있는 경우에는 사용이 불가능하다. 그러나 준삽입성의 방법은 이동이 가능하고 기존에 금속성 고정장치가 삽입되어 있어도 사용이 가능하다¹⁴.

전기자극에 대한 초기반응은 골수강내에서 일어나는 기존의 혈관이 확장된 후 나머지 혈관이 연결되고 간엽의 이상적 생성물이 골수강에서 발달되고 골소주가 형성된다. 따라서 초기단계는 혈관의 분포에 의해서 좌우되며 혈관섬유증증이 발생하며 이 부위는 외투층이라고 부른다. 증간단계에서 초기에 형성된 골조직은 해면경화조직으로 변형되며 마지막 단계에서 해면골은 층판과 성숙골로 변형이 되는데 이들의 구조는 골의 장축과 평행하게 방향을 향한다¹⁵. Nannmark *et al*¹⁶에 의하면 5 μ A의 전기자극을 준 직후 2주, 5주 그리고 11주후에 관찰한 결과, 시간이 경과됨에 따라 골변연 근처의 혈관의 직경, 모세혈관의 숫자 그리고 골형성의 증가를 관찰할 수 있었다고 하였다.

Vitamin A, D, E 및 K가 속하는 지용성 vitamin은 결핍 증상이 천천히 나타나나 짧은 기간내 대량 복용하거나 장기간 복용할 경우 체내에 축적되어 중독증상이 나타나게 된다⁹. Vitamine A는 간에서 생산되는 RBP(retinol-binding protein)의 능력을 초과하였을 경우에 독성이 나타난다. 또한 같은 용량의 vitamin A와 vitamin D 중에서 vitamin D가 더 강한 독성을 유발하지만 단독으로 사용하는 것보다 혼합하여 사용하는 것이 더욱 안전하다. 그것은 vitamin A와 vitamin D는 서로에 대한 길항작용이 있기 때문이며, vitamin E가 첨가되는 것은 산화를 방지하여 지속적인 효과를 얻기 위해서이다¹⁷. Cho *et al*¹⁸에

의하면 단일제제보다는 복합제제를 사용하는 것이 안전성이 높다고 하였다. Lidor *et al*¹⁹은 vitamin A에 관해서 사람에게서 골흡수는 증가시키나 골형성에는 영향을 미치지 않는다고한 반면, Belanger *et al*²⁰은 rat에서 골흡수의 예도 골형성에 자극을 준다고 하였다. 이와같은 차이는 용량차이나 종특이성에 기인하는 것 같다¹⁹.

Table 2에 의하면 혈청내 인의 수치는 매주마다 변동을 나타내고 있다. 전기자극군의 경우, 실험군과 대조군 모두 정상 생리범위내(6.0~8.0mg/dl)²¹에서 유의성이 없는 변동이었으며, vitamin AD₃E 투여군의 경우, 실험군의 수치는 정상범위를 약간 초과한 반면 대조군은 정상범위내에서의 변동이었다. 이러한 결과는 전기적인 자극은 생체에 영향을 미치지 않는 정상 생리적인 범위내에서 혈청의 생화학적 성상의 변동을 주었다는 喜多等²², 서²³⁻²⁵와 서 등^{26,27}의 보고와 일치함을 알 수 있다. Vitamin AD₃E 투여군의 수치가 약간 높은 것은 뇨의 phosphorus 배출을 억제하는 vitamin D의 작용에 대하여 vitamin A가 길항하지 않기 때문이라고 사료된다²⁸.

Table 3에 의하면 혈청내 칼슘의 수치는 모든 군에서 정상 생리범위내(9.6~11.0mg/dl)²¹에서 유의성이 없는 변동을 나타냈다. 전기자극군의 이러한 결과는 전기적인 자극은 생체에 영향을 미치지 않는 정상 생리적인 범위내에서 혈청의 생화학적 성상의 변동을 주었다는 喜多等²², 서²³⁻²⁵와 서 등^{26,27}의 보고와 일치함을 알 수 있다. Vitamin AD₃E 투여군의 결과는 Roy *et al*²⁹의 결과와 비슷한데 vitamin A나 vitamin D를 단독으로 과잉투여했을 경우, 혈청내 calcium 수치가 계속 증가하는 과칼슘혈증으로 나타내지만^{16,17}, vitamin AD₃E와 같은 복합제제는 vitamin A와 vitamin D의 길항작용으로 과잉투여시에도 calcium 수치의 커다란 변화를 관찰할 수 없었다는 기존의 문헌^{17,18,20,28}과 유사한 경향을 보이고 있다.

방사선 촬영검사소견을 보면 실험 7일째에는 가골의 형성이 적으면서 각 실험군 간에 유의성이 없고 골밀도도 낮았지만 14일째에는 보다 많은 가골형성과 X-선 불투과성이 증진되어 골화가 진전되었음을 알 수 있었다. 그리고 21일째에는 14일째와 비교했을 때 X-선 불투과성과 가골형성의 증가는 나타났지만 제2군에서만 유의성이 있었다.

조직학적 검사소견의 경우 7일째에는 골화반응을 거의 볼 수 없었는데 반해서 14일째에서는 왕성한 골화반응이 나타났는데 특히 제2군과 제5군에서 두드러졌다.

21일째에도 골화반응이 일어났지만 14일째와 비교했을 때 뚜렷한 차이점은 없었다. 이와같은 결과는 전기자극을 가한 경우 음극부위에서의 골형성은 실험14일경에 최대에 이르렀으며 21일까지 계속 자극을 준 경우 골소주의 양은 증가하지 않았다는 Bassett *et al*³⁰의 보고와 일치하며, vitamin AD₃E 투여군의 경우, vitamin AD₃E는 골절초기에 작용하여 활발한 osteoclast의 기능과 osteoblast의 기질형성을 자극한다는 Lidor *et al*¹⁹와 Belanger *et al*²⁰의 보고와 경향을 같이함을 알 수 있다. 한편 실험군은 대조군에 비해서 왕성한 골형성이 이루어졌는데 Spadaro³¹에 의하면 대조군에 비해서 전기자극군의 골형성은 평균적으로 46~48%의 두드러진 증가가 있었다고 한다. 본 연구에서는 주파수와 통전시간은 동일하게 한 후, 전압을 각각 1V, 2V, 3V로한 상태에서 골절치유효과를 살펴보았을 때 2V 자극군이 가장 왕성한 골화반응을 보인 반면, Brighton *et al*³²의 경우 토끼에서 2.5V, 5V, 10V 그리고 20V의 전압중에서 5V에서 골성장촉진이 최대로 나타났다고 하였다.

이상에서 살펴본 것들을 고려할 때 전기자극과 vitamin AD₃E 투여군의 골절치유효과에 있어서 유의성 있는 차이는 없었기 때문에 장기간의 치료를 요하는 골절환이 치료에 있어서 장기간의 사용에도 부작용이 나타나지 않는 전기자극 요법이 장기간 사용할 때 중독증을 유발하여 신체의 장기에 병리적인 변화^{17,18,20}를 유발하는 vitamin제제 투여요법에 우선해서 고려해볼 만한 가치가 있다고 사료된다.

결 론

Sprague-dawley rat를 대상으로 크기가 다른 전압의 전기자극과 vitamin AD₃E 투여가 골절치유에 미치는 영향과 그 중에서 최대의 효과를 나타내는 전압을 규명하기 위해서 혈액검사와 방사선 촬영검사 그리고 조직형태학적 검사를 실시하여 다음과 같은 결과를 얻었다.

1. 혈액검사결과 전기자극군은 실험군과 대조군 모두 혈청내 칼슘, 인은 정상적인 생리범위내에서 비특이적인 변화를 보였다. Vitamin AD₃E 투여군의 경우, 실험군의 인만 정상보다 약간 높은 수치였으며, 칼슘의 수치와 대조군의 칼슘 · 인은 정상적인 생리범위내에서 비특이적인 변화를 보였다.

2. 방사선 촬영검사결과 2주 2V 25Hz 전기자극군과

vitamin AD₃E 투여군이 가장 높은 골밀도의 증가를 보였다.

3. 조직형태학적 검사결과 2주 2V 25Hz 전기자극군과 vitamin AD₃E 투여군이 가장 왕성한 골화반응을 보였다.

4. Rat의 골절치유에 미치는 전기자극과 vitamin AD₃E의 치유효과는 비슷하였다.

5. Rat의 골절치유에 있어서 2V 25Hz 전기자극이 가장 치유효과가 좋았다.

Legends for figures

Fig 1. Lateral radiographs of the lesion in a rats 7 days after the fractures(40KVP, 100cm, 0.25sec, 50mA).

Fig 1-1. 2V 25Hz group : atrophy of soft-tissue swelling and more decreased X-ray permeability was observed.

Fig 1-2. Control of electrostimulation group : movement of fracture site and cystic changes were observed.

Fig 1-3. Vitamin AD₃E group : fracture line was no longer defined and the radiolucencies were more increased.

Fig 1-4. Control of vitamin AD₃E group : similar to that of Fig 1-2.

Fig 2. Lateral radiographs of the lesion in a rats 14 days after the fractures(40KVP, 100cm, 0.25sec, 50mA).

Fig 2-1. 2V 25Hz group : callus was formed at fracture site and more increased X-ray permeability.

Fig 2-2. Control of electrostimulation group : little movement of fracture site and high X-ray permeability.

Fig 2-3. Vitamin AD₃E group : fracture line was bridged by bony callus, and the radiopaque of fracture site was increased.

Fig 2-4. Control of vitamin AD₃E group : fracture line was bridged and the radiolucencies were slight lost.

Fig 3. Histologic section of tibial and fibularis bone lesion from a rat after 7 days(H-3 stain × 100).

Fig 3-1. 2V 25Hz group : regular arrangement of osteoblast was observed.

Fig 3-2. Control of electrostimulation group : little bone matrix formation was observed.

Fig 3-3. Vitamin AD₃E group : lots of bone matrix formation and more regular layers of the osteoblasts were observed.

Fig 3-4. Control of vitamin AD₃E group : osteoblasts which became more regular layers and a little formation of bone matrix were observed.




Fig 4. Histologic section of tibial and fibularis bone lesion from a rat after 14 days (H-E stain × 100).

Fig 4-1. 2V 25Hz group : increase of matured cell size and greatly advanced ossification was observed.

Fig 4-2. Control of electrostimulation group : more ossification was observed.

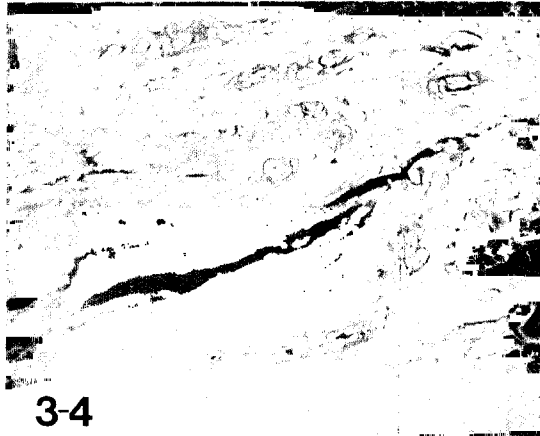


Fig 4-3. Vitamin AD₃E group : a lot of new bone matrix and osteocytes in the immature bone.

Fig 4-4. Control of vitamin AD₃E group : bone resorption were observed.



3-1

3-2



참 고 문 헌

1. White III AA, Panjabi MM, Southwick WO. *et al.* The four biomechanical stages of fracture repair. *J Bone and Joint Surg*, 59A:188-192, 1977.
2. Brinker WO, Piermattei DL, Flo GL. *Handbook of Small Animal Orthopedics & Fracture Treatment* 2nd ed. WB. Saunders Company, 10-58, 1983.
3. Fukada E, Yasuda I. On the piezoelectric effect of bone. *J Phys Soc Japan*. 12:1158, 1957.
4. Bassett CAL, Mitchell SN, Goston SR. Treatment of ununited tibial diaphyseal fractures with pulsing electromagnetic fields. *J Bone and Joint Surg*, 63-1:511, 1981.
5. Paterson DC, Hillier TM, Carter RF, *et al.*, Experimental Delayed Union of the dog tibia and its use in assessing the effect of an electrical bone growth stimulator. *Clinical Orthopaedics and Related Research* 128:340-250, 1977, October.
6. Brighton CT. Current concepts review the treatment of non-unions with electricity. *J Bone and Joint Surg*, 63-A:847-851, 1981, June.
7. 이덕용, 최인호, 이상훈. 전기자극을 이용하여 치료한 선천성 가관절증과 불유합의 임상경험. 대한정형외과학회지, 16:519, 1981.
8. 정문상, 한문식, 이덕용. 전기자극을 이용하여 치료한 선천성 가관절증과 불유합의 임상경험. 대한정형외과학회지, 16:519, 1981.
9. 이장락. 수의학리학. 서울대학교 출판부, 66-81, 1988.
10. Deluca HF, Schnoes HK. Vitamine D. Recent advances. *Ann Rev Biochem*, 52:411-439, 1983.
11. Lidor C, Dekel S, Hallel T, *et al.* Levels of active metabolites of vitamin D₃ in the callus of fracture repair in chicks. *J Bone and Joint Surg*, 69-B:132-136, 1987.
12. Gupta TD, Jain VK, Tandon PN. Comparative study of bone growth by pulsed electromagnetic fields. *Medical & Biological Engineering & Computing*, 29:113-120, 1991, Mar.
13. Lagey CL, Roelofs JM, Janssen LW, *et al.* Electrical stimulation of bone growth with direct current. *Clinical Orthopaedics & Related Research*, 204:303-312, 1986, Mar.
14. Brighton CT, Friedenber ZB, Mitchell EI, *et al.* Treatment of nonunion with constant direct current. *Clinical Orthopaedics & Related Research*, 124:106-123, 1977, May.
15. Ludwing, Zichner. Repair of Nonunions by electrically pulsed current stimulation. *Clinical Orthopaedics & Related Research*, 161:115-121, 1981, Nov-Dec.
16. Nannmark U, Buch F, Albrektsson T. Influence of direct currents on bone vascular supply. *Scandinavian Journal of Plastic & Reconstructive Surgery & Hand Surgery*, 22:113-115, 1988.
17. Frankel TL, Seshadri MS, Mcdowall DB, *et al.* Hypervitaminosis A and calcium-regulating hormones in the rat. *J Nutr*, 116:578-587, 1986.
18. ho DY, Frey RA, Guffy MM, *et al.* Hypervitaminosis A in the dog. *Am J Vet Res*, 36:1597-1603, 1975.
19. Lidor C, Dekel S, Edelstein S, *et al.* The metabolism of vitamin D₃ during fracture healing in chicks. *Endocrinology*, 120:389-393, 1987.
20. Belanger LF, Clark I. Alphanodiographic and histological observations on the skeletal effects of hypervitaminoses A and D in the rat. *Anat Rec*, 158:443-452, 1967.
21. 이영순. 실험동물의학. 서울대학교 출판부, 268, 1992.
22. 喜多 攻, 北澤 犬. 犬의 針通電麻酔時における臨床及び血液所見. 緩徐導入法におよび Thiamylal sodium 電處置急速導入法における検討, 10:57-65, 1979.
23. 徐斗錫. 개의 電針麻酔에 있어서의 血液學的 變化에 관한 研究 I. 血球値의 變化. 대한수의사회지, 15: 453-457, 1979.
24. 徐斗錫. 牛의 電針麻酔する 實驗的研究. 日本獸醫針灸學研究會報, 14:14-20, 1990.
25. 徐斗錫, 소의 電針局部麻酔法の 開發에 관한 實驗的

- 檢討. 韓國獸醫針灸學研究會誌, 2:11-20, 1992.
26. 徐斗錫, 金五南. 소의 前針麻酔에 適用하는 經穴에 관한 研究. 한국임상수의학회지, 4:19-28, 1987.
27. 徐斗錫, 韓邦根. 소의 電針麻酔에 適用하는 經穴配合에 관한 實驗的 研究. 한국임상수의학회지, 6:53-61, 1989.
28. Clark I, Smith MR. Effects of hypervitaminosis A and D on skeletal metabolism. *J Bio Chem*, 239:1266-1271, 1964.
29. Roy RG, Markel MD, Lipowitz AJ, et al. Effects of homologous fibrin adhesive on callus formation and extracortical bone bridgeing around a porouscoated segmental endoprosthesis in the dogs. *Am J Vet Res*, 54:1188-1196, 1993.
30. Bassett CAL, Robert O. Effects of Electric Currents on Bone *in vivo*. *Nature*, 204:652-654, 1964.
31. Spadaro JA. Electrically enhanced osteogenesis at various metal cathodes. *Journal of Biomedical Materials Research*, 16:861-873, 1982, Nov.
32. Brighton CT, Pfeffer GB, Pollack SR. *In vitro* growth plate stimulation in various capacitively coupled electrical fields. *Journal of Orthopaedic Research*, 1:42-49, 1983.
-