

## 중년 남환에서 다병소성(多病巢性) 골수염으로 오진된 Langerhans Cell Histiocytosis (LCH)의 치험례

연세대학교 치과대학 구강악안면외과학교실

김상수 · 박형식 · 윤현중 · 허진영 · 김진권 · 정재호

### LANGERHANS CELL HISTIOCYTOSIS MISDIAGNOSED AS MULTIFOCAL OSTEOMYELITIS IN AN OLD PATIENTS. : A CASE REPORT.

Sang-Soo Kim, Hyung-Sik Park, Hyun-Jung Yong,  
Jin-Young Huh, Jin-Kwon Kim, Jae-Ho Jung

*Dept. of Oral and Maxillofacial Surgery, College of Dentistry, Yonsei University*

*Langerhans Cell Histiocytosis (Idiopathic Histiocytosis, Histiocytosis-X) is most often found in children and young adults, and cell proliferation with specific phenotype shows ultrastructural and immunohistochemical similarities with Langerhans Cells that normally exist in epithelium and mucosa.*

*This disease occurs as single or multiple lesions in skull, ribs, vertebrae, mandible and long bones, and when it involves mandible, clinical sign and symptoms such as bone swelling and pain are noticed. When it involves alveolar bone, severe tooth mobility as well as gingival inflammation, proliferation, and ulceration are commonly found, and so it is not easy to differentiate it from general inflammatory diseases. Any local lesion at the tooth apex on the x-ray view needs to be differentiated from inflammatory disease, and multiple lesions from multiple osteoma and chronic multifocal osteomyelitis.*

*This case is LCH in 51-year-old male patient ; this is a rare case, for the patient belongs to an age group with very low incidence rate of the disease. although three-timed biopsy tests and longterm observation at two university hospitals, it was misdiagnosed as multifocal osteomyelitis.*

*Key word : Langerhans Cell Histiocytosis, Multifocal Osteomyelitis*

## I. 서 론

Langerhans Cell Histiocytosis (Idiopathic Histiocytosis, Histiocytosis-X)는 Langerhans cell의 phenotype의 특성을 나타내는 세포증식이 특징으로, 표피와 점막에 존재하는 정상 Langerhans cell과 초미세적구조 및 면역조직화적으로 유사성이 있다.

이질환은 두개골, 늑골, 척추 및 하악골 등에 단골성 혹은 다골성으로 나타나며, 내장(visceral)과 피부 등에 침범하는 경우도 있다.

주로 어린이나 젊은 성인에 발병하며, 임상적으로 병소부위의 압통, 동통 및 종창을 주로 호소하고 악골에 발생하는 경우 치조골의 침범에 의한 치아의 심한 동요도와 치은의 염증반응, 증식 및 괴양 등이 나타나며, 방사선학적으로는 치조골을 포함한 골파괴 소견을 보여 치주질환 및 골수염등과 감별이 요한다.

본 증례는 발생빈도가 낮은 연령에서 하악골에 발생한 Langerhans Cell Histiocytosis로 국내의 2개대학병원에서 조직생검 및 장기간의 관찰에도 불구하고 다병소성 골수염으로 오진되었던 경우로 치료의 결과를 문헌고찰과 함께 보고하는 바이다.

## II. 증례보고

56세 남자 환자는 운동중 외상에 의한 하악의 불편감과 약 1년전 제작한 하악의 의치가 잘 맞지 않는 것을 주소로 서울의 모 대학병원에 처음 내원하였으며, 당시 임상검사서 하악 좌측 구치부의 심한 치아 동요도를 보였고, 방사선 사진에서 하악 좌측 구치부의 심한 치조골 파괴와 치아의 부유 양상, 좌측 하악 골체부의 골절 및 우측부위에서 간유리처럼 골경화성 병소가 관찰되는 등 다발성의 골파괴 소견이 관찰되었다(사진-1).

하악 좌측 구치부에서 시행한 최초의 조직생검결과에서 Langerhans Cell Histiocytosis (호산성육아종)으로 진단되었으나 약 3개월간 Tobramycin®과 Suprax® 등의 항생제 치료를 하였으며, 이후 2차적으로 하악 좌측 구치의

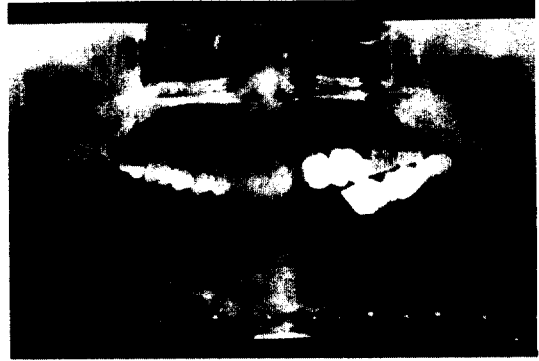

사진 1. 모 대학병원 초진시 Panoramic view.

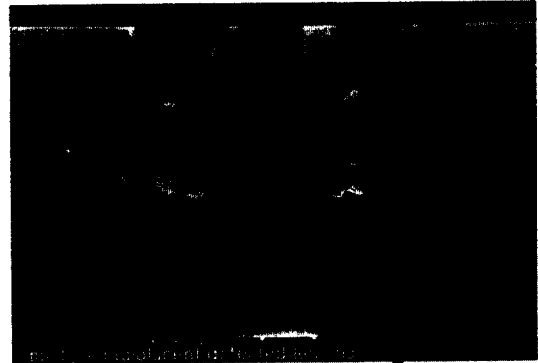


사진 2. 본원 초진시 Panoramic view.

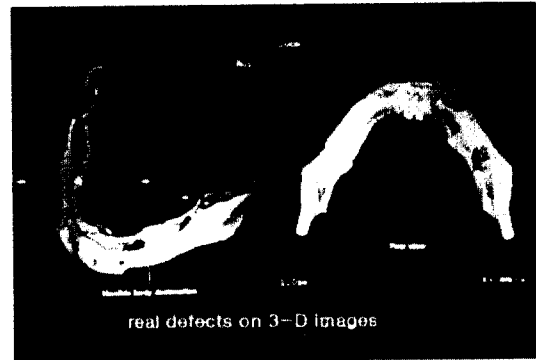


사진 3. 병소부위의 3차원 영상사진.

외과적 발거와 함께 시행한 조직생검에서는 이전과 달리 비특이성염증으로 진단되었던 기록이 있었다. 환자는 약 4개월간의 치료에도 불구하고 치료의 진척이 없음에 불만을 갖고 본원에 임의로 내원하였으나, 그 동안 치료했던 병원의 입장을 고려하여 이전의 치료에 대한

자세한 언급은 회피하였다.

본원 초진시 임상검사서 구강내에 특기할 염증소견은 관찰되지 않았으나, 촉진시 하악 좌측 체부에 약간의 골성 팽창과 함께 압통 및 좌측 하순부의 이감각을 호소하였다.

방사선 사진에서 하악 좌측 체부에서 좌측 하악관부위까지 골경화성을 동반한 다발성의 골파괴와 하악 하연의 천공을 보였으며, 우측 상행지부에서도 약 2개부위의 punched out appearance의 골파괴 병소가 관찰되었다(사진-2, 3).

하악 좌측 구치부위의 발치와 부위에서 시행한 조직절개생검에서 임파구 침윤등 염증소견만 관찰되었다는 구강병리과의 보고가 있었으며, 두개골 및 척추 등 다른 골에서는 특이 소견이 없었고 이화학검사에서도 정상 소견을 보였다.

환자의 연령, 임상적 소견, 방사선학적 소견 및 조직병리 소견이 하악골에 발생한 골수염과 가장 유사한 소견을 보여 다병소성 골수염으로 진단하여 골파괴가 심한 하악 좌측 골체부, 하악 좌측 우각부 및 상행지부위의 외과적 수술을 통한 배형성 및 피질골 박리술과 항생제요법을 계획하였다.

그러나, 수술중 하악 좌측 체부 및 하악 좌측 우각부위에 예상보다 심한 골파괴 소견이 보여 치료계획을 수정하여 병소부위의 완전한 절제 즉 하악골 부분절제술과 함께 Bone cement®을 이용한 임시재건을 시행하고 이후 2차재건을 시행하기로 계획하였다.

절제된 병소부위의 슬후 조직병리검사서 이전의 소견과는 다르게 조직구가 판상으로 배열되어 사이사이에 호산구가 많으며 일부에서 조직구모양의 세포에서 유사분열이 관찰되고(사진-4) S-100 protein의 면역조직화학검사에서 양성반응을 보이는(사진-5)등 조직병리 검사에서 Langerhans Cell Histiocytosis(LCH)로 확진되었다.

이에따라 치료계획을 수정하여 본원 치료방사선과에서 1주간 1,000 cCy의 방사선 치료를 시행한 바 약 3개월후 방사선사진에서 이전에 존재했던 하악 우측 상행지의 골파괴부위의

치유소견도 관찰되어 LCH의 치유과정임이 확인되었으며, 경과에 따라 자가장골을 이용한 하악골 재건술을 시행하였다(사진 6).



사진 4. LCH의 특징을 보이는 고배율 조직사진 (H&E, ×400).




사진 5. S-100 protein의 면역조직화학검사에서 양성반응을 보이는 조직사진(100).

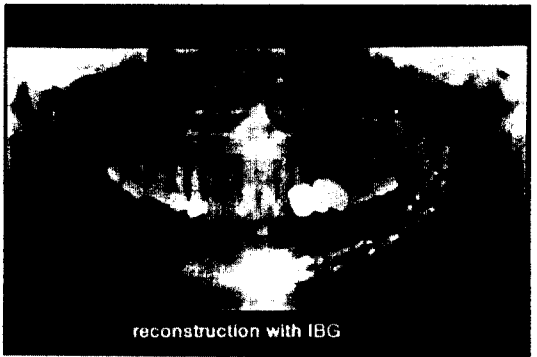


사진 6. 자가장골을 이용한 하악골 재건술후의 Panoramic view.

### III. 총괄 및 고찰

Langerhans Cell Histiocytosis는 1953년 Lichtenstein에 의해 Histiocytosis-X라 명명되었으며 주로 어린이나 젊은 성인에서 발병하였는데, 조직학적 및 임상적으로 골에만 발병하는 만성 국소적 형태의 호산구 육아종, 골병소와 안구출출증 및 당뇨병 요붕증(Diabetes Insipidus)을 포함하는 만성적 형태의 Hand-Schuller-Christian syndrome과 유아에서 진행이 빠르며 임상적으로 치명적일 수 있는 급성 또는 아급성 형태의 Letterer-Siwe disease등 3가지로 대별되고 있다<sup>9</sup>.

이 질환의 원인 및 병인은 불명확하나, 최근 어떠한 면역체계의 결함으로 인한 기전의 사실에 의해 병적 Langerhans cell이 증식되어 나타난다고 언급하고 있다<sup>1, 2, 5</sup>.

본 증례의 경우 일반적인 호발연령과는 달리 중년에서 발병한 경우로 하악골에만 국한된 만성 국소적 형태의 호산성 육아종으로 사료된다. 따라서 두 차례의 권위있는 기관의 생검결과에서도 쉽게 골수염과 감별되지 못한 것 같다.

LCH는 70-90%에서 골에 침범하며<sup>2, 6, 7</sup>, 주로 두개골, 척추, 늑골 등에 침범하며, 악골에 발병하는 경우 상악보다는 하악의 후방부에 호발한다<sup>1, 2, 3, 14, 23</sup>.

LCH의 10%가 구강내에서 발병하며, 악골에서 단방성 또는 다발성으로 존재하고 하악 구치부에 호발하며 연조직의 침범은 매우 드물고 침범하는 경우에는 대부분 치은에서 발병한다<sup>8, 10</sup>. 임상적으로 병소부위의 동통, 치아의 동요, 치은염, 누공의 형성, 임파선 비대, 골성팽창 및 촉진시 압통 등 다양한 증상을 보이며, 방사선학적으로 불규칙한 변연의 punched out appearance의 골파괴, 치조골의 파괴 및 치아의 부유양상등이 관찰되며 골파괴가 심한 경우 병적 골절소견도 보인다<sup>20</sup>. 이 경우 치근단 병소, 진행성 치주염, 급성 괴사성 과양성 치은염(ANUG) 및 급성 또는 만성의 골수염과 감별진단이 요하며, 성인에서 치조골을 포함한 골파괴 소견을 보이는 경우에는 임상적

및 방사선학적으로 골수염과 감별진단이 매우 어려워 오진의 가능성이 높다<sup>8, 11, 12, 13, 14, 15</sup>. 몇몇 문헌에서 LCH가 치주질환 및 골수염으로 오진되어 이에 따른 치료를 시행하였다가 이후 LCH로 판명되었던 경우가 보고되고 있다<sup>16, 17</sup>.

본 증례의 경우도 환자가 연령이 고령인점, 임상소견상 치아와 관련된 골의 염증을 보인점, 방사선소견상 치조골을 포함한 다발성 골파괴를 보인점 및 초기의 조직절개생검에서 염증조직으로 보인점 등으로 하악골에 발생한 다병소성 골수염으로 진단되어 이에 따른 치료를 시행하다가 이후 LCH로 확진되어 치료계획을 수정하여 방사선 조사 및 자가장골을 이용한 하악골 재건술을 시행하였다.

LCH의 확실한 감별진단은 병소부위의 연조직 및 골의 조직생검을 통한 조직병리검사에 의해 이루어진다. 이 질환의 조직학적 소견은 세포질이 풍부하고 경계가 명확한 타원형의 핵을 가지는 조직구가 판상으로 배열되어 있고 사이 사이에 호산구가 관찰되며 다핵거대세포 및 일부에서 유사분열을 보이는 병적 조직구가 관찰되는 등 다양한 세포가 존재하며 형질세포는 적게 분포하나 이것이 많을 경우 골수염과 관련이 높다<sup>1, 2</sup>. 전자현미경상 Langerhans cell의 초미세구조인 Birbeck granule이 관찰된다. 또한 정상, 병적 langerhans cell은 특징적으로 특히 면역조직화학검사에 양성 반응을 보이기 때문에 병리조직검사에서 LCH의 소견을 보이는 경우 이 검사를 통해 확진된다. 면역조직화학검사에서 양성을 보이는 경우는 PNA, S-100 protein, OKT6 antigen 및 Ia-like antigen 등이 있다<sup>3, 21, 24</sup>.

본 증례에서도 하악골 부분 절제술 후 절제된 병소부위의 조직학적 소견상 LCH의 특징적인 조직학적 소견과 동일하나 형질세포는 관찰되지 않았고, S-100 protein의 면역조직화학검사에서 양성반응을 보여 LCH로 확진할수 있었다.

악골에 발생한 이 질환의 감별진단의 중요성은 골수염 등과 확연한 치료방향의 차이에 있으며, 오진에 의한 상반된 치료계획에 의해 병의 악화를 야기 시킬수있기 때문에 초기 진단, 특히 조직생검에 의한 정확한 진단이 매우 중

요하다. 즉, 골수염의 경우에는 통상적으로 항생제요법, 배농, 배형성, 피질골박리술 및 부분절제술 등의 치료가 시행되며 심한 경우 골절제술을 요하기도 하다. 반면, LCH의 치료는 국소적인 경우 소파술을 시행하며, 외과적 접근이 어려운 부위나 범위가 광범위한 경우 낮은 용량의 방사선치료 등도 효과가 있으며, 최근에는 전신적 및 국소적 스테로이드 치료와 면역요법도 병행 치료되고 있다<sup>3, 18, 19, 20, 22, 25</sup>). 따라서 LCH가 골수염으로 오진되어 치료가 시행될 경우 병의 악화 및 환자에게 심각한 휴유증이 야기되리수 있기 때문에 정확한 진단이 매우 중요하다.

본 증례의 경우도 LCH가 골수염으로 오진되어 하악골 부분절제술이 시행되었으며 만약 초기에 LCH로 진단되었다면 치료는 우선 골파괴가 심한 하악 좌측 체부, 하악 우각부 및 상행지부위의 외과적 소파술과 낮은 용량의 방사선 조사를 시행하고 예후 관찰을 하였을 것이다.

LCH는 치료후 재발율은 낮으며 골병소부위만 포함되는 경우 예후는 매우 양호하나, 장기의 침범에 의한 기능 이상을 동반하는 경우 예후는 매우 불량하므로 국소적 병소 치료후에도 예후에 대한 세심한 관찰이 요한다.

#### IV. 결 론

본 증례는 56세의 남자환자를 연령이 고령인점, 임상소견상 치아와 관련될 수 있는 골의 염증을 보이는 점, 방사선 소견상 치조골을 포함한 다발성 골파괴를 보인점 및 초기의 생검에서 염증조직으로 보인점 등에 의해 근본적인 질환은 Langerhans Cell Histiocytosis임에도 불구하고 하악골에 발생한 골수염으로 오진된 채 치료가 진행되었던 경우로 국내에서 신뢰할 수 있는 두 대학병원에서 진찰하였으나 초기에 오진하였기에 의미가 있다고 생각된다.

성인에서 비록 치주질환 등에 이환된 환자가 골수염의 소견을 보이는 경우에도 치료방향 설정의 잘못에 의한 병의 악화를 예방하기 위해서는 골수염의 확진에 앞서 Langerhans Cell

Histiocytosis에 대한 세심한 평가 및 주위가 요하리라 사료된다.

#### REFERENCES

1. Joseph A. Regezi, and James Sciubba : Benign non-odontogenic tumors ; Idiopathic Histiocytosis. Oral Surgery 2nd. ed. 413-416, 1993.
2. Favara, B. E., and Jaffe, R. : Pathology of Langerhans Cell Histiocytosis. Hematology / Oncology Clinics of North A. 1(1) : 75-97, March 1987.
3. Lichtenstein, L. : Histiocytosis-X : integration of eosinophilic granuloma of bone, "leterer-Siwe" and "Schuller-Christian disease" as related manifestation fo a single nasologic entity. Arch. patholo. 56 : 84-102, 1953.
4. Sessa, S., Sommelet, D., Lascombes, P., and Prevot, J. : Treatment of Langerhans cell Histiocytosis in children. J. bone and joint surgery 76-A(10) : 1513-1525, Oct. 1994.
5. Favara, B. E. : Langerhans' cell histiocytosis pathobiology and pathogenesis. Sem. Oncolo. 18 : 3-7, 1991.
6. Cheyne, C. : Histiocytosis X. J. Bone and joint surgery 53-B(3) : 366-382m 1971.
7. Ladish, S., and Jaffe, E. S. : The histiocytoses. In principle and practices of pediatric oncology. pp. 491-504, Edited by P.A. Pizzo and D.G.Poplack. Philadelphia. J. B. Lippincott, 1989.
8. Jakobson, A. M., Kreuger. A., Hagberg, H., and Sundstrom, C. : Treatment of Langerhans cell histiocytosis with alpha-inteferrone (letter). Lancet. 2 : 1520-1521, 1987.
9. Pringle et al. : Langerhans' cell histiocytosis in association with periapical granu-

- loma and cyst. *Oral Surg Oral Med Oral Pathol.* 74 : 186–192, Aug 1992.
10. Hartman, K. S. : Histiocytosis X : a review of 114 cases with oral involvement. *Oral Surg Oral Med Oral Pathol.* 49 : 39–54, 1980.
  11. Artzi, Z., Gorsky, M., and Raviv, M. : Periodontal manifestation of adult onset of Histiocytosis X. *J. periodontol.* 60(1) : 57–66, Jan. 1989.
  12. Jackson, M. J., and Seibert, R. W. : Histiocytosis X : is it in your differential diagnosis? *J Dentistry for children* 36–41, Jan-Feb. 1981.
  13. Moorthy, A. P. : Eosinophilic granuloma manifesting as a periodontal problem. *Br. Dent. J.* 161(19) : 66–67, Jul. 1986.
  14. Nicopoulou-Karayianni et al. : Diagnostic problems of periodontitis-like lesions caused by eosinophilic granuloma. *J. Clin. Periodontol.* 16 : 505–509, 1989
  15. Cronin, A. J., Stevenson, A. R., and Austin, B. W. : Eosinophilic granuloma of the oral region : A potential diagnostic problem. *Australian Den. J.* 36(2) : 113–119, 1991.
  16. Lucas and others. : Clinical-Pathological Conference ; Case 35. *J. Oral Surgery* 39 : 522–525, Jul. 1981.
  17. Mckelvy, B. D., Sanders, B., Co. R. L., and Arnett, T. W. : Chronic disseminated histiocytosis X of adulthood clinically mimicking subacute osteomyelitis. *J. of oral medicine* 30(3) : 73–76, Jul.-Sep. 1975.
  18. Fiorillo, A., and others. : Bone lesion in Langerhans Cell histiocytosis. *Clinical Pediatrics* 118–120, Feb. 1986.
  19. Womer, R. D., Raney, R. B., and D'angio, G. J. : Healing rates of treated and untreated bone lesions in Histiocytosis X. *Pediatrics* 76(2) : 286–288, aug. 1985.
  20. alexander, J. E. et al : Prognostic factors for healing of bone lesions in histiocytosis X. *Pediatric Radiology* 18 : 326–332, 1988.
  21. Klaus F.Helm et al. : A clinical and pathologic study of histiocytosis X in adults. *J. Am. Acad. Dermatol.*, 29 : 166–170, 1993.
  22. Hirose, M. et al. : Interleukin-2 therapy of Langerhans cell histiocytosis. *Acta Paediatr.* 84 : 1204–1206, 1995.
  23. Dagenais, M. and others. : The radiographic characteristics of histiocytosis X. *Oral surg Oral med Oral pathol.* 74 : 230–6, 1992.
  24. Stewart et al : Immunohistochemical study of idiopathic histiocytosis of the mandible and maxilla. *Oral surg.* 61(1) : 48–53, Jan. 1986.
  25. Egeler, R. M. et al. : Intralesional infiltration of corticosteroid in localized Langerhans' Cell histiocytosis. *J. of Pediatric Orthop.* 12(6) : 811–14, 1992.