

□ 증 레 □

중엽중후군을 유발한 기관지 지방종 1 예

건국대학교 의과대학 내과학교실

김현준, 왕준호, 이행환, 송기호, 송종오

연세대학교 원주의과대학 내과학교실, 병리학교실*

송광선, 용석중, 신계철, 홍순원*

=Abstract=

A Case of Endobronchial Lipoma causing middle lobe syndrome

**Hyun Jun Kim, M.D., Jun Ho Wang, M.D., Haing Hwan In, M.D.,
Ki Ho Song, M.D., and Jong Oh Song, M.D.**

Department of Internal Medicine, College of Medicine, Kon-Kuk University, Choong Ju, Korea

**Kwang Seon Song, M.D., Suk Jung Yong, M.D.,
Kye Chul Shin, M.D. and Soon Won Hong, M.D.***

Department of Internal Medicine and Pathology, Wonju College of Medicine, Yonsei University, Wonju, Korea*

Although lipomas are common benign tumors in humans, endobronchial lipomas are quite rare.

Up to date, about 60 cases have been reported in the English literature.

But endobronchial lipomas causing middle lobe syndrome were only 4 cases. These benign slow-growing tumors generally occur in the proximal portion of the lobar or segmental bronchi and originate from fatty tissue that is normally present in the bronchial tree.

Smoking or chronic inflammation may be important in the pathogenesis of these tumors.

Bronchoscopy is the definite diagnostic tool but, in general, open thoracotomy is required for diagnosis and treatment.

Here, we present a case of endobronchial lipoma, with a review of the literature.

Key words : Lipoma, Bronchoscopy, endobronchial mass, Middle lobe syndrome

서 론

기관지 지방종은 기관지 내 양성 종양 중에서도 드물어 1854년 Rokitsanski가 처음 보고한 이래로 영문 문헌상에 약 60여가 보고¹⁾되었고 국내에서도 유 등²⁾에 의해서 1예가 보고되었다. 특히 중엽 증후군을 유발한 예는 더욱 드물며 국내에서는 보고된 바가 없다.

이들은 기관지에 존재하는 정상 지방조직으로부터 기원하며 주로 엽상기관지(lobar-bronchi) 혹은 분절상기관지(segmental bronchi)의 근위부에서 발생하여 주기관지 폐쇄를 유발하고, 비가역적인 폐손상을 일으키기도 한다³⁾. 흡연, 만성염증이 주요 원인이며^{3,8)}, 임상증상은 폐쇄의 부위 및 정도에 따라 다르고 기관지경 등으로 진단 가능하다⁴⁾. 저자 등은 중엽증후군을 유발한 기관지 지방종 1예를 경험하였기에 문헌고찰과 함께 보고하는 바이다.

증 례

환 자 : 이○○, 62세 남자.

주 소 : 기침, 객담

현병력 : 상기 환자는 평소 건강하게 지내오다 2-3년 전부터 간헐적으로 가래(하얗고 묽은편)를 동반한 기침, 오한이 있어왔으나 특별한 치료 없이 지내다가 내원 일주일 전부터 상기증세가 심해져 내원하였으며 내원 당시 혈담이나 체중감소는 없었다.

과거력 및 가족력 : 흡연력은 40년간 1일 1갑의 흡연을 하였으며, 그 외에 특이소견은 없었다.

이학적 소견 : 활력징후(vital sign)는 특이소견이 없었고 심음은 정상이었으나 우측 중엽부위의 호흡음이 감소되어 있었다. 그 외에 복부, 사지 및 신경학적 이상소견은 없었다.

검사 소견 : 말초혈액 검사상 백혈구 5,450/mm³ (중성구 59.1%, 임파구 30.5%, 단핵구 7.3%, 호산

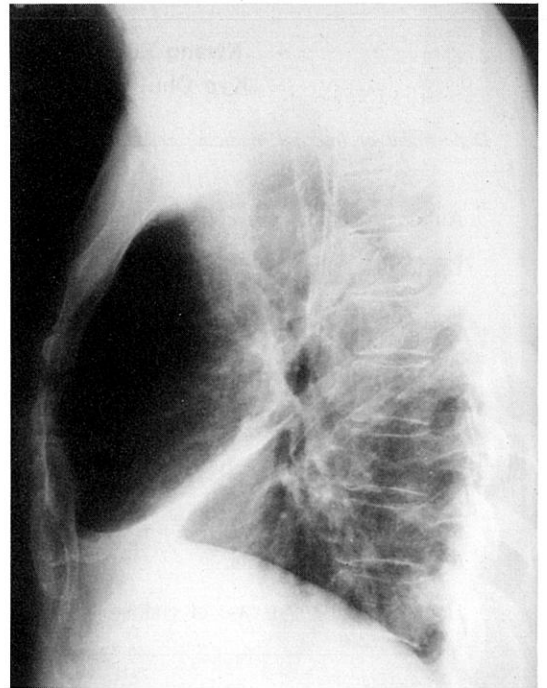
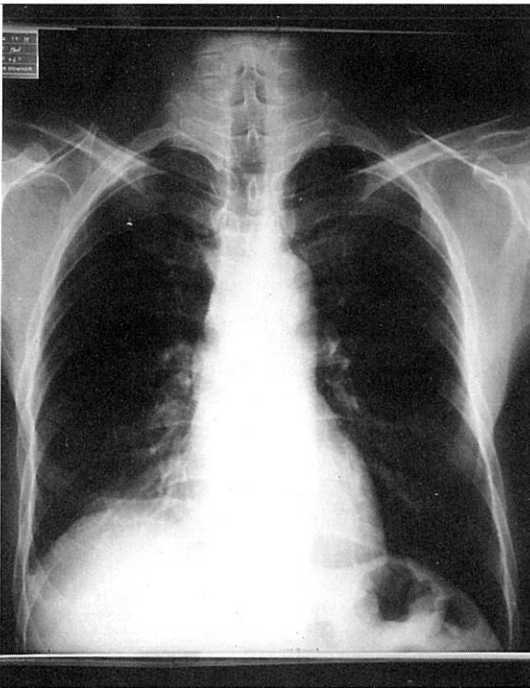


Fig. 1. Chest PA and Chest right lateral Chest PA shows ill defined ,increased haziness on right paracardiac area. Right lateral chest shows atelectasis of right middle lobe.

구 3.1%), Hb 11.9gm/dl, Hct 36.1%이었고 뇨검사 및 혈청생화학검사는 정상이었다. 객담의 항산균 도말검사, 세포학검사, 배양검사는 모두 음성이었다. 폐기능 검사 역시 특이소견이 없었다.

방사선 검사 소견 : 흉부 X-선사진상 경계가 불분명하고 증가된 음영이 심장 우측 변연부(paracardiac area)에서 보였고 우측 중엽부위의 허탈소견이 보였다(Fig. 1). 흉부 전산화단층촬영상 경계가 명확하고 낮은 음영의 종괴가 우측 중엽 기관지 입구의 전벽에서 기관지 내강으로 돌출되어 보였다.(Fig. 2).

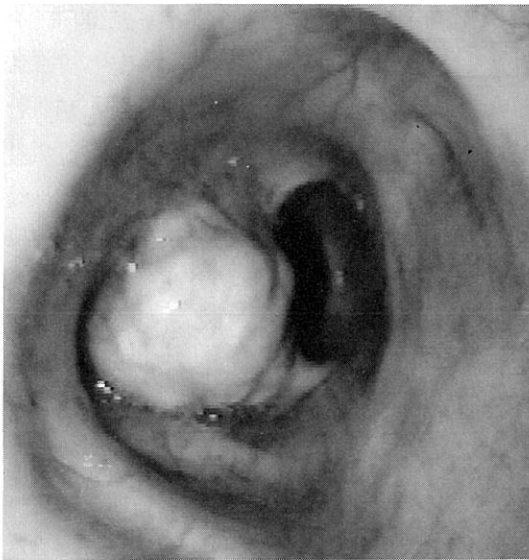


Fig. 2. Bronchoscopic finding of endobronchial lipoma.

Right intermedium bronchus was partially obstructed with polypoid mass, which was soft in consistency and had yellow colored surface.

기관지경 소견 : 우측 중엽 기관지 입구의 전벽에 둥글고 표면이 불규칙하며 가지가 있는 폴립형 종괴가 보였다. 조직 자체가 섬유성 피막(fibrous capsule)으로 싸여있어 생검이 잘 되지 않았다(Fig. 3).

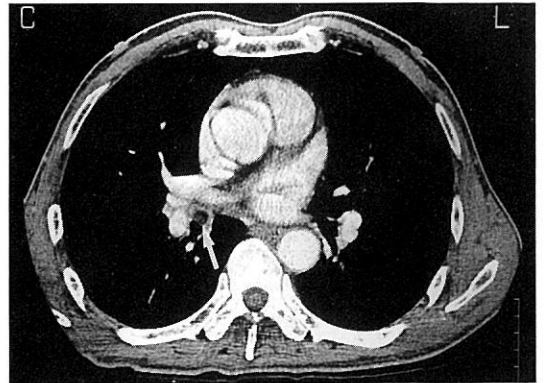


Fig. 3. Chest CT shows well defined, low density mass on ant wall of intermedium bronchus, near bifurcation of RML and RLL : arrow.

수술 및 육안 소견 : 우측 중엽 및 하엽 절제술을 시행하였다. 우측 중엽은 무기폐 소견을 보였고 하엽의 늑막은 섬유성 변화를 보이면서 두꺼워져 있었다. 폐 단면상 표면에 회색에서 붉은색에 이르는 비균질의 반점을 보이는 폴립형의 둥근 종괴(장경 1.3cm)가 중엽 기관지 내로 돌출되어 있었다. 종괴의 단면은 출혈이나 석회화 없이 노란 지방이 균질하게 보였다(Fig. 4).

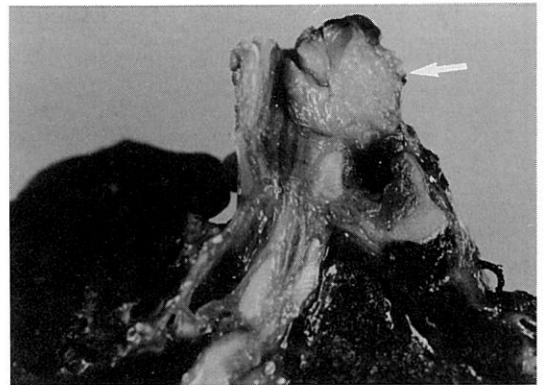


Fig. 4. Surgical finding of endobronchial lipoma. The round polypoid endobronchial lipoma is located in the middle lobar bronchus. The cut surface is yellow homogenous and soft : arrow.

조직학적 소견 : 광학현미경 소견상 종양은 얇은 섬유성 막으로 둘러 싸인 지방 세포의 군집으로 이루어져 있었으며, 종괴의 내부에 국소적으로 점막하 타액선 구조가 관찰되었다. 지방종을 덮고 있는 기관지 상피와 점막하 결체조직에는 만성 염증 세포의 침윤과 섬유성 변화가 존재하였다(Fig. 5).

경과 및 치료 : 입원 9일째 수술을 시행받고(우측 중엽 및 하엽 절제술) 환자의 증세는 좋아졌으며 합병증 없이 퇴원하였다.

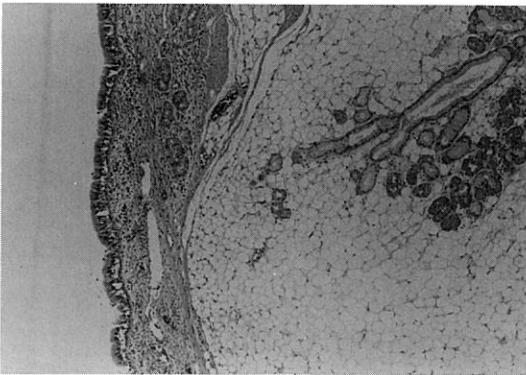


Fig. 5. Microscopic finding of endobronchial lipoma
The well demarcated submucosal lipoma is composed of fat tissue and covered by bronchial mucosa. Salivary type submucosal glands are focally present inside the mass boundary.(H & E, x100)

고 찰

기관지 지방종은 모든 폐종양의 0.1%에 해당하는 드문 양성종양으로 1854년 Rokitsanski가 처음 보고한 이래로 약 60예가 보고되었고¹⁾ 국내에서는 유 등²⁾이 1예를 보고하였다. 중엽증후군은 원인에 관계없이 중엽에 무기폐를 초래하는 모든 경우로 정의되며 원인 질환으로는 폐염, 결핵, 히스토플라스모시스, 종양등이 있다⁵⁾. 기관지 지방종 중에서 중엽증후군을 유발한 예는 더욱 드물어 저

자들이 문헌 고찰을 통해 확인한 60예중 4예에서 중엽증후군이 유발되었고⁸⁾, 국내에서는 보고된 바 없다.

기관지 지방종은 기관지의 연골판(cartilage plate) 외부 조직과 점막하 간질성(interstitial)조직에 존재하는 지방조직으로부터 발생하며, 대개 얇은 줄기(narrow stalk)를 가지는 각(peduncle)이진 종양으로 정상 점막으로 덮혀 있으나 만성염증의 결과로 편평 이형성(squamous metaplasia)을 보이기도 한다^{1,6,7,8)}. 1979년 Politis 등⁷⁾은 보고된 50예중 44예가 남자였고, 발생 연령은 대부분 중년으로 범위는 29-78세(평균53세)이며 발생위치는 주로 좌측 주기관지, 우상엽 기관지와 좌상엽 기관지 순으로 많다고 보고하였다. 기관지 지방종은 특히 비만환자에게 많으며, 크기는 1-3cm이고 외곽에 위치할수록 크기가 크다^{1,9)}. 발생원인은 잘 밝혀져 있지 않지만 1976년 Cockcroft 등⁸⁾은 흡연과 만성염증이 원인인자라고 보고했다.

증상으로는 기침, 객담, 호흡곤란, 흉통, 반복되는 폐렴, 각혈이 있고 보통 진단이 이루어지기 1-2년 전에 나타나며, 기관지 내 근위부(proximal portion) 발생시는 호흡곤란과 천명이 많고 원위부(distal portion) 발생시는 무기폐, 기관지 확장증 및 각혈과 반복되는 폐렴이 나타난다^{7,10,11)}.

진단에는 임상증세와 기관지경 및 조직검사, 흉부전산화단층촬영, 자기공명영상촬영, 경피적 폐생검이 이용된다. 1987년 Iannicello 등⁶⁾은 흉부전산화단층촬영상 지방종의 CT수치가 -50에서 -60 EMI unit 정도이므로 진단에 도움이 되지만¹²⁾ 감별 자체는 자기 공명영상촬영이 더 유용하다고 발표하였다. 경피적 폐생검술은 양성 질환에서 정확도가 10-50% 정도로 악성질환의 91%에 비해 떨어지며⁴⁾, 기관지경에 의한 조직학적 진단은 기관지 지방종이 섬유성 피막(fibrous capsule) 혹은 편평 이형성조직으로 덮혀 있기에 정확도가 약 50% 정도

에 불과하다고 Mata 등¹⁰⁾이 보고하였다. 감별해야 할 질환으로는 염증성 용종(Inflammatory polyp), 상피 유두종(epithelial papilloma), 결절성 아밀로이드(nodular amyloid), 혹은 유육종(sarcoid), 선종(Adenoma), 암종(Carcinoma) 같은 기관지내 종양이 있고, 증상에 따라서는 기관지 천식, 결핵 또는 다른 기관지 내강을 막는 무경의 병변(sessile lesions)이 있다¹¹⁾.

1946년 Watts 등¹³⁾이 개흉술(thoracotomy)로 치료한 이후 지금까지 사용되는 치료로는 기관지경하에서 국소 절제술을 시행하거나 개흉술에 의한 폐엽절제술을 시행하며, 이외에도 전기 소작술, 폐절제술 및 기관지 절제와 기관지 성형술이 이용되고 있다. 대개 병변이 무증상 혹은 단기의 임상 경과를 가진 경우 기관지경을 통해 국소절제(local-excision)를 시행하고, 기관지경에 의한 절제가 불가능하거나 종양의 본질이 불확실할 때, 그리고 기관지 폐쇄 이하 부위의 감염때문에 유발된 비가역적 폐실질성 병변을 동반하는 경우에는 분절 절제술(segmentectomy) 혹은 폐엽절제술 같은 보존적 절제술(conservative-pulmonary resection)을 시행한다^{1,10,11)}. 1988년 Remigio 등¹¹⁾은 기관지 지방종 54예의 치료중 폐엽절제술이 57%, 폐절제술이 23%, 기관지경하 절제술이 20%, 기관지절제가 3%로 54예의 대부분이 폐엽절제술 및 폐절제술로 치료된 것을 보고하였다. 1976년 Ray 등¹⁴⁾은 수술을 받은 179명의 양성 폐종양환자에서 사망은 없었고, 2%에서 합병증이 나타났음을 보고하였다. 본 증례도 우측 중엽 및 하엽 절제술을 시행하였고, 현재까지 합병증 없이 외래관찰 중이다.

요 약

저자들은 객담과 기침을 주소로 내원한 62세의

흡연력이 있는 남자환자에서 우중엽 증후군을 유발한 기관지 내 종물을 발견하고, 폐엽절제술을 시행하여 기관지 지방종으로 진단한 1예를 경험하였기에 문헌고찰과 함께 보고하는 바이다.

참 고 문 헌

- 1) Dogan R, Unlu M, Gungen Y, Moldibi B : Endobronchial lipoma. Thorac Cardiovasc Surgeon **36** : 241, 1988
- 2) 유진상, 유지홍, 강홍모, 김원동 : 기관지 지방종 1예. 결핵 및 호흡기 질환 **35** : 55, 1988
- 3) Box K, Kerr KM, Jeffrey RR, Douglas JG : Endobronchial lipoma associated with lobar bronchiectasis. Respir Med **85** : 71, 1991
- 4) Oldham HJ : Benign tumors of the lung and bronchus. Surgical Clinics of North America. **60** : 825, 1980
- 5) Rosenman E : Acute transient middle lobe disease. Dis Chest **27** : 80, 1955
- 6) Iannicello CM, Shoenuit JP, Sharma GP, Mcgoey JS : Endobronchial lipoma : Report of three cases. The Can J Surg **30** : 430, 1987
- 7) Politis J, Funahashi A, Gehlsen JA, Decock D, Stengel BF, Choi H : Intrathoracic lipoma : Report of three cases and review of the literature with emphasis on endobronchial lipoma. J Thoracic Surgery **77** : 550, 1979
- 8) Cockcroft DW, Copland GM, Donevan RE, Gourlay RH : Endobronchial lipoma : two cases and review of the literature. Can. Med. Assoc. J **115** : 326, 1976
- 9) Schraufnagel DE, Morin JE, Wang NS : Endobronchial lipoma. Chest **75** : 97, 1979

- 10) Mata JM, Caceres J, Ferrer J, Gomez E, Castaner F, Velayos A : Endobronchial lipoma : CT Diagnosis. J of Computer Assisted Tomography **15(5)** : 750, 1991
- 11) Remigio PA, Cruz MDL : Endobronchial lipoma. N.Y.State J Med **Oct** : 550, 1988
- 12) Mendez G, Isikoff MB, Isikoff SK, Sinner WN : Fatty tumors of the thorax demonstrated by CT. A. J. R. **133** : 207, 1979
- 13) Watts CF, Claggett OT, McDonald JR : Lipoma of the bronchus : Discussion of the benign neoplasms and report of a cases of endobronchial lipoma. J Thoracic Surgery **15** : 132, 1946
- 14) Ray JF, Lawton BR, Magnin GE, Dovenbarger WV, Smullen WA, Reyes CN, Myers WO, Wenzel FJ, Sautter RA : The coin lesion story : Update Chest **70** : 332, 1976