

후두 전적출술후 MR영상을 이용한 음성재활환자의 발성기전에 관한 연구

부산대학교병원 진단방사선과

박 병 래

— Abstract —

Mechanism of Vowel Phonation in T-E Shunt Patient using MR Imaging after Total Laryngectomy

Byung Rae Park

Dept. of Diagnostic Radiology, Pusan National University Hospital

Total laryngectomy has become an usual treatment for any advanced carcinoma of the larynx, but most patients who have undergone total laryngectomy have shown permanent disability in voice production. I compared the first three formant frequencies estimated from MRI to those measured directly from speech data of the T-E patients and the normal. It was to estimate the accuracy of MRI and to compare the vocal tract shape of the normal to T-E patients.

The obtained results were as follows :

1. The middle sagittal section of the MRI represents vocal tract well during phonation. The vocal tract shape of the T-E shunt patients are lack of pharyngeal space and superior space of the glottis.
2. The length of the normal subject's vocal tract is 17 cm. For the T-E shunt patients, the length from lip to shunt opening is 17.5 cm in case 1, and 18.5 cm in case 2. That of the true resonant chamber is 13 cm and 13.5 cm for each case respectively.
3. T-E shunt patients phonated strained voice. The intensity of the higher formant frequency decreased especially in /o/, /u/.
4. The vocal tract is shortened during the phonation by T-E shunt patients. In case of /e/ and /i/, front cavities are constricted while back cavities are shortened.
5. The pseudoglottis of the T-E shunt patients is located at 14~15 cm below from lips.

I. 서 론

후두암에 대해 후두 전적출술을 시행한 후 후두의 소실로 인하여 영구적인 발성장애가 남게 된다. Gussenbauer¹⁾에 의해 후두 전적출술 환자에서 처음으로 음성재활법이 시도되었으며, 최근 음성재활에 관한 연구가 활발하게 진행되고 있다.

Computerized speech laboratory(CSL) 등 음성분석기의 발달과 함께 재활된 음성학적 분석이 다양하게 시도 되어 음성재활 방법간의 차이를 비교하려는 노력이

있어 왔다. 발성을 하면서 성도(vocal tract)의 정확한 모양을 측정하는 것은 사람의 발성기전을 분석하고 측정하는데 대단히 중요하므로 발성시 관의 정확한 모양을 알기 위해서 성도의 정확한 모양의 측정이 요구된다. 성도의 모양을 측정하기 위해 많은 연구자들이 측면 방사선 영상을 통하여 성도의 모양을 측정하고자 하였다.^{2,3)} CT를 이용한 측정은 초기에 가장 훌륭한 수단으로 여겨졌으나 극히 제한된 위치에서 제한된 짧은 시간 외에는 측정이 불가능하며, X선에 의한 인체의 손상을 초래하고 횡단면 영상밖에는 측정하지 못하는 단점이 있다.^{4,5)}

MRI를 이용함으로써 다양한 각도에서 발생하는 성도의 모양을 측정할 수 있으며 발생시 성도 모양의 비교, 추정된 음향학적 특성과 CSL 등을 통하여 추정된 실제 음성의 음향학적 특성의 비교 등 다양한 비교 분석이 가능해졌다.^{6,8,9)} MR상에서 얻은 단면적을 구해 음성학적 공명의 조합으로 계산한 포먼트 값을 이용하여 음성을 합성하여 들어봄으로써 수술 전 이들 단면적을 임의로 변화시켜 어떻게 수술하는 것이 음성재활에 가장 도움이 될 것인가를 밝힐 수 있게 된다. 이에 저자는 정상인과 기관식도 누공자(tracheoesophageal shunt)의 음성을 CSL로 분석하였다. 또 이들의 성도 단면적을 추정하여 얻은 포먼트 값과의 상관관계를 구하고 기관식도 누공자의 발생기전을 규명하여 이들이 정상적인 음성을 낼 수 있는 성도모양의 추정에 필요한 기초자료를 제시하고자 한다.

II. 연구대상 및 방법

1996년 5월부터 96년 12월까지 1.5 T Magnetom vision(Siemens, Germany)을 이용하여 부산대학교병원에서 후두암을 후두 전적출술 및 경부광청술과 동시에 기관식도누공술로 음성재활을 시도하였던 환자 25명 중에서 보철에 의한 영상의 간섭이 없고 측정에 지장이 없었던 2명과 발생에 장애를 주는 후두질환의 병력이 없고 청각이 정상이며 의사소통에 지장이 없는 정상인을 대상으로 하였다(Table 1).

Table 1. The cases of study

Case (sex/age)	Disease stage	Operation	Postop. period(yr)
1 (M/54)	Supraglottic Ca.	TL, Lt. MND	1.5
	T ₃ N ₀ M ₀ , stage III	T-E shunt	
2 (M/68)	Supraglottic Ca.	TL, Rt. MND	3.0
	T ₃ N ₀ M ₀ , stage III	T-E shunt	
3 (M/30)	Normal control		

*TL : Total laryngectomy

MND : Modified neck dissection

T-E : Tracheoesophageal

1. MR상 획득방법

피검자는 양와위에서 한국어 모음 /a/, /e/, /o/, /u/, /i/를 지속적으로 발생시키면서 스캔하였고, 스캔동안 지속적으로 발생하지 못할 경우 가벼운 호흡을 하면서 발생시의 입 모양을 유지시키도록 하였다. 발생과 발생 사이의 오차를 줄이기 위하여 검사전 피검자로 하여금

충분한 연습을 통하여 일정한 입모양을 유지하도록 하였다. 성도의 전 부분을 스캔하기 위하여 쇄골상부에서 경구개 상연까지 측정하였고 입술이 포함되도록 하였다. 영상의 각 분절은 최대 7mm를 넘지 않도록 하였으며 영상의 간섭이 심한 구강과 인두강의 경계부분은 15°각도로 끊어 스캔하였다. 이때 x축은 피검자의 아래 치아에 수평 되게 그었으며 입술과 인두강의 후벽사이 3분의 2되는 지점에 y축을 그었다. 이 때 y축은 x축에 수직으로 가능한 인두강 후벽에 평행하도록 하였다(Fig. 1). 영상의 pulse sequence는 fast low angle shot (FLASH) 2D로 TR 230.9 ms, TE 4.1 ms, flip angle 80°, matrix 51 × 128, NEX 5, slice thickness 5 mm, FOV 150 mm였으며 scan time은 1분 45초 였다.

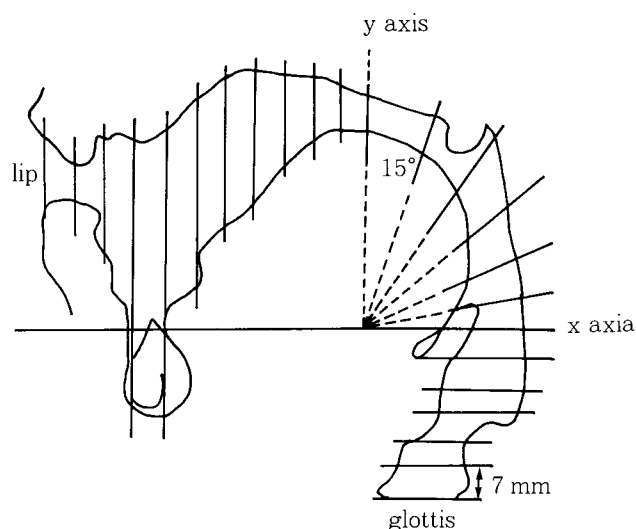


Fig. 1. A coordinate framework used to measure the normal vocal tract shape

2. MR상을 이용한 포먼트 계산(Formant frequency calculation from MR images)

MR상에서 얻어진 성도의 횡단면을 실측치로 측정하고, 성도의 정중앙 영상에 정중선을 긋고 각각의 분절마다 성문(glottis)으로부터의 거리를 계산하여 FORMFREK(면적함수에 의한 포먼트 주파수 계산 소프트웨어)라는 컴퓨터 프로그램에 각각의 단면적과 성문으로부터의 거리를 대입하여 포먼트를 산출하였다(Fig. 2).

3. 음향학적 분석(Acoustic analysis of speech data)

MR스캔 전에 각 피검자가 발생한 음성을 11 KHz의 표본속도(sampling rate)로 녹음한 뒤 이를 간이 스펙트

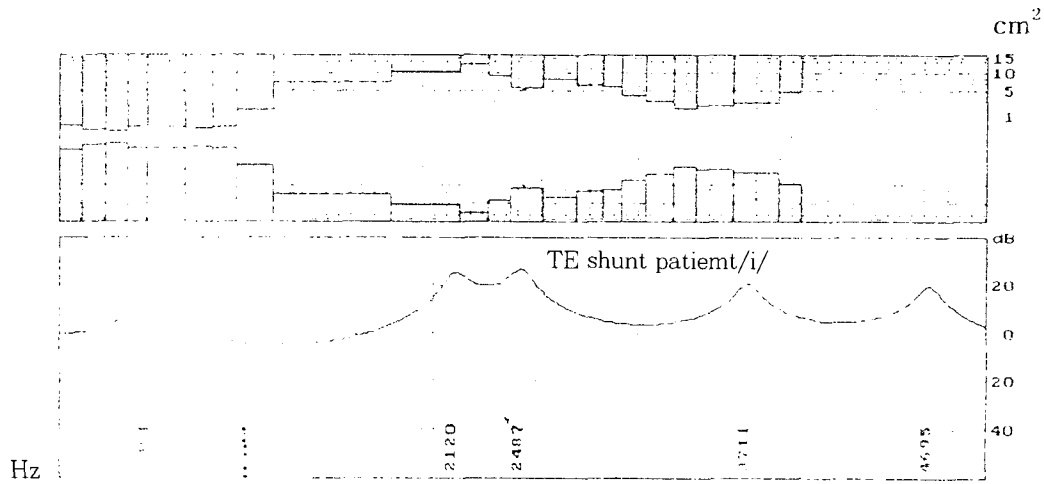


Fig. 2. Formant frequency calculation by FORMFREK from a T-E shunt patients producing the vowel /i/.

럼과 Linear Predictive Coding(LPC) 측정방식에 의해 CSL(KAY Co. 4300 B)을 이용하여 분석하였다. 가능한 MR스캔시와 동일한 자세로 눕혀 환자를 발성하게 하여 측정하였으며 마이크로부터 15 cm 떨어진 거리에서 각각의 모음을 5회 반복하게 하여 발성하게 하고 그 평균값으로 이들 발음의 포만트를 구하도록 하였다.

4. 포만트 실측치와 추정치의 비교(comparison between formant frequencies analysed by CSL)

Macintosh의 통계 분석 프로그램인 Statview 512*를 이용하여 CSL에서 얻어진 포만트 주파수와 MR상으로부터 추정된 포만트 주파수 간의 상관계수를 계산하였다.

Ⅲ. 결 과

1. MR상 성도의 모양

1) 정상인의 모음 발성시 성도 모양

MR상으로부터 얻은 성도의 정중앙 단면은 치아에 의한 영상의 간섭으로 구강의 앞쪽 부분이 다소 넓혀진 상태로 나타났다.

모음별 성도의 정중앙 단면은 다음과 같다.

/a/ - 혀가 뒤로 움직이고 턱이 아래로 움직이면서 혀가 낮춰지고 따라서 전체적으로 인두강은 좁고 구강은 넓었다.

/e/ - 혀가 경구개를 향하여 상승했으나 /i/의 경우보다 떨어져 있으며 인두강의 크기는 비교적 작았다.

/o/ - 입술이 둥글게 되고 혀의 후방부가 위로 당겨

지면서 구강이 둥글고 넓게 보였으며 혀가 인두강 쪽으로 당겨졌지만 /a/보다는 위쪽에서 좁힘 점이 만들어졌고 /a/에 비하여 인두강이 좁았다.

/u/ - 혀의 뿌리가 앞으로 당겨지면서 혀가 상승하여 따라서 아래쪽 송곳니와 떨어져 보였고 인두강은 넓어지고 입술은 둥글게 되어 구강의 입구는 좁았다.

/i/ - 혀가 상승하면서 앞으로 움직이고 인두강의 단면적은 넓고 구강은 좁았다. 측면에서 보면 혀는 경구개에 접근하고 혀가 앞으로 움직이면서 아래측 송곳니에 근접했다.

2) 기관식도 누공환자의 모성발성시 성도모양

기관식도 누공환자의 모성발성시 성도 모양은 후두전적출술로 인하여 성문 윗부분과 인두강의 아래부분이 소실되어 볼 수 없었고 누공부분과 성도의 공기 음영 사이에 연부조직 음영을 보였다. 그 길이는 4.5 cm, 5 cm였다. 성도의 길이는 입술부터 누공까지는 17.5 cm, 18.5 cm정상인의 17 cm보다 길어져 있었지만 실제 공명강의 길이는 13 cm, 13.5 cm로 다소 짧아져 있었다. 누공부분과 성도의 공기음영 사이의 연부조직은 단면상에서 작은 원통모양의 단면이 관찰되었고, 이는 없어진 성문의 상부와 인두강의 하부 사이에 가는 원통모양의 성도가 존재함을 알 수 있었다(Fig. 3).

2. 정상인과 기관식도 누공환자의 spectrogram 차이

기관식도 누공 환자에서 모든 포만트의 상승을 볼 수

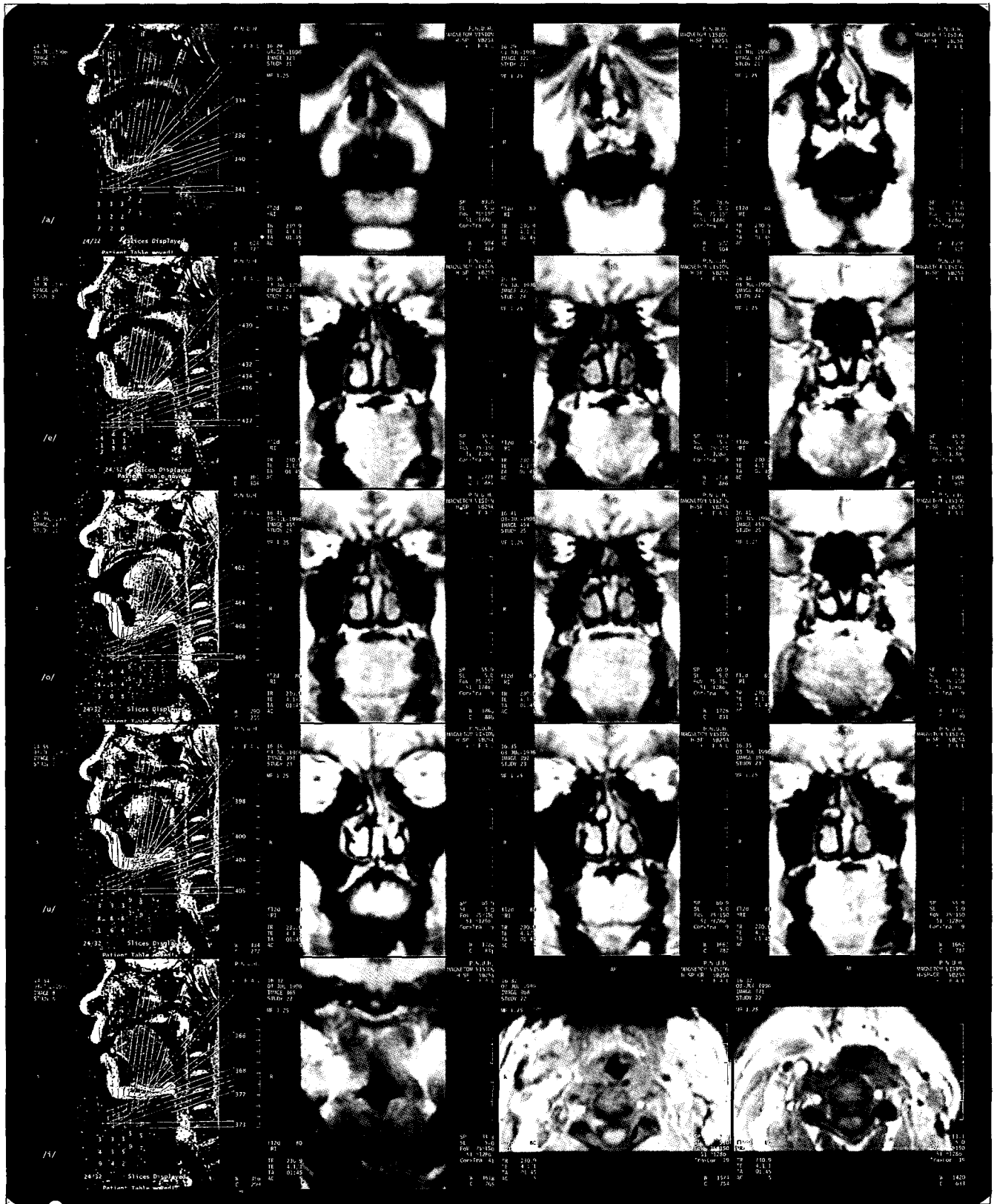


Fig. 3. Phonation /a/, /e/, /o/, /u/, /i/ of T-E shunt patient

있으며 특히 F₃의 상승이 두드러졌고 F₂, F₃는 구분이 어려운 경우가 많았으며 전체적으로 고주파수 부분으로 편이되어 긴장성 음성(strained voice) 양상을 보였다. 그리고 모든 포만트의 강도의 감소를 볼 수 있었고 이는 환자의 나이, 질환정도, 수술 방법, 발성능력 등 개체간의 차를 보였다. 각 모음별로는 후설 모음인 /o/, /u/에서 강도의 감소가 심하였다. 또한 발성에서 잡음분포가 관찰되었고 모든 포만트에 잡음이 섞여 있어 포만트의 정확한 위치를 잡기가 어렵고 변화가 심한 경우도 있었다.

3. MR상과 음성분석에 의한 포만트의 비교

1) 정상인

정상인에 비해 기관식도 누공환자에서 F₁, F₂, F₃ 상승을 볼 수 있었다. 각 포만트를 비교해 보면 정상인 보다 기관식도 누공 환자 모두에서 F₃에 비하여 F₂의 변화가 심했다. 따라서 기관식도 누공환자에서 실제 공명하는 성도의 길이는 정상인에 비해 짧아지고 구강에 비하여 인두강의 변화가 상대적으로 심하다고 추정할 수 있었다. 정상인에서 각각의 모음에 대한 CSL의 측정치와 MR상에 의한 추정치(Table 2)간에 다소의 차이를 보이나 대체적으로 일치하여 MR상을 이용한 포만트치에 신뢰를 가질 수 있었다.

Table 2. The first three formant frequencies analysed by MRI

	Normal			T-E shunt					
	F ₁	F ₂	F ₃	Case 1			Case 2		
	F ₁	F ₂	F ₃	F ₁	F ₂	F ₃	F ₁	F ₂	F ₃
/a/	405	1353	2542	763	1310	2427	968	1349	2594
/e/	350	1661	2218	612	1785	2955	667	1729	2229
/o/	423	952	2530	484	1523	2602	776	1377	2304
/u/	360	777	2331	592	1385	2575	505	1152	2704
/i/	356	1912	2352	716	1411	3184	481	2120	2487

2) 기관식도 누공 환자

CSL에서 측정한 포만트는 MR상에서 측정한 포만트에 비해 F₃가 높다. $L = 5C / 4F_3$ 에서 성도의 길이가 짧아짐을 알 수 있다. 즉 실제 공명하는 성도가 짧아짐을 의미한다. F₂에서 /a/는 거의 변화가 없고, /e/, /i/는 높아지며, /o/, /u/는 불규칙하다. /e/, /i/의 경우 F₂가 높아지면 $LB = C / 2F_2$ 에서 LB(인두강)가 짧아지는데 이는 /e/, /i/의 좁힘점이 10~15 cm인 전설모음으로 /e/, /i/의 발성시 성도의 앞부분이 좁아지고 인두강이 짧아지면서 소리가 난다고 추정할 수 있다. /o/, /u/의 경우 기관식도 누공환자에서 /o/, /u/는 불규칙하고 개




Fig. 4. Comparison of the first three formant frequencies analysed by CSL and those analysed by MRI in the T-E shunt patient

인간의 발성에서도 차이가 있음을 추정할 수 있었다 (Fig. 4). 이는 spectrogram의 소견과 일치하였으며, 이상의 결과는 FORMFREK를 통하여 얻어진 성도의 단면적을 통하여 그 결과가 일치함을 알 수 있었고, 성도의 실측 길이는 /a/의 경우 17.5 cm(입술부터 누공까지)로 $L = 5C / 4F_3$ 에서 $L(\text{from CSL}) = 14.2 \text{ cm}$, $L(\text{from MRI}) = 17.5 \text{ cm}$ 로 기관식도 누공환자의 경우 가상대는 입술로부터 14~15 cm에 위치함을 알 수 있었다.

3) 포만트 실측치와 추정치간의 상관관계

CSL에서 얻어진 모든 포만트 주파수와 MR상으로부터 추정된 모든 포만트 주파수와와의 상관관계는 정상인의 경우 $r = 0.991$, 증례 1은 $r = 0.942$, 증례 2는 $r = 0.969$ 였다(Fig. 5).

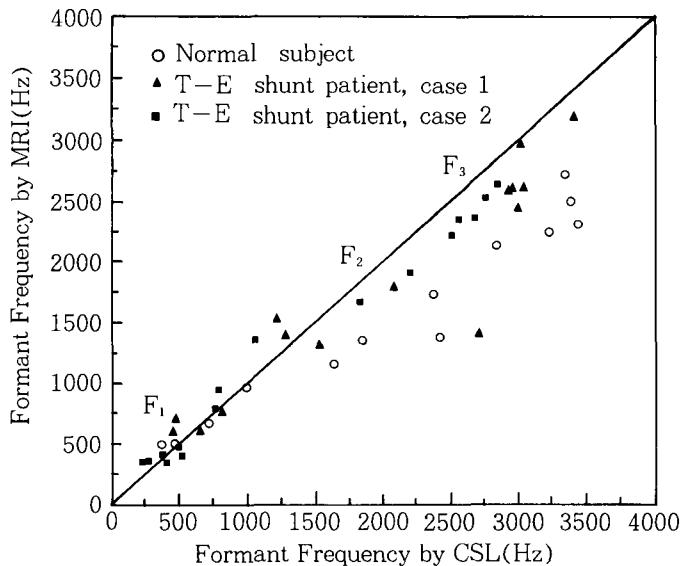


Fig. 5. Scattergram of the first three formant frequencies analysed by CSL and MR imaging

IV. 고 찰

발성시 성도의 모양을 측정하는 것은 발성기전을 분석하고 측정하는데 대단히 중요하다. 최근의 고해상도, 고속도의 MR기기의 개발로 다양한 각도에서 정확히 성도 모양을 측정할 수 있게 되었다. 피검자로 하여금 발성을 시키면서 영상을 얻는 과정에서 피검자가 스캔하는 동안 지속적인 발성을 해야만 하는 어려움이 있었다. 스캔전에 피검자로 하여금 충분히 연습시켜 동일한 입모양을 유지하도록 하였으며 발성시 가벼운 호흡을 허락하고 입모양만을 유지하도록 하였다.

MR상을 이용한 포만트의 계산과정으로 각각의 영상에 대하여 횡단면의 면적과 성분으로부터의 거리를 측정하여 Lakshiminarayanan 등은 Rubin 등⁷⁾이 제안한 경험적 수학 공식에 의해 계산하였다. 성도의 공명 주파수 계산(resonance frequency calculation) 프로그램인 FORMFREK를 이용하여 포만트 주파수를 계산하였고 FORMFREK의 원리는 성도를 임의의 길이에 해당하는 원통모양의 피리의 공명주파수 값을 구하고 이들이 동시에 울렸을 때 나오는 스펙트럼의 모양을 분석하여 포만트 값을 계산해 내는 프로그램이다.

전체적으로 음성이 다른 것은 환자의 질환 정도와 나이, 수술 방법의 차이, 개인간의 숙달정도에 원인이 있는 것으로 생각되며 기관식도 누공환자에서 후설 모음인 /o/, /u/가 전설 모음 /e/, /i/에 비하여 음성의 질이 떨어 졌는데 이는 후두적출로 인한 인두강의 감소에 기인한다고 생각된다. MR상을 통하여 얻어진 포만트 주파수의 추정치와 CSL 등을 이용하여 측정한 포만트 주파수의 실측치의 비교는 발성의 기전을 이해하는데 중요하며 정상인의 경우 양자간의 비교는 성도의 모양을 얼마나 실제 모양과 가깝게 측정 하였는지를 판단하는 기준이 된다.

Lakshiminarayanan 등은 두 측정치를 비교하여 [(음성 분석을 통한 실측치 - 영상을 통해 얻은 추정치)/실측치 × 100, %] F1의 경우 /a/에서 35%, F2의 경우 /o/에서 19%, F3의 경우 /e/에서 20%의 최대오차를 보였으며 전체적으로 F1의 경우에서 오차의 범위가 높았다고 하였다. 본 연구에서는 정상인, 기관식도 누공환자 모두에서 두 추정치간에 유의한 상관관계를 보였다. 기관식도 누공환자의 실제 발성시 측정된 포만트에서 계산된 성도의 길이는 14~15cm, 추정치에 의한 성도의 길이는 17~18cm로 발성시 없어진 성분 상부와 인두강 하부에 있는 가느다란 원통모양의 성도에 위치한 위성대가 좁혀지고 따라서 성도의 길이가 짧아지면서 발생되게 되고 위성대는 입술로부터 14~15cm에 위치함을 추정할 수 있었다.

MR상을 통한 성도의 분석은 음성의 발성기전과 성도 모양을 알 수 있는 좋은 방법이었으며 다만 발성을 시

키면서 성도를 측정할 때 몇 가지 방법적인 개선이 필요하리라 생각된다.

V. 결 론

후두 전적출술시 기관식도 누공술을 시술한 환자의 발성기전과 정확한 성도 모양을 측정하여 음성재활의 기초적 자료를 제시하고자 MR검사와 CSL을 통하여 음성 분석을 시도하였다.

1. MR상의 시상면상은 모음발성시의 성도 모양을 잘 나타내 주었다. 정상인의 경우 치아의 간섭으로 구강의 앞부분이 다소 넓었다.
2. MR상에서 성도의 길이는 정상인은 17cm, 기관식도 누공환자는 입술부터 누공까지는 17.5cm, 18.5cm였다.
3. Spectrogram에서 기관식도 누공환자는 긴장성 음성을 보였으며, 후설모음인 /o/, /u/의 포만트 강도의 감소가 심하였다.
4. CSL에서 기관식도 누공환자는 발성시 실제 공명하는 성도는 짧아지고 /a/는 비슷하며 /e/, /i/는 성도의 앞부분이 좁아지면서 인두강이 짧아지고 /o/, /u/는 불규칙하며, 발성자에 따라 달라짐을 추정할 수 있었다.
5. 기관식도 누공환자에서 실제 음원이 되는 가성대는 입술로부터 대략 14~15cm에 위치했다.

MR상은 발성시 성도를 측정하는 정확한 방법이며 기관식도 누공환자의 성도모델에서 비교적 원음에 가깝게 발생되는 기전을 알 수 있었다.

참 고 문 헌

1. Gussenbauer C : Cited from Vailey and Biller's surgery of the larynx, Saunders Co, 367-384, 1985.
2. Baer T. gore JC, Gracco LC, et al : Analysis of vocal tract shape and dimensions using magnetic resonance imaging, Vowels. J acoustic Soc Am 90 (2), 799-827, 1991.
3. Chiba T, Kajiyama M : The vowel; Its nature and structure, Phondtic society of Japan Tokyo Kaisaikikan, 1941.
4. Johansson C, Sundberg J, Wilbrand H, Ytterbergh C : From sagittal distance to area, A study of transverse, cross sectional area in the pharynx by means of computer tomography, R Inst Technol STL-QPSR 4, 39-49, 1983.
5. Kiritani S. et al : Computed tomography of the vocal tract, In dynamic aspects of Speech Production, 203-206, 1977.

6. Lakshminarayanan AV, Lee SB : MR imaging of the vocal tract during vowel production, *J Magn Reson Imag* 1, 71-76, 1991.
7. Rubin P, Baer T : An articulatory synthesizer for perceptual reserarch *J acoust Soc Am* 70, 321-328, 1981.
8. Omori K, Kojima H, et al : Mechanism of T-E shunt Phonation *Arch Otolaryngol* 120, 648-652, 1994.
9. Yang CS, Kasuya H : Accurate measurement of vocal tract shapes from magnetic resonance images of child, female and male subjects. *ICSLP Yokohama*, 623-626, 1994.