

설측교정환자 치험에

III. 증례 : Minor Crowding Case(Crowding)

김태원¹
Kyo Takemoto²

김태원치과¹
Takemoto Orthodontic Clinic²
(대한 설측 교정 연구회)

1. 환자 : Park Jy, (24세/여)
2. 주소 : 하악전치부의 Crowding으로 미소를 지를때 미관상 좋지않음.
3. 임상검사 : 하악전치부에 Crowding이 존재하여 상악전치부와외의 교합시 공간이 발생하고, Crowding된 하악 좌측중절치가 순측으로 돌출됨을 관찰하였다. 기타 경조직, 연조직상태는 양호하였고 특이 할 병변은 보이지 않았다.(그림 1, 2)
4. 방사선사진, 석고모델분석 : 방사선사진상에서는 특이할 소견이 관

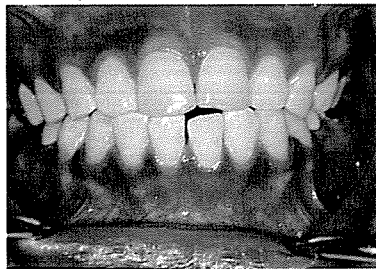


그림 1. 치료전 정면

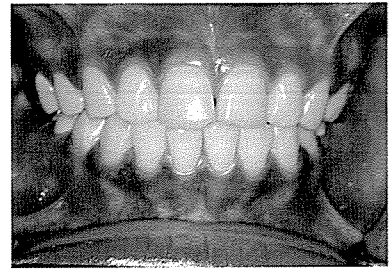


그림 2. 치료후 정면

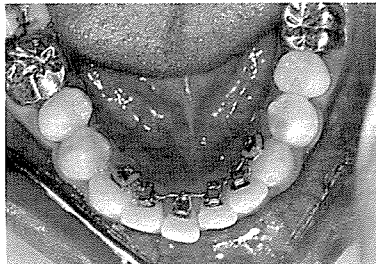


그림 3. 치료중 하악 교합면

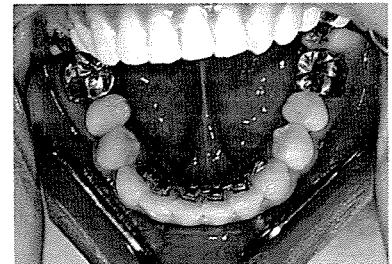


그림 4. Debonding 전 하악 교합면

찰되지 않았고, 석고모델분석결과 하악전치부에 약 1.0mm의 공간이 부족한 것으로 측정되었다.

5. 진단 및 치료

C1 I Crowding 으로 진단되었고 하악전치부의 Crowding은 상하 치아크기의 부조화로 인하여 발현된 것으로 사료되었다. 환자는 미관상의 이유로 설측교정치료로 치료하기를 요망하여 하악만 치료를 하기로 하였다. 하악전치부의 부족한 공간은 Stripping으로 해결하였다.(그림 3, 4)

- 1) 하악6전치 IDBS
- 2) 하악 TMA 016 3주
- 3) 하악 Stripping, Power chain 7주
- 4) Debonding & Scaling
- 5) Labio-lingual acrylic retainer

6. 고찰

약 2개월반의 치료기간이 소요되었고 하악전치부의 Crowding 이 해소되어 미소를 지을때 심미적으로 개선됨을 관찰하였다. Relapse의 방지를 위하여 Circumferential Supracesal Fiberotomy를 시행하였고 종래의 Beqq retainer를 개선한 Labio-Lingual acrylic Retainer를 착용시켰다.