

구강 점막의 전암 병소

연세대학교 치과대학 구강병리학 교실
전임강사 육종인

1. 들어가는 말

암은 유사 이전부터 시작된 질병이며 문명이 발달한 현재에는 인간의 삶을 괴롭히는 대표적인 질환이 되었다. 1971년 닉슨대통령이 암에 대한 전쟁을 선포하고 250억불이 넘는 연구비를 투자했지만 여전히 암 발생률은 증가하고 있고 치료율은 - 다소 나아 지긴 했지만 - 거의 제자리 걸음을 하고 있다. 물론 막대한 연구비의 투자로 얻은 소득이 없는 것이 아니다. 그 이전에는 알지 못했던 많은 생물학적 지식을 얻게 되었고 이는 자연과 인간을 이해하는 새로운 틀을 제공하였다. 현재 우리가 알고 있는 한가지 명확한 사실은 아직 암을 제대로 이해하지 못하고 있다는 것과 일단 발생하면 치명적이라는 사실이다.

구강암은 전체 암의 2-4%를 차지하고 생존률이 높지 않으며 치료후에도 정상적인 사회복귀가 어렵다. 그러나 구강암은 다른 부위에서 발생하는 악성 종양과는 달리 전암 병소를 동반한다는 특징이 있다. 전암 병소 (precancerous lesion)이라는 것은 암으로 이행될 수 있는 전단계의 병소를 말하며, 정상으로 보이는 점막에서도 암이 발생할 수도 있기 때문에 전암 병소에서 암이 발생할 확률은 정상으로 보이는 점막보다 높아야 한다. 이러한 전암 병소로는 백반증-홍반증-상피내암 (leukoplakia- erythroplakia-carcinoma in situ), 백색부종 (leukoedema), 점막하 섬유증 (submucous fibrosis) 등이 알려져 있으나 인종, 식이 습관 등의 차이로 인해 우리나라에서 임상적으로 중요한 것은 백반증-홍반증 이므로 여기에서는 주로 이에 대해 기술하도록 하겠다.

2. 백반증

- 정의(definition):

백반증이란 1978년 WHO 권고에 따르면 “임상적으로 문질러서 없어지지 않으며 다른 특이 질환으로 진단되지 않는 백색 반점 (clinical white patch or plaque that cannot be scraped off and that cannot be given another specific diagnostic name)”으로 정의된다. 그러나 후술하게 될 전암 병소의 중요성에 비추어 볼 때 이러한 수동적이고 애매모호한 정의보다는 백반증에 대한 적극적인 설명과 접근 방식이 필요하다. 따라서 ‘암 발생 가능성이 높은 구강 점막의 백색 병소로 다양한 임상적, 조직학적 소견을 보일 수 있는 질환’으로 설명하는 것이 좋겠다.

전암 병소를 언급함에 있어 홍반증 (erythroplakia)이라는 용어가 자주 등장하며 후에 기술하게 될 임상적 중요성으로 인해 학자에 따라서는 백반증과는 다른 범주에서 설명하는 경우도 있다. 홍반증이란 백반증과는 달리 상피의 궤양 (ulceration), 미란 (erosion)으로 인해 붉은 색을 띄는 경우를 말하며 단독으로 오는 경우도 있지만 대부분 백반증과 동반되어 오기 때문에 여기서는 백반증과 같은 범주에 넣어 설명하겠다.

- 발생 빈도:

일반인의 백반증 발생 빈도는 지역, 인종, 식이습관에 따라 매우 다양한 편차를 보이고 있고 전술한 바와 같이 진단 범주(diagnostic criteria)가 명확하지 않아 보고

한 학자에 따라 차이가 있을 수 있으나, 동남 아시아, 중국등에서 5-15%의 매우 높은 빈도를 보이며 서구에서는 3-8% 정도로 보고되어 있다. 우리나라에서는 아직 이에 대한 광범위한 조사가 이루어지지 않아 잘 알 수 없으나 구강암의 발생률, 과정등이 서구인과 비슷한 것으로 보아 5% 내외가 될 것으로 추정된다. 남자가 여자보다 2배 가량 높은 빈도를 보이고, 발생률은 30대 이후에 증가하기 시작하여 50대 이후에 가장 높다.

- 발생 원인:

백반증의 유발 요인으로는 다양한 인자들이 제시되어 있다. 즉 흡연, 음주 등의 화학적 요인, 바이러스, 칸디다증 등의 생물학적 요인, 만성적인 자극 등의 기계적 원인 등의 다양한 원인이 제시되어 있으나 아직까지 명확한 원인으로 밝혀진 것은 없다. 특히 betel nut, 씹는 담배등과 같은 인종간의 식이습관 차이에 따라 백반증의 빈도와 양상이 다른 것으로 보아 식이 습관이 밀접한 연관이 있으며, 이상의 여러 요소들이 오랜 기간을 두고 복합적으로 작용할 것으로 생각된다. 우리나라 사람의 식이 습관으로 볼 때 흡연과 음주가 가장 주목할 만한 요인이나, 흡연과 음주가 거의 없는 여성에도 종종 발생하는 것으로 보아 그외의 다른 요소가 있을 것으로 생각된다. 그러나 구강 점막은 아주 오랜기간동안 워낙 많은 자극인자를 접촉하는 부위인지라 어떤 특정한 발병요인을 찾는 것은 대단히 어려운 일이다. 따라서 학자들은 백반증 연구의 실험 모델로서 hamster의 협낭(buccal pouch)이나 생쥐의 피부에 DMBA, MNNG등의 발암물질과 증진제를 발라 상피의 증식과 이형성을 단기간에 유도해 연구 하고 있다. 그외의 중요한 요소로 생각되고 있는 것은 만성적인 자극이다. 특히 잘 맞지 않는 보철물이나 수복물, 불량한 구강 위생, 점막을 씹는 습관에 의한 지속적인 자극이 백반증을 유도 할 수 있고 이러한 경우 자극 요소를 제거한 뒤에 저절로 없어지기도 하지만 지속되거나 심한 병소로 발전할 수도 있다.

- 악성으로의 전환: 암 병소는 모두 암으로 이행되고, 구강암은 언제나 백반증의 과정을 거칠까?

지금까지의 암연구에서 알게된 중요한 사실중의 하나는 같은 부위에 발생한 같은 종류의 암이라 할 지라도 각각에 따라 매우 다양한 유전적 배경, 형태학적 특징, 임상적 양상, 예후를 같는다는 것이다. 이는 어쩌면 모든 사람들이 다양한 유전적 배경, 생활 양식등을 반영하는 당연한 결과일 지도 모른다. 전술한 바와 같이 여러 요인과 오랜기간

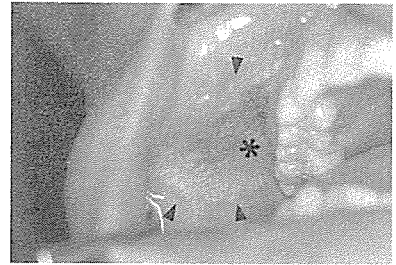


사진 1-a. 협점막에 발생한 백반증-홍반증 사진. 병소의 중앙 부위(*)는 미란의 양향을 보이고 있어 홍반증으로 보인다.

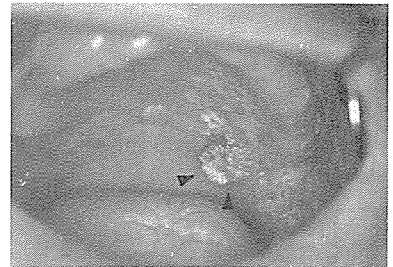


사진 1-b. 연구개, 경구개와 치은, retromolar 부위까지 광범위한 백반증과 홍반증이 혼재되어 있으며 병소의 일부는 유두상으로 증식된 부위도(화살표) 관찰된다.

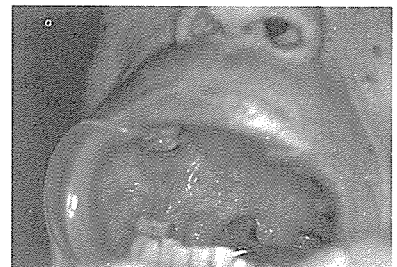

사진 1-c. 연구개, 협점막에 경계가 불분명한 전형적인 궤양성 홍반증이며 백색 병소가 일부에서 관찰된다.

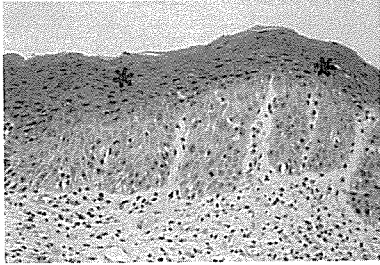


사진 2-a. 백반증의 조직학적 사진으로 각질형성이 증가하는 과각화 양성(*)과 함께 상피층의 이형성도 관찰된다.

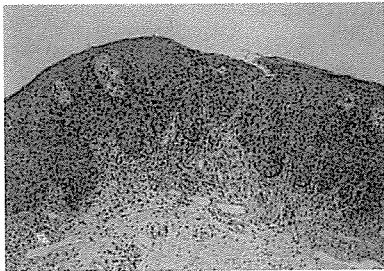


사진 2-b. 전형적인 홍반증인 사진 1-c 환자의 생검 조직 사진으로 심한 이형성으로 인해 상피내암 (carcinoma in situ) 단계를 보인다.

의 유전적 손상에 의해 발생된 전암병소도 마찬가지로 다양한 임상, 조직학적 양상을 보인다.

전암 병소의 악성 전환은 매우 중요하고 민감한 문제이다. 이에 대한 많은 문헌이 있으며 이들에 따르면 모든 백반증-홍반증이 악성 종양으로 이행하지는 않지만, 백반증에서 암종 (squamous cell carcinoma)으로 진행될 확률은 0.1%-36%의 매우 다양한 편차로 보고되어 있으나 일반적으로는 약 10% 내외가 될 것으로 생각된다. 구강 점막의 발생 부위에 따라 암 진행률이 다르며 특히 혀의 양측면과 구강저에 발생한 경우와 조직학적으로 이형성(dysplasia), 상피 내암 (carcinoma in situ)을 보일때 암으로 이행할 확률이 높다. 그리고 홍반증 단독으로 또는 백반증과 홍반증이 동반될 때 암으로 전환될 확률은 매우 높아 35-90%까지 보고되어 있고 일반적으로는 50%이상 암으로 진행되므로, 홍반증의 경우에는 보다 적극적인 대처가 필요하다. 또한 암종환자를 대상으로 연구한 결과를 보면 26-44%의 환자에서 암종 주변에 백반증이 동반되어 있어 최소한 1/3 이상은 백반증의 과정을 거쳐 암으로 진행될 것으로 생각되고 있다.

- 임상적, 조직학적 다양성

백반증이 가장 흔하게 발생하는 부위는 혀점막과 치은, 혀, 구강저이나 입술, 구개, 인두, 편도 점막등 어디에서도 발생할 수 있다. 병소의 크기는 매우 다양하여 수 mm에서 대부분의 점막을 침범한 경우도 있다 (사진 1). 또한 단일성으로 올 때도 있고 다발성으로 발생할 수도 있으며 때에 따라서는 시차를 두고 발생할 수도 있다. 따라서 일단 발견되면 구강 점막을 모두 자세히 살펴서 다른 부위의 병소를 찾아내야 하며, 특히 진술한 바와 같이 구강저나 혀의 측면은 암 발생률이 높으므로 반드시 점검해 주어야 한다. 백반증은 병소의 경계가 분명하기도 하고 어떤 경우에는, 특히 홍반증과 동반된 경우에는 경계가 불분명하다. 궤양이 심한 경우에는 저작, 식사시에 불편감, 통증을 호소하지만 궤양이 없는 경우에는 특별한 증상이 없어 치과치료시에 우연히 발견하는 경우가 많다.

백반증의 가장 흔한 조직학적 소견은 상피의 증식과 이에 따른 과각화이다. 상피 세포의 이형성(dysplasia)이 동반되는 경우도 있으며 대부분 극세포층의 증가(acnathosis)와 각질 형성의 증가(hyperkeratinization)가 특징적이다 (사진 2). 따라서 많은 양의 각질이 병소를 덮고 있어 육안적으로는 백색의 이끼처럼 보이며 거저로 문질러도 없어지지 않는다. 그러나 때에 따라서는 열구(fissure)가 있어 기쁨에 논바닥 갈라진 것 처럼 보이기도 하며, 때로는 증식성 병변,

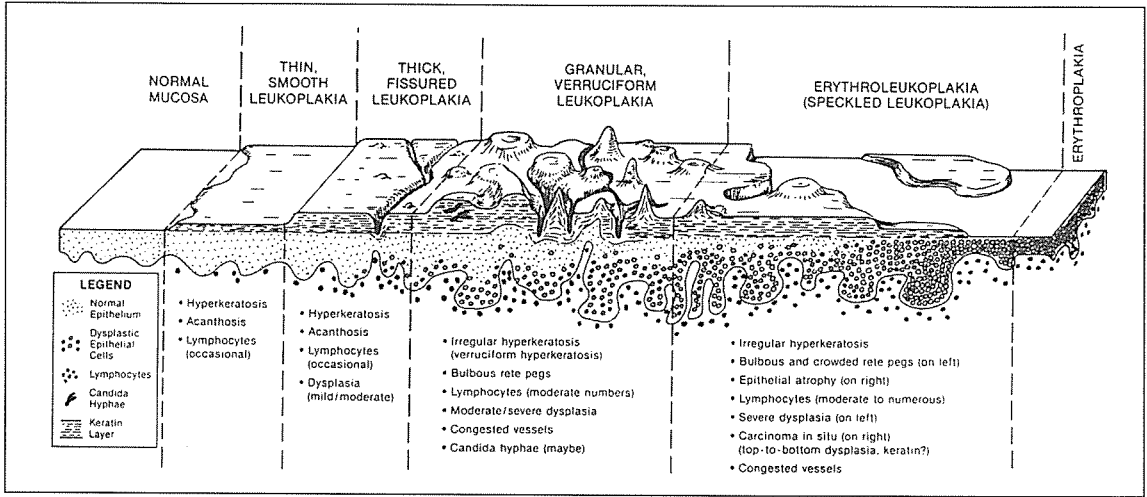


그림 1. 백반증-홍반증의 진행 과정을 보여주는 그림으로 다양한 임상, 조직학적 양상을 보인다. (Neville et al, Oral and Maxillofacial Pathology, 1995, W.B. Saunder, p285에서 인용함)

즉 유두상(papillary)으로 보이거나 과립 형태(granular)로 보이기도 한다(그림 1). 홍반증이 붉게 보이는 이유는 유전적 손상이 상피 세포의 분화를 방해 함으로써, 즉 각질 형성을 제대로 하지 못해 상피가 얇아져 있거나 외부 자극에 쉽게 벗겨져 나가 궤양(ulcer), 미란(erosion)을 형성하기 때문이다. 따라서 홍반증은 조직학적으로 이행성을 더 흔히 동반하게 되고, 백반증보다 유전적 손상을 더 많이 받은 조직으로 생각되고 따라서 전술한 바와 같이 암으로의 이행률이 높은 것이다. 이러한 임상, 조직학적 다양성은 일련의 과정을 거쳐 암으로 진행된다고 생각되어(그림 1) proliferative verrucous leukoplakia (PVL)이라는 개념으로 설명하기도 하지만 모든 전암 병소가 반드시 이러한 과정을 거치는 것은 아니다. 즉 단순한 이끼형태의 백반증에서 홍반증이 발생되기도 하며 이러한 과정을 전혀 거치지 않고 암으로 진행되기도 하는 것이다.

3. 구강 점막 전암 병소의 중요성

아직 암에 대한 특별한 치료법이 개발 되어 있지 않은 현재까지는 조기에 발견하여 치료하는 것이 가장 좋다는 것은 삼척동자도 아는 상식이 되었다. 하지만 암

발생 전단계에서 미리 발견하여 치료하거나, 최소한 암 발생을 억제, 지연 시킨다면 조기치료보다 훨씬 좋은 방법이 될 것이다. 아울러 암 발생전에 치료-관리한다면 설사 암이 발생한다 할지라도 조기치료는 당연한 일이라 하겠다. 구강 점막은 치과 의사들이 매일 접하는 부위이다. 전암 병소의 발생률에 비해 검색률이 낮은 것은 대부분의 백반증에 특별한 증상이 없고 치과 의사들이 환자의 주증상-특히 치아와 연관된 증상-에만 관심을 갖기 때문일 것이다. 전암 병소환자들의 문진 기록을 살펴보면 환자 스스로 발견하는 경우가 대부분이며 치과 의사가 찾아내는 것은 상대적으로 크기가 크거나 치아 주변 점막에 있는 경우이다. 그러므로 환자에 대한 보다 주의 깊은 진찰은 작은 크기의 전암 병소를 찾아 낼 수 있을 것이며, 이는 치과 진료 보조 인력을 숙달시킨다면 활용도 가능한 분야이다.

암 발생이 다양한 화학적, 물리적, 생물학적, 기계적 발암 요인에 의해 발생한다는 것은 이미 잘 알려져 있다. 지금까지의 임상 증례나 연구 결과로 볼 때 암 발생 과정은 여러단계를 거쳐 발생한다. 즉 어떤 단일 자극이나 단일 시기의 발암 요인에 의하기 보다는 수년내지 수십년에 걸친 다양한 원인이 작용한다는 것이다. 따라

서 구강 점막의 전암 병소는 암 발생 과정을 연구하는 학자들에게 매우 의미있는 연구 과제가 되고 있다. 최근의 연구 경향도 암치료보다는 전암 단계에서 암으로의 진행을 예방하거나 지연시키는 쪽으로 많은 투자가 이루어지고 있다. 특히 구강 점막은 다른 내부 장기와는 달리 육안으로 관찰이 용이하여 계속적인 관찰이 가능한 부위이다. 따라서 치과의사들의 전암 병소에 대한 보다 많은 관심과 환자 관리, 지속적인 홍보는 치과의사들의 위상을 높이는 데에도 기여할 것이다.

4. 진단

임상에서 전암 병소 진단을 위해서 점검해 주어야 할 사항은 전술한 증상과 치료의 기본적인 문진을 바탕으로 하며 그 항목은 아래와 같다.

- (1) 기왕력: 주소(chief complaint), 기간(duration), 증상, 진행 양상 등
- (2) 병력: 피부병소의 유무, 간질환이나 폐질환과 같은 전신질환 유무, 치료경력
- (3) 개인, 사회적: 흡연, 음주력을 자세히 기록
- (4) 구강내 조건: 위치, 크기, 경계, 색, 표면 양상, 치주위생 상태, 보철이나 수복물 유무

감별진단

임상적으로 백반증-홍반증을 진단하기 위해서는 구강 점막에 백색으로 또는 궤양, 미란을 동반하는 병소를 모두 감별해야 한다. 여기에는 수많은 질환이 포함되지만 우리나라 환자에서 흔히 볼 수 있는 질환과 중요한 감별점에 대해서만 논하도록 하겠다.

(1) 편평태선(Lichen planus) - 우리나라에서 백반증과 함께 가장 흔히 볼 수 있는 구강 점막의 백색 병소이다. 이 질환은 대부분 중년 여성의 양측성으로 발생하며 피부 증상이 동반되기도 하기 때문에 이러한 점으로 감별할 수 있다. 그러나 많은 경우 백반증과 감별이 쉽지 않으며 이런 경우에는, 편평태선과 백반증은 예후와 치료가 완전히 다르므로, 반드시 조직 검사를 통해 감별해 주어야 한다.

(2) 칸디다증(candidiasis) - 주로 면역 기능이 떨어진

환자에서 발생되며 거즈로 문지르면 쉽게 벗겨지고 환자의 전신상태에 따라 병소의 크기나 양상이 변화하는 특징이 있다. 그러나 종종 벗겨지지 않는 경우나 만성적인 경우, 항진균제(nystatin) 처방으로 없어지지 않는 경우에는 조직 검사를 통해 확진해 주어야 한다.

(3) chronic cheek biting - 보철, 수복물, 부정 교합 등에 의해 만성적인 자극이 가해질 때 백색 병소로 나타날 수 있으며 이런 경우 자극 인자의 제거를 제거해야 한다. 자극 인자를 제거해도 없어지지 않는 경우에는 조직 검사를 통해 상피의 이형성 유무와 다른 질환의 가능성을 감별해야 한다.

(4) 그외 구강 점막의 궤양을 보일 수 있는 병소로 헤르페스성 구내염, 홍반성 낭창등이 있으나 이들 질환은 수포 형성, 발열, 전신 증상등의 병력 문진을 통해 비교적 쉽게 감별할 수 있다.

5. 전암 병소의 치료, 예후, 임상관리

병소의 발생과 연관이 될 만한 모든 자극 요소를 제거하는 것이 최우선이며, 잘 맞지 않는 보철-수복물의 교정, 금연, 금주, 구강 위생 증진이 이에 해당된다. 종종 자극 요소만을 제거해도 병소가 없어지기는 하지만 대부분은 그렇지 못하며, 전암 병소의 진단과 치료를 위해서는 조직검사가 필수적이다. 구강 점막은 다양한 해부학적 구조를 하고 있어 일률적으로 이야기 할 수는 없지만 병소의 크기가 비교적 작을 때에는 진단과 치료를 겸해 excisional biopsy를 하는 것을 추천한다. 이와같은 외과적 절제가 가장 일반적인 치료법이기는 하지만 많은 경우에 있어 전암병소는 크기가 매우 크거나 다발성으로 발생하여 외과적 치료가 불가능하다. 이런 경우 냉동 수술(cryosurgery), 레이저 수술, retinoid 제제 등의 방법이 소개되고 있으나 아직 확실하게 추천할 만한 방법은 없다. 일차 치료에 있어 병소의 크기와 위치가 가장 큰 문제이지만 절제하더라도 재발이나 주변 다른 점막에서 2차 병소가 발생할 확률이 높기 때문에 완전한 치료에 어려움이 있다. 따라서 현재에도 다양한 치료법이 연구되고 있으며 우리 병원에서는 외과적 수술과 함께 항암제인 bleomycin과 발암 억제 물질(chlorophyllin)의 복합 국소 도포 방법과 면역치료 방

법을 강구하고 있고 동물실험, 독성 검사가 끝나는대로 임상적용할 예정이다.

어떤 치료 방법을 사용하던지 전암 병소 치료의 목적은 암 발생을 억제, 지연시키는 것이며 전술한 바와 같이 전암 병소의 임상적 다양성으로 인해 단기간의 치료로 끝나는 경우는 거의 없다. 그러므로 지속적인 추적 관찰과 환자 관리가 필수적이거나 우리나라 의료현실과 환자 의식 수준으로 볼 때 개인 의원에서 시행하기에는 어려운점이 많다. 따라서 우리 병원에서는 전암 병소 환자의 조직 검사, 치료, 체계적이고 지속적인 관리, 홍보 및 교육을 위한 시스템을 구축하였으며 이의 효율적인 이용을 위해서는 일선 개인 치과 의원과의 유기적인 관계가 필수적이라 하겠다.

6. 맺음말

백반증-홍반증은 임상, 조직학적으로 매우 다양한 양상을 갖는 질환이기 때문에 일시적인 치료보다는 체계적이고 지속적인 환자관리가 필수적이다. 특히 구강 점막의 전암 병소는 체계적인 교육을 받은 전문가라면 누구나 쉽게 찾아낼 수 있고 육안으로 관찰할 수 있기 때문에 교육, 홍보를 통해 일반인들의 치과 질환에 대한

관심을 높일 수 있는 적절한 분야이다. 그러므로 임상인들의 더 많은 관심과 투자는 치과의료 수준 뿐만 아니라 일반인의 치과에 대한 인식을 한차원 높이는 데 기여할 수 있을 것이다.

7. 참고문헌

1. Banoczy J. Follow-up studies in oral leukoplakia. J Maxillofac Surg 1977, 5; 69-75.
2. Baric JM et al. Influence of cigarette, pipe, and cigar smoking, removable partial dentures, and age on oral leukoplakia. Oral Surg Oral Med Oral Pathol 1982, 54; 424-429.
3. Bouquot JE. Reviewing oral leukoplakia-clinical concepts for the 1990s. J Am Dent Assoc 1991, 122; 80-82.
4. Bouquot JE and Whitsker SB. Oral leukoplakia-rationale for diagnosis and prognosis of its clinical subtype or 'phases'. Quintessence Int 1994, 25; 133-140.
5. Hansen LS et al. Proliferative verrucous leukoplakia: A long-term study of thirty patients. Oral Surg Oral Med Oral Pathol 1985, 60; 285-298.
6. Sciubba JJ. Oral leukoplakia. Crit Rev Oral Med 1995, 6; 147-160.