

# 비디오 흉강경을 이용한 흉부 수술의 임상적 고찰

김 은 규\* · 양 현 웅\*\* · 최 형 호\* · 최 순 호\*\*

=Abstract=

## Clinical Evaluation of Video-assisted Thoracoscopic Surgery

Yeun Kuu Kim M.D. \*, Hyun Woong Yang \*\*, Hyung Ho Choi M.D. \*

Soon Ho Choi M.D. \*\*

Video-assisted thoracoscopic surgery has recently evolved as an alternative to thoracotomy for several thoracic disorders. Today it is viewed as a sparing and safe alternative to thoracotomy for a wide spectrum of indication.

Using video-assisted operative thoracoscopy, we operated on 33 patients during the 2 years of our experience from June 1993 to June 1995. They were diagnosed as recurrent pneumothorax in 16, visible bulla on X-ray in 6, prolonged air leakage(longer than 7days) in 4, bilateral pneumothorax in 3, hyperhidrosis in 2, previous contralateral pneumothorax in 1, primary hemopneumothorax 1.

The average duration of chest tube placement was  $2.1 \pm 0.4$  days. The mean postoperative hospital stay was  $3.4 \pm 0.6$  days. The complication was persistent air leakage(longer than 48 hours) in 3 case.

Video-assisted thoracic surgery is safe, decreased pain, and shortens hospital stay.

(Korean J Thorac Cardiovasc Surg 1998;31:513-8)

Key word : 1. Thoracoscopy

### 서 론

자연성 기흉은 일년에 10만명당 4~9명의 빈도를 보이는데, 보통은 폐쇄성 흉관삽관술이 치료방법으로 대부분의 환자를 성공적으로 치료할 수 있다. 자연성 기흉의 20~40% 정도에서는 결과적으로 재발성 기흉, 지속적인 기관지 흉막루, 폐의 완전 재팽창의 실패등으로 수술적 치료를 요한다<sup>1)</sup>.

고식적인 수술방법은 액와 단순 축흉절제를 통해서 기포 절제술과 늑막 박피술 또는 늑막유착술을 수행하는 것이다. 흉강경 기구의 진보는 수술방법을 변형하도록 했는데 저자는 개흉술을 통해서 시술한것과 동일한 폐기포 절제술과 늑막유착술을 수행하였다<sup>2)</sup>.

최근 영상 기술의 진보와 내시경적 수술 기구가 정교해지면서 최근의 거의 모든 흉부 수술영역에서 비디오 흉강경을

\* 조선대학교 의과대학 흉부외과학교실

Department of Thoracic and Cardiovascular Surgery, College of Medicine, Chosun University, Kwangju, Korea

\*\* 원광대학교 의과대학 흉부외과학교실

Department of Thoracic and Cardiovascular Surgery, College of Medicine, Wonkwang University, Iksan, Korea

† 본 논문은 1995년 10월 13일 추계학술대회에서 구연되었음

‡ 본 논문은 1996년도 원광대학교 연구비 지원에 의함

논문접수일 : 96년 11월 15일 심사통과일 : 97년 1월 3일

책임저자 : 김은규, (501-140) 광주광역시 동구 서석동 588번지, 조선대학교 의과대학 흉부외과학교실. (Tel) 062-220-3160, (Fax) 062-228-1444

본 논문의 저작권 및 전자매체의 지적소유권은 대한흉부외과학회에 있다.

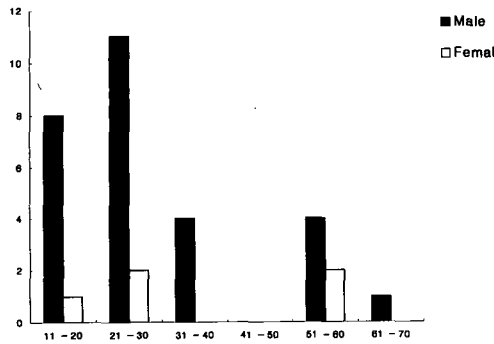


Fig. 1. Age & Sex

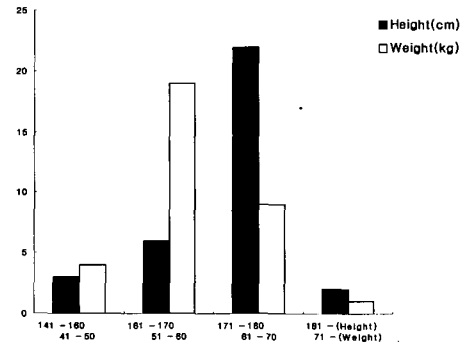


Fig. 2. Height & Weight

이용해 개흉술을 피해 수술 상처를 적게 남기는 수술이 가능해졌다.

비디오 흉강경 수술의 주 목표는 개흉술의 흉부 수술 후 통증과 술 후 개흉술과 연관된 이환율을 감소시키는 것이다. 그러나, 비디오 흉강경을 이용한 흉부 수술은 늑막 유착이 심하거나 일측 폐 환기를 견디기 어려운 환자에서는 시행하기가 어렵고, 때로는 수술 중 출혈 등의 문제로 인해 개흉술로 전환해야하는 단점도 있으나, 개흉술에 비해서 3~4곳의 작은 흉벽 천공만이 필요하고, 수술 후 통증의 경감과 재원 기간이 단축되는 장점도 갖고 있다<sup>2)</sup>.

원광대학교 의과대학 흉부외과학교실에서는 1993년 6월부터 1995년 6월까지 비디오흉강경을 이용하여 흉부 수술로 33명을 치료하였기에 문헌 고찰과 아울러 보고하는 바이다.

### 대상 및 방법

원광대병원 흉부외과에서는 1993년 6월부터 1995년 6월까지 기흉환자 33명에서 비디오 흉강경 수술을 시행하였다.

수술 방법은 이중내관 기도삽관술을 이용한 전신 마취에서 10mm 각직성 흉강경을 사용하여 비디오 카메라와 연결하였다.

흉강경은 중간 액와선의 5번 혹은 6번 늑간에 내시경용 투관침을 이용해서 흉강에 삽입하였으며, 흉강내 시술과 폐를 잡기 위한 견자를 넣는 흉벽 천공은 두번째 5mm 투관침을 전방 액와선의 3번 혹은 4번 늑간을 이용해서 하였고, 폐기포 절환을 확인한 후에는 12mm 투관침을 이용하여 자동 봉합기를 넣기 위한 흉벽 천공을 청진 삼각(auscultatory triangle)안의 5번 혹은 6번 늑간에 만들었으며, 폐기포 기저부의 폐실질부에 대한 흉강경 췌기절제술을 모든 환자에서 시행하였고, 보이는 모든 폐기포의 절제 후에는 기계적인 흉막 유착술, 늑막 절제술 혹은 화학적 흉막 유착술을 시행하였다.

흉막을 자극하여 유착을 일으키기 위한 기계적인 흉막 유착술은 소독된 거즈 혹은 땅콩거즈(pea-nut)를 이용해 벽측 늑막의 전 폐첨부의 표면에 시행했으며, 폐첨 흉막 절제술을 상부 첫 늑간부터 네 번째 혹은 다섯 번째 늑간에 걸쳐서 시행하였으며, 흉강내 삽관을 이용한 배액술은 모든 시술이 끝날 무렵에 흉강경을 사용했던 곳에 20 Fr. 흉관을 삽입하였다. 예방적인 항생제 요법은 모든 환자에서 사용하였다.

술후 합병증, 진통제 사용량, 흉관 삽입 기간 및 입원 기간을 기록하여 비교 관찰 하였다.

흉부 교감신경절제술은 양와위하에서 여성에서는 유방의 유두선의 하방과 측면에 절개를 투관침을 삽입한 후 하방에 흉강경을 삽입하고, 측면의 투관침을 통해서 절개용 기구를 삽입하여 교감신경절제술을 하였다. 반대편도 양와위하에서 실시하였고, 교감신경절(보통 2,3,4번)을 제거한 4×5 cm 정도의 부위는 전기소작기를 이용하여 소작을 하였다.

술후에 진통제를 투여한 환자의 수를 기록하였고, 술후 통증의 정도를 알아보기 위해서 환자가 직접 행하는 verbal rating scale에 따라 분류하였는데 고통이 없는 경우를 None(0), 때때로 아픔이 있는 경우를 mild(1), 계속해서 강한 아픔이 있는 경우를 moderate(2), 너무 아프기 때문에 잠을 잘 수 없고 참을 수 없는 경우를 severe(3)로 분류하여 술후 1일부터 3일까지 매일 아침에 측정하였다<sup>3)</sup>.

### 결 과

연령 분포는 20대가 13명, 10대가 6명순이었고, 이차성 자연 기흉은 50대가 6명으로 가장 많았다. 남녀의 비는 28명(85%)으로 남자가 대부분이었다(Fig. 1). 환자들의 키와 몸무게 분포를 보면 171~180cm군이 22명(67%)으로 가장 많았고, 몸무게는 51~60Kg이 19명(56%)으로 가장 많았는데, 결과적으로 키가 후리후리하면서 가슴이 길쭉한 체형에서 빈도가 높았다(Fig. 2). 비디오 흉강경 수술의 적응으로는 재발성 기흉 16례, 단순 흉부 방사선 검사상 기포의 확인 6례, 7일이상

Table 1. Indication for VATS

Variable	No
Recurrence	16
Visible Bulla on X-ray	6
Prolonged air leak > 7 days	4
Bilateral	3
Hyperhidrosis	2
Previous contralateral	1
Primary hemopneumothorax	1
Total	33

VATS : Video assisted thoracoscopic surgery

Table 2. Etiologic classification

Variables	No
Primary Spontaneous Pneumothorax	24
Secondary Spontaneous Pneumothorax	6
Hyperhidrosis	2
Primary hemopneumothorax	1
Total	33

Table 3. Analgesic requirement (days)

Duration	No
1 Days	6
2 Days	22
3 Days	2
4 Days	2
5 Days	1
Total	33

지속적인 공기의 유출 4례, 양측성 기흉 3례, 다한증이 2례순이었다(Table 1). 비디오 흉강경 수술의 합병증은 48시간이상 지속적인 공기의 누출이 3례 있었다. 원인 분류로는 일차성 자연 기흉 24례, 이차성 자연 기흉 6례, 다한증 2례, 일차성 혈기흉이 1례 있었다(Table 2). 수술 후 진통제 투여 기간은 대부분의 환자인 28례(85%)에서 1~2일이었다(Table 3). 통증의 정도는 mild 18례, moderate 10례, severe 5례이었다 (Table 4). 환자의 증상은 초기 일차성 자연 기흉은 흉통이 가장 많았고, 이차성 기흉은 호흡 곤란증이 18례로 가장 많았으며, 전체적으로는 흉통 26례, 호흡 곤란 18례, 운동성 호흡곤란 14례, 기침 3례 순이었다(Table 5). 수술 후 평균 흉관의 삽관일은 2.1±0.4일이었고, 평균 입원 기간은 3.4±0.6일이었다 (Table 6). 수술 방법은 췌기 절제술이나 폐기포 폐쇄술 34례,

Table 4. Pain intensity (degree)

Pain intensity (degree)	No
None	0
Mild	18
Moderate	10
Severe	5
Total	33

Table 5. Symptoms

Variable	No
Chest pain	26
Dyspnea	18
Dyspnea on exercise	14
Cough	3
Total	33

Table 6. Duration of chest tube indwelling & hospital stay

Variable	Days
Chest tube indwelling	2.1±0.4
Hospital stay	3.4±0.6

Table 7. Thoracoscopic procedures

Wedge resection/bullectomy	34
Mechanical & chemical pleurodesis	34
Hemostasis	1
Sympathectomy	2

Table 8. Location on bullae or blebs

Site	No
Right upper lobe	13
middle lobe	1
lower lobe	0
Left upper lobe	21
lower lobe	1

기계적 혹은 화학적 흉막 유착술 34례, 흉부 교감신경절제술 2례 순이었고, 췌기절제술이나 폐기포 폐쇄술시는 흉강경 자동 봉합기(Endo GIA)를 사용하였다(Table 7). 폐기포 및 소기포 위치는 위상엽 13례, 좌상엽 21례로 주로 상엽에 존재하였다(Table 8).

## 고 찰

흉부외과의 관심을 집중시키는 흉강경 수술의 흉부 질환 첫 적용은 원발성 자연 기흉인데, Swierenga, Steel, Vanderschueren이 기계적이나 화학적 흉막 유착술을 이루기 위한 유용한 수술 방법으로서 흉강경의 사용을 기술하였으며 화학적 흉막 유착술을 하기 위한 일차적 경화제로는 소독된 talc의 사용을 보고 하였다<sup>4)</sup>.

Torre & Belloni 그리고 Wakabayashi는 Nd:YAG와 CO2 laser를 이용해서 폐침에 있는 폐기포를 소작하거나 발열 효과를 이용한 기계적인 흉막 유착술을 사용하는 것을 기술하였다<sup>5,6)</sup>. Nathanson등은 폐기포하방을 감아서 더 정상적인 폐 실질에 가깝게 결찰을 하기 위해서 흉강경하에서 삽입한 catgut으로 결찰을 하였다<sup>7)</sup>. 흉강경하의 결찰법은 시술을 마치고 폐를 팽창시킬 때에 결찰한 곳이 느슨해짐에 의하여 합병증이 생기곤 하여 이 방법은 믿을만한 시술이 되지 못하였다.

흉강경은 초기에 결핵의 치료로써 늑막 박리를 수행하기 위해서 Hans Jacobeus에 의해 제안된 치료방법이었다<sup>1)</sup>. 그러나, 항결핵약의 도입으로 결핵을 치료하는데 있어서 흉강경의 역할은 감소되었고, 주로 진단적 역할 만이 관여되었다.

최근에 비디오 흉강경 수술에 필요한 수술 기구의 개발과 비디오 카메라의 발달에 인한 수술 시야의 영상화의 향상으로 인해서 비디오 흉강경 수술은 진단 뿐 아니라 의의있는 치료 역할로서 다시 대두되었다. 특히 비디오 흉강경의 치료를 가능하도록 한 기술적인 발달은 효과적인 자동 봉합기의 개발이었다. 기술적인 향상은 이전에 흉부 절개술을 통해서 시행했던 것을 비디오 흉강경하에서도 같이 시행 할 수 있도록 하였다.

일반적으로 자연 기흉에서 비디오 흉강경 수술은 모든 폐기포를 찾아서 폐기포의 기저부하방에서 정상 폐기포의 조그마한 혈관까지 포함한 제한된 췌기절제술이다. 이런 과정은 비록 기구 사용이 흉부절개술보다는 늑간의 작은 구멍을 통해 이루어지지만 기술적으로 유사하다. 근본적인 차이는 수술 동안에 모든 시술이 직시하에서가 아니라 비디오 카메라에 의존한다는 것이다.

흉부절개술과 비디오 흉강경 수술을 비교하여 비디오 흉강경 수술이 술 후에 진통제가 덜 필요하며, 입원 기간이 짧아지는 것 외에 수술 상처가 적음에도 불구하고 상대적으로 폐조작이 수월하다는 것이다.

비디오 흉강경 수술은 일차성 자연 기흉의 첫 번째로 발병시에는 권하지 않는데, 그 이유로는 Klassen & Uagen 등이 일차성 자연 기흉의 대부분에서 수술없이 흉관을 삽입하여 배액을 함으로서 50~80%에서 성공적으로 치료 할 수 있

기때문이다<sup>8)</sup>.

기흉의 재발율은 처음 발병후 20~30%이나 재발후는 50%로 상승한다. 전에는 대부분의 수술적 치료는 두 번째나 세 번째 발병후에 시행했으나, 비디오 흉강경 수술같은 위험도가 낮은 수술적 치료는 이런 경향을 변화시키고, 적극적인 치료로 성공적으로 시행할 수 있다.

지속적인 공기 누출은 보통 5~7일정도를 말하는데, 일차성 자연 기흉을 갖고 있는 환자에서 72시간이상 공기 누출이 지속되면 초기에 비디오 흉강경 수술을 하도록 권한다.

현재 저자들은 비디오 흉강경 수술의 적응증을 재발성 자연 기흉(자연 기흉의 첫 번째 발병시 합병증이 없이 회복되었으나 재발된 기흉), 지속적인 공기 누출, 적절한 흉관의 삽관에도 불구하고 혈흉이 있을 때로 하고있으며, 거기에다 더 불어 첫 번째 발생한 일차성 자연 기흉이더라도 지속적이고 많은 양의 공기 누출(48~72시간이상)이 있으면, 비디오 흉강경 수술을 시행하고 있다. 흔하지는 않지만 일차성 자연 기흉의 중요한 양상은 양측에 발생하는 경우이며 과거에는 단계적으로 시행하는 시술이었으나, Mack와 W. Cannon 등이 동시에 양측 비디오 흉강경 수술 치료에 대한 기술을 하였다<sup>9)</sup>.

일차성 자연 기흉에서 기본적인 시술은 폐기포의 절제와 폐침의 기계적 혹은 화학적 늑막 유착술이나 늑막 절제술이다. 수술은 이전에는 액와부 소절개술에 의해 시행하여 전기 소작술, 레이저, 결찰술, 췌기절제술로 폐기포를 제거하였는데, 흉부에 작은 수술상처를 남기고 통증이 적기 때문에 내시경하의 자동 봉합기 사용이 가장 큰 지지를 얻고 있다. 일반적으로 3개의 투관침이 요구되는데, 장축 늑막을 조심스럽게 관찰하고, 폐기포를 잡고 절개할때 내시경하에 자동봉합기를 폐기포의 기저부를 잡고 정상 조직의 조그마한 주변을 절개한다. 흉막 표면의 기계적인 마찰은 거즈를 넣어서 한다. 폐침의 늑막 절제술은 어려움 없이 흉강경하에서 할 수 있고 효과적이지만, 경우에 따라서는 과도한 슬루 출혈을 동반 할 수 있으므로 지혈은 전기소작술로 한다.

이차성 자연 기흉은 비디오 흉강경 수술로도 치료할 수 있으나, 일차성 자연 기흉보다는 덜 만족스럽다. 이런 환자는 무슨 수술방법을 이용하더라도 수술적 절개의 결과가 좋지 않으므로 흉부절개술 혹은 비디오 흉강경 수술을 시행하기전에 오랜 기간 동안 흉관 삽관술을 시행하여야 한다. 이 경우에 저자들은 수술적 처치를 선택하였는데, Nd:YAG laser 소작술을 이용한 비디오 흉강경 수술로 성공적으로 치료하였다는 보고도 있다.

폐기포의 파열에 의한 이차성 자연기흉중 각(peduncle)이 있는 폐기포는 소기포같이 처리하나, 큰 폐기포는 자동 봉합기 사용이 어려워, 축소하기 위하여 laser를 이용하여 왔으며

완전히 해결하기 위해선 개흉술이 필요하기도 한다.

일차성 자연 기흉에서 액와부 소절개술에 의해 시행한 폐첩의 소기포 봉합이나 늑막 절제술은 1~3%의 재발율을 보이나, 이차성 자연 기흉은 12.5%의 재발율을 보인다. 비디오 흉강경을 이용해 수술했던 환자에서는 4.3%였는데, 대부분의 재발이 폐첩 소기포를 발견할 수 없던 경우에서 발생하였고, 폐첩 소기포를 발견하고 절제한 경우에서는 1.8%를 보인다.

혈흉의 치료에 있어서 치료 역할로 비디오 흉강경을 사용할 수 있다. 흉관에 의해서 불충분하게 배액되는 혈흉은 농흉이나 섬유흉의 발생 위험도를 증가시킨다. 비디오 흉강경의 조기 사용은 늑막 박피술을 필요로 하기전에 혈괴의 제거가 성공적이라는 것이 증명되었고, 안정된 흉부 외상 환자에서 흉관 삽입후 지속적인 출혈에도 유용하다. 즉, 비수술적 방법으로 실패한 혈흉은 조기 예방이 강조되고 있는데, 유착되기 전에 혈괴를 제거해서 출혈 부위를 찾아 지혈할 수 있다.

흉부 교감신경 절제술의 적응증으로는 상지의 통증 증후군(causalgia)과 다한증, 때로는 혈관질환이 있다. 1942년에 내시경이 제시된 이래 비디오 흉부 수술은 개흉술의 이환율을 피하였으며, 모든 흉부 교감신경절을 확실히 볼수 있었다. 절제하는 교감신경은 보통 2,3,4번인데, 제 1번 신경절은 10%에서 손에 신경 지배를 하는데, 신경절의 일부 제거는 Horner,s 증후군의 위험을 야기하였다. 만약 액와부를 신경지배 할때는 흉추제4,5번 신경절을 포함한다. 흉부 교감신경 절제술의 성공율은 85~95%이고, 합병증은 Horner's 증후군, 미각성 발한, 다한증의 재발, 보상적인 발한 등이 있다.

## 결 론

원광대학교 흉부외과학 교실에서는 1993년 6월부터 1995년 6월까지 비디오 흉강경을 이용하여 흉부 수술을 시행한 33명의 환자를 대상으로 임상적 고찰을 시행하여 다음과 같은 결론을 얻었다.

비디오 흉강경을 이용한 흉부 수술은 슬후 동통의 경감과 재원기간의 단축, 개흉술 후의 이환율의 감소를 볼 수 있었으며, 개흉술에 비교해서 상흔이 크게 감소함을 볼 수 있었다. 또한 여러 질환에서 시행한 비디오 흉강경을 이용한 흉부 수술을 한 바 만족할 만한 결과를 얻었기에, 여러 흉부질환의 수술적응증에 대한 인식의 변환이 필요하리라 사료된다.

## 참 고 문 헌

1. Jacobs H. *The practical importance of thoracoscopy in surgery of the chest.* Surg Gynecol Obstet 1921;32: 493-50.
2. Cattaneo SM, Sirak HD, Klassen KP. *Recurrent spontaneous pneumothorax in the high-risk patient: management with intrapleural quinacrine.* J Thorac Cardiovasc Surg 1983;66:467-71.
3. 김태현. 통증의 평가. 대한통증학회지:제1권 제2호; 137-44.
4. Vanderschueren RG. *The role of thoracoscopy in the evaluation and management of pneumothorax.* Lung 1990; 1768(suppl):1122-5.
5. Torre M, Belloni P. *Nd:YAG laser pleurodesis through thoracoscopy: New curative therapy in spontaneous pneumothorax.* Ann Thorac Surg 47:887, 1989.
6. Wakabayashi A, Brenner M, Wilson AF, Tadii Y, Berus M. *Thoracoscopic treatment of spontaneous pneumothorax using carbon dioxide laser.* Ann Thorac Surg 1990; 50: 786-90.
7. Nathanson LK, Shimi SM, Wood RA, Cuschieri A. *Videothoracoscopic ligation of bulla and pleuroctomy for spontaneous pneumothorax.* Ann Thorac Surg 1991;52: 316-9.
8. Klassen KP, Meckstroth CV. *Treatment of spontaneous pneumothorax: Prompt expansion with controlled thoracotomy tube suction.* JAMA 182:1, 1962.
9. Mack MJ, Aronoff RJ, Acuff TE, et al. *Present role of thoracoscopy in the diagnosis and treatment of diseases of the chest.* Ann Thorac Surg 1992;54:403-9.

**=국문초록=**

비디오 흉강경의 이용은 여러 흉부질환에서 개흉술을 대체해 나가는 경향이며, 오늘날 광범위한 적응증은 개흉술의 대체가 보다 안전하고 유용함을 보여준다.

본원에서는 1993년 6월부터 1995년 6월까지 비디오 흉강경을 이용해 치료한 33명의 환자를 대상으로 하였다. 이들의 진단명을 보면 재발성 기흉이 16례, 엑스레이상 기포가 보이는 경우가 6례, 7일 이상 공기유출이 지속되는 경우가 4례, 양측성 기흉이 3례, 다한증 2례, 반대측 기흉의 과거력이 1례, 원발성 혈기흉 1례 순이었다. 이들의 평균 흉관 삽관 기간은  $2.1 \pm 0.4$ 일 이었으며, 재원 기간은  $3.4 \pm 0.6$ 일 이었으며 합병증은 48시간 이상 지속된 공기유출이 3례에서 있었다.

이상과 같이 비디오 흉강경을 이용한 흉부 수술은 안전하고, 통증이 적으며, 짧은 재원 기간을 보여준다.