

우심낭편의 석회화 방지에 관한 연구

— 계면활성제 전처리 효과 —

안재호*·한재진*·박성수*

=Abstract=

Prevention of calcification in bovine pericardial bioprosthesis — pretreatment with surfactants —

Jae Ho Ahn, M.D. *, Jae Jin Han, M.D. *, Sung Soo Park, M.D. **

Background: Bovine pericardial bioprosthesis treated with glutaraldehyde (GA) is one of the most popular prosthetic materials, but late calcific degeneration after implantation is a problem that remains unsolved. For the purpose of mitigating the calcific degeneration, we added $MgCl_2$ into the 0.625% GA solution to compete with calcium for binding to the free aldehyde from GA and pretreated with the surfactants like sodium dodecyl sulfate (SDS) and Triton X-100 before GA fixation for preventing the phospholipid infiltration into the pericardial tissue, the first step of the calcific degeneration. **Material and Method:** 40 square-shaped pieces of bovine pericardia were fixed in 0.625% GA solution with 4g/L $MgCl_2 \cdot 6H_2O$ as a control group (group 1). 40 pieces pretreated with 1% SDS were also fixed in the same GA solution (group 2) and other 40 pieces pretreated with 1% Triton X-100 were prepared with the same method (group 3). After 1 month of fixation these were implanted into the belly of 40 Sprague-Dawley subdermally and extracted 1 month, 2 months, 3 months and 6 months after implantation. With atomic absorption spectrophotometry we measured the deposited calcium amount. **Result:** 1 month after implantation we could not find any differences between the three groups, but by the 2nd month calcium deposition was 0.921 ± 0.121 mg/g in group 1, 0.481 ± 0.037 mg/g in group 2 and 1.369 ± 0.200 mg/g in group 3. By the 3rd month it was 0.786 ± 0.080 mg/g in group 1, 0.584 ± 0.054 mg/g in group 2 and 1.139 ± 0.188 mg/g in group 3, and on the 6th month 1.623 ± 0.601 mg/g in group 1, 0.501 ± 0.043 mg/g in group 2 and 1.625 ± 0.382 mg/g in group 3, with statistical significance in group 2 ($p < 0.05$). **Conclusion:** Pretreatment with SDS showed meaningful

* 이화여자대학교 의과대학 흉부외과

Department of Thoracic & Cardiovascular Surgery, Medical College, Ewha Women's University

** 이화여자대학교 의과대학 해부학교실

Department of Anatomy Medical College, Ewha Women's University

† 이 연구는 1996학년도 이화여자대학교 교내연구비 일부 지원에 의한 것임

논문접수일 98년 1월 8일 심사통과일 : 98년 4월 7일

책임저자 : 안재호, (158-710) 서울특별시 양천구 목동 911-1, 이대목동병원. (Tel). 02-650-5151, (Fax) 02-649-4930

본 논문의 저작권 및 전자매체의 지적소유권은 대한흉부외과학회에 있다.

calcium mitigation effects on subcutaneously implanted bovine pericardium in the rat models but the neutral type surfactant, Triton X-100, had no positive mitigation effect in this experiment.

(Korean J Thorac Cardiovasc Surg 1998;31:560-6)

Key word : 1. Glutaraldehyde
2. Surfactant
3. Heterograft
4. Calcification

서 론

심장 및 혈관 질환의 수술에 사용되는 이종이식편의 석회화 과정과 그 완화 방법 등에 대해 국외에서 많은 연구들이 있어 왔고 연구자들도 여러 차례 연구 결과를 발표한 바 있다^{1~3)}. 면역학적인 적합성 관점에서는 자신의 조직을 이용하는 것이 가장 이상적인 것이라는 데에는 이론의 여지가 없지만 자가 조직의 양적인 공급 제한으로, Dacron, Teflon, polytetrafluoroethylene(PTFE) 등의 인공섬유 및 동물로부터 얻어지는 이종조직 등으로 이를 대신할 수 밖에 없는 실정이다^{4,5)}. 현재 이용되고 있는 이들 대체제는 모두 외국에서 개발하여 전량 수입에만 의존하고 있는 실정으로서 연구자는 자체적으로 우심낭을 glutaraldehyde(이하 GA라 함) 용액에 처리한 보철편을 개발하여 임상에 이용하고자 한다. 초기에 연구자가 제작한 이종보철편은¹⁾ 동물 실험 및 제한된 임상 적용에서^{2,3)} 심한 석회화가 초기에 발생하여 중장기 수술 성적이 만족치 못했던 것을 경험하여 이 석회화의 방지 내지는 완화가 보철편을 이용한 심장 수술 후의 만족할 만한 장기 성적에 절대적으로 필요할 것으로 사료되었다⁶⁾. 이종이식편과 결합된 이 GA의 aldehyde 기(-CHO)가 체내의 칼슘과 결합함으로써 석회화가 일어나는 주원인으로 생각되고 있어^{7,8)} 이 aldehyde 기의 결합부위를 다른 금속 등의 물질과 결합시켜 칼슘이 붙는 것을 방해하는 것이 석회화 방지의 원리가 될 수 있다. 따라서 연구자도 GA 용액을 만들 때 마그네슘을 첨가하였으며 이는 기본적으로 널리 사용되는 방법이고⁹⁾, Carpentier 등은 여기에 3가의 철로 전처리하여 칼슘의 결합을 방지를 강화하는 방법¹⁰⁾, sodium dodecyl sulfate(이하 SDS라 함) 전처리 방법⁴⁾ 등에 관해 발표한 바 있고, Chandra는 아미노산이나 chitosan의 N-terminal 기와 GA의 aldehyde가 결합하도록 하는 방법^{11,12)} 등을 연구하고 있으나 국내에서는 조직의 석회화 완화 효과에 대한 연구는 전무하다 할 실정이다. 이에 연구자는 계면활성제의 인지방 침투방지효과 및 심낭표면의 단백질 등 항원 물질 제거 능력을 이

용함으로써 석회화를 방지 혹은 완화할 수 있을 것이라는 가설^{13,14)} 하에 다음의 실험을 진행하여 이상적인 이종조직편을 얻고자 하였다. 먼저 우심낭편을 SDS와 Triton X-100에 각각 전처리한 후 마그네슘이 첨가된 GA 용액에 일정 기간 고정 보관한 다음, 백서의 복부 피하에 이식한다. 그 후 일정 시간 간격으로 우심낭편을 수거하여 시간의 경과와 함께 석회화되어 가는 것을 칼슘 정량을 통해 관찰함으로써 이 전처리 효과가 석회화 완화에 미치는 효과를 연구하고^{10,15,16)} 아울러 광학현미경 및 전자현미경 검정으로 이 석회화의 진행 과정을 관찰, 그 칼슘의 조직 내 침착 양상을 관찰하였다.

연구재료 및 방법

1. 우심낭의 수집, 처리 및 보관

우심낭을 수의사의 도움 하에 도살장에서 청결하게 채취하여 1L 당 1g의 Amcillin(종근당)과 1g의 황산 streptomycin(종근당)을 섞은 생리식염수 용액에 담아 냉장 상태로 실험실로 운반하여, 우심낭 주위의 조직을 깨끗이 박리한 후 1 × 1 cm 의 정방형으로 재단하여 24 시간 냉장 보관한다. 40 조각의 우심낭편은 대조군으로 삼아 MgCl₂ · 6H₂O(Sigma Co., U.S.A.)를 4g/L 첨가한 0.625% GA(Sigma Co., U.S.A.) 용액에 고정 및 보존하고(1 군), 40 조각은 1% SDS(Sigma Co., U.S.A.)용액에 30 분 담근 후 생리식염수에 1 시간 세척하여 같은 GA 용액에 고정 및 보관(2 군), 40 조각은 1% Triton X-100(Sigma Co., U.S.A.) 용액에 마찬가지로 30 분 담근 후 세척, GA 용액에(3 군) 각각 한달 간 보관한다. 그 후 이들을 보존액에서 꺼내어 각각 생리식염수에 30 분 세척하여 동물 실험에 이용한다.

2. 백서에의 피하 이식

150g 정도의 생후 1 개월 미만인 40 마리의 숫놈 Sprague-Dawley 백서(이화의대 동물실험실)를 준비하여 12~

15mg/kg의 ketamine(유한양행)을 복강 내로 주사해 마취시킨 후, 양와위로 가온되는 소동물 수술대 위에 고정시키고 복부의 털을 깨끗이 깎는다. Betadine으로 수술창이 될 부위를 잘 닦은 후, 피부와 피하 조직을 정중 절개하고 양쪽으로 피하층을 박리하여 3개의 pocket을 만든 다음, 위에서 준비된 1, 2, 3 군의 우심낭편을 생리식염수에 30 분 정도 잘 세척하여 여분의 GA를 제거한 후 각각 한 조각 씩 갈라서 심고 4-0 나 5-0 prolene 연속봉합으로 창상을 닫는다. 수술 직후와 다음날 Cefamezin(동아제약) 0.2g을 근육주사하여 감염을 예방하며 실험동물 사육장에서 정상식으로 사육한다. 이렇게 이식된 우심낭편을 이식 후 1 개월, 2 개월, 3 개월 및 6 개월 째에 각 10 마리 단위로 다시 수거하여 침착된 칼슘의 양과 침착의 양상을 형태학적으로 관찰하기 위해 준비한다.

3. 칼슘의 정량

경추 탈골로 마비시킨 실험 백서를 다시 수술대에 양와위로 고정 시키고, 먼저의 수술창을 열어 우심낭편을 수거한다. 이 수거된 우심낭편을 24 시간 이상 freeze dryer (Labconco, U.S.A.)에서 냉동 건조시킨 후 각각 조직의 무게를 재고, 2 ml Effendorf tube에 담아 6N HCl 용액 1 ml를 첨가 60°C warm incubator(비준과학)에서 가온하며 24 시간 이상 완전 용해될 때 까지 기다린다. 이 조직 용액에 Lanthanum(Sigma Co., U.S.A.) 용액 (5% Lanthanum, 3N HCl)을 첨가하여 모두 2 ml가 되도록 표준화한 후, 표준 칼슘 용액(in 0.5% Lanthanum, 0.6N HCl)을 이용 atomic absorption spectrophotometer(Perkin-Elmer, U.S.A.)로 칼슘을 정량함으로써 세 군 간의 시간에 따른 석회화 정도를 객관화한다.

4. 전자현미경 검경

이 수거된 우심낭편에서 각각 1/4 조각을 잘라 4% Paraformaldehyde-2.5% GA(EMS Co., U.S.A.) in 0.1 M Phosphate buffer(이하 PBS라 함)에 상온에서 밤새 고정된 뒤 PBS로 10분씩 3회 수세한 후 1% Osmium tetraoxide(Sigma Co., U.S.A.) in 0.1 M PBS에 상온에서 90분간 후고정한다. 고정이 끝난 조직은 PBS로 5분간 3회 수세한 뒤 50, 60, 70, 80, 90, 100% 에탄올에 각각 5분씩 탈수시키고 Propylene oxide(Merk Co., U.S.A.)로 세척한 뒤 Epoxy resin(Polyscience Co., U.S.A.)과 Propylene oxide를 1:3과 1:1로 섞어 침투시키고 2:1 용액에서 Epon을 밤새 침투시킨다. 다음날 순수 Epon에 상온에서 4시간 동안 침투를 시킨 뒤 우심낭 조직의 횡단면을 관찰할 수 있도록 방향을 잡아 포매하고 45, 50, 60°C 항온기에서 각각 하루 씩 중합 반응을 유도한다. 반응이 끝난 조직은 200 nm 두께의 semithin section을 얻어 관찰 부위를 결정하고 60 nm 두께의 ultrathin section을 얻어 grid에 얹

Table 1. Deposited calcium(mg/g) in bovine pericardia after subcutaneous implantation in rat model

	1 month	2 month	3 month	6 month
group1	0.285±0.018	0.921±0.121	0.786±0.080	1.623±0.601
group2	0.283±0.018	0.481±0.037	0.584±0.054	0.501±0.043
group3	0.340±0.048	1.369±0.200	1.139±0.188	1.625±0.382

p<0.05

The group 1 as a control shows steadily increasing calcium deposition. In group 2(pretreated with Sodium Dodecyl Sulfate) the calcification was much mitigated from the 2nd month and maintained those effects for a long time compared to the control, but in group 3(pretreated with Triton X-100) the mitigation of calcification was not observed in this experiment.

어 uranyl acetate와 lead citrate의 이중 염색을 시행한 뒤 Hitachi 600 전자현미경을 이용하여^{12,15)} 조직의 상태와 칼슘의 우심낭에서의 침착되어가는 과정을 시간 경과에 따라 관찰하고 석회화 정도를 전자 밀도와 분포 정도의 크기에 따라 분류한다.

5. 통계처리

칼슘은 우심낭의 단위 무게당 침착된 정도를 mg/g으로 평균 ± 표준편차로 표시하고, 각 군 간의 통계적 차이는 repeated ANOVA 및 post-hoc test(Turkey test)로 검증하며 p<0.05를 의미있는 것으로 간주한다.

결 과

1. 칼슘의 정량

40마리의 백서 복부 피하에 우심낭편을 이식 후, 1 개월, 2 개월, 3 개월 과 6 개월이 경과하였을 때 10 마리 씩 이 이식편을 적출하여 칼슘을 정량한 결과는 Table 1과 같았다. 즉 1 개월 째에는 1 군 0.285±0.018 mg/g, 2 군 0.283±0.018 mg/g, 3 군 0.340±0.048 mg/g으로 세 군 간에 유의한 차이가 없었고, 2 개월 째에는 1 군 0.921±0.121 mg/g, 2 군 0.481±0.037 mg/g, 3 군 1.369±0.200 mg/g으로 2 군에서 p<0.05 수준으로 유의한 칼슘 침착의 완화가 관찰되고 있으나 1 군과 3 군 간에는 통계적 차이가 없었다. 3 개월 째에는 1 군이 0.786±0.080 mg/g, 2 군 0.584±0.054 mg/g, 3 군 1.139±0.188 mg/g로 관찰되었으나 각군 간의 통계적 유의성은 없었고, 마지막 6 개월 째의 관찰 결과 1 군 1.623±0.601 mg/g, 2 군 0.501±0.043 mg/g, 3 군 1.625±0.382 mg/g으로 p<0.05의 통계적 유

Calcium deposition

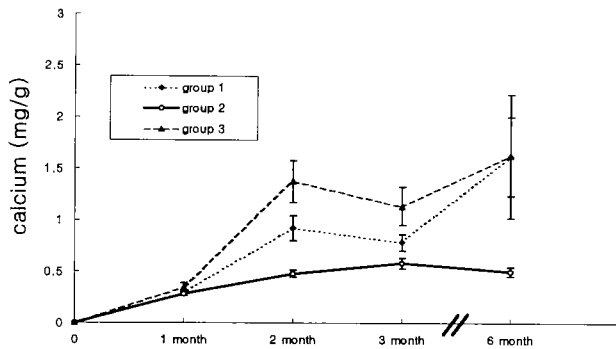


Fig. 1. As mentioned on table 1 calcium deposition was increased with elapsing time in control (group 1) and Triton X-100 treated group (group 3). To the contrary Sodium Dodecyl Sulfate treated group (group 2) showed much mitigated calcification.

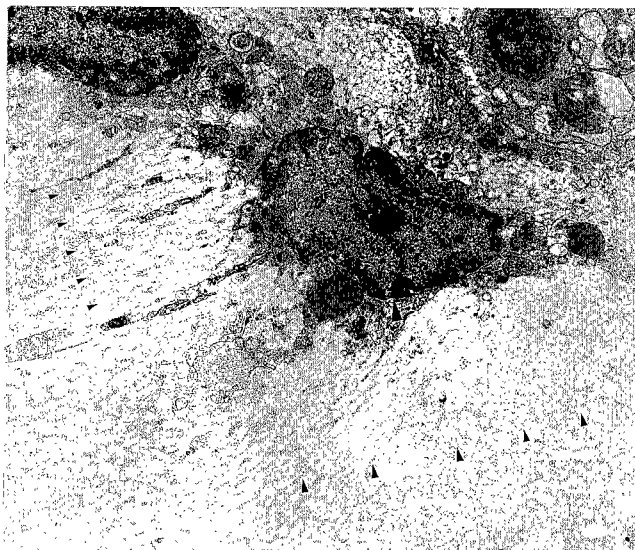


Fig. 2. Electron photomicrograph of control rat pericardium. Fibroblast having intact cell organelles are observed. Longitudinal and cross sectioned collagen bundles are observed. Note : ▲ - fibroblast, collagen fibers - ▶, ◆

의성을 보여 주며 2 군에서 칼슘 침착의 증가 정도가 줄어들고 있음을 보여주고 있었다. 즉 1 개월 짜인 초기에는 세 군간에 석회화의 차이는 없었으나, 시간이 경과하며 계속 석회화가 진행되었고, 2, 3 개월 이상 지나면서 석회화의 정도가 차이를 나타내어 6 개월에는 음성 계면활성제인 SDS로 전처리한 군에서 통계적으로 유의하게 칼슘 침착의 정도가 완화되는 것을 관찰 할 수 있었다.(Fig. 1)

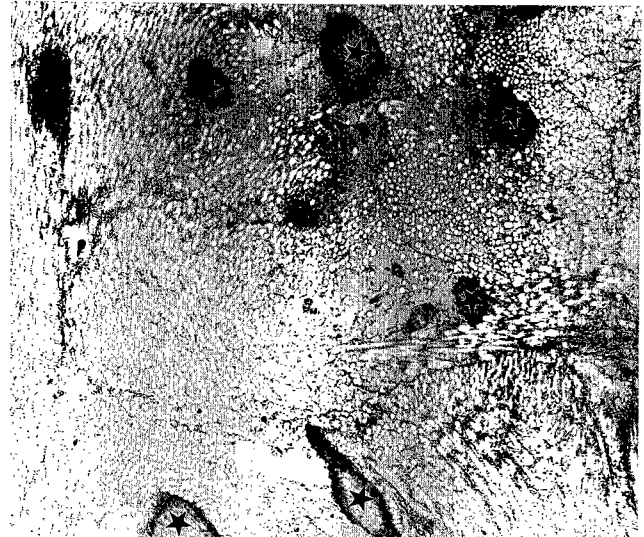


Fig. 3. Electronphotomicrograph of rat pericardium in Group 1 (6th month). Numerous calcium deposits around collagen bundles, like an island, are observed.(★)

2. 전자현미경 관찰

대조군은 교원섬유모세포(◀)가 비교적 잘 보전된 상태로 관찰되었다. 세포질내의 사립체, 핵의 이중 및 동종 염색질, 핵막 등이 잘 보전된 형태로 관찰되었으나 세포막은 경계가 불분명하게 관찰되었다. 교원섬유는 횡단면(◀)의 경우 균질하고 낮은 전자밀도를 갖는 교원섬유다발의 형태로 관찰되었고 종단면(◆)의 경우 역시 같은 전자 밀도로 열을 지어 관찰되었다. 또한 어느 곳에서도 칼슘의 침착을 확인할 수 없었다(Fig. 2). 실험군의 경우 교원섬유 다발을 이루는 섬유 사이사이에서 고전자밀도를 보이는 칼슘의 침착을 관찰할 수 있었다(Fig. 3, 4, 5). 그러나 이러한 칼슘의 침착 정도는 심장의 표면이나 심부 간의 차이를 보이지 않았다. 또한 군대군데 교원섬유를 고전자 밀도의 칼슘이 둘러 싸서 하나의 독립된 섬(★)모양으로 관찰되었는데 이 섬들의 수는 실험 1, 3군에서 많은 수가 관찰되었다. 그러나 실험 2군에서는 상대적으로 그 넓이가 적고 개수가 적게 관찰되었다(Fig. 2).

고 찰

우리나라에서 현재 심혈관계 수술에 이용하는 조직 보철편은 소나 돼지로 부터 채취한 수입 완제품으로서 그 제작에 특별한 어려움은 없으나 사용할 때 환자에게 고가의 부담이 되어 우리나라에서도 자체적으로 이에 상응하는 보철

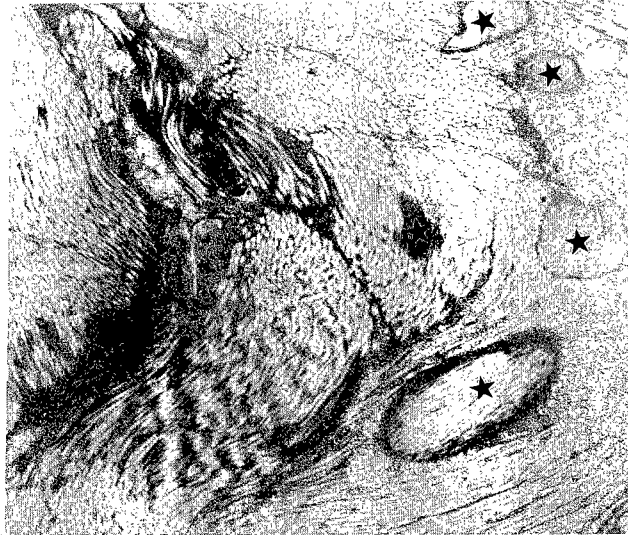


Fig. 4. Electronphotomicrograph of rat pericardium in Group III (6th month). Numerous calcium deposits around collagen bundles, like an island, are observed.(★)

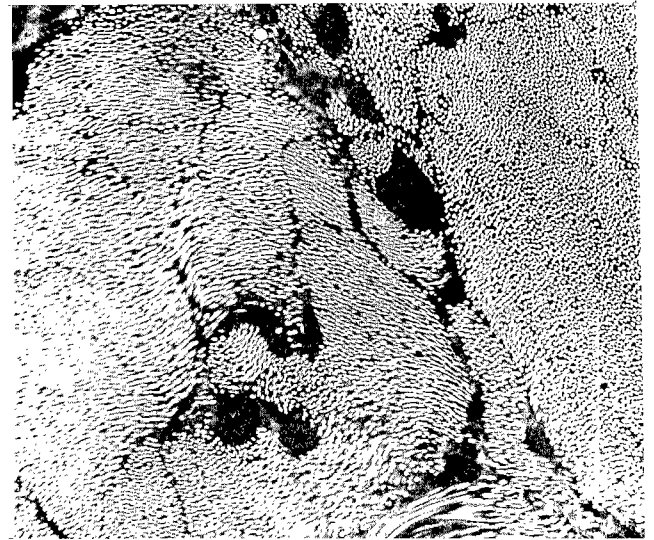


Fig. 5. Electronphotomicrograph of rat pericardium in Group II(6th month). Lots of calcium deposit around collagen bundles, like an island, are observed(★). The calcium deposit is mild than those of Group I and III.

편의 개발을 서두를 필요가 있다. 또한 이들 보철편 들은 정도의 차이는 있지만 심장내 이식 후 석회화의 진행에 따르는 중장기 수술성적의 미흡함이 계속 문제점으로 남아 있는 바^{2,3)} 이에 관심을 갖고 연구하면 이런 수입 보철편보다 한결 우수한 결과를 얻을 수도 있을 것이다. 이 우심낭 보철편은 GA에 고정 보존하는 방법이 널리 이용되고 있는데, 이는 우심낭편의 교원섬유들이 GA와 안정된 교차결합(cross-link)를 이루며 GA polymer를 표면에 형성하는 것을 이용⁷⁾하는 것이다.

이렇게 보존한 이종보철편의 이식 후 석회화의 기전으로는 조직과 결합한 GA의 자유 aldehyde 기가 조직 및 혈중의 Ca^{2+} 과 결합함으로써 석회화가 시작, 진행되어가는 것이라고 생각한다⁴⁾. 이때 GA의 자유 aldehyde 기가 Mg^{2+} 과 결합되도록 유도함으로써 Ca^{2+} 과 결합할 부위를 먼저 차단(blocking)시키려는 목적으로 $MgCl_2$ 를 GA 용액에 첨가함으로써 석회화 완화 효과를 기대하였고, 이에 앞서 인산화 지방의 조직 내로의 유입이 또 하나의 석회화 전제 조건^{7,8)}이 되는 바 계면활성제의 친수성 부위가 지방 및 인산 지방이 조직으로 이동하는 것을 막아줌으로서 조직 석회화의 첫 번째 단계를 막아준다는 가설^{13,14)} 하에 여러 연구들에서 다양한 계면활성제로 전처치 한 결과 중성 계면활성제가 단기의 석회화 방지에 효과가 있었던 것에 반해 음이온성 계면활성제는 효과가 떨어진다는 보고를 Carpentier 등이 보여주기도 하였으나⁴⁾ 지속적인 연구가 필요한 상태이다. 연구자는 중성 및 음이온성 계면활성제로 SDS 및 Triton X-100을 사용, 실험을 진행하여 칼슘의 침착 정도를 알아본 결과 중성 계면

활성제인 Triton X-100에서는 대조군과 비교해 석회화의 완화가 관찰되지 않았으나, 음이온성 계면활성제인 SDS에서는 상당한 완화 효과를 관찰할 수 있었다. 이는 Carpentier의 보고와는 다소 다른 양상으로서 다시 실험을 검증할 필요가 있겠다.

계면활성제의 석회화 완화 효과의 다른 가설로 Nimni는 항원성이 높은 세포표면의 가용성 단백질인 glycoprotein, mucopolysaccharide 등을 이 계면활성제가 제거하여 면역학적으로 석회화 기전을 약화시킨다고 주장하는데⁷⁾, 이에 따르면 본 연구의 결과는 SDS가 우심낭 표면의 세포 구성물(cellular structure)을 녹이고 세포의 간질층(extracellular matrix)을 보존하여 medial elastin, collagen network 만 유지시켜 석회화 완화 효과를 보이는데 반해, 그런 탈세포화(decellularization) 작용이 상대적으로 약한 계면활성제인 Triton X-100은 이러한 기전에 의한 석회화 완화 효과가 떨어지는 결과를 보여 주었던 것으로 사료된다.

전자현미경 관찰 소견에서 칼슘의 침착은 비교적 초기 변화부터 침착 여부가 구분이 되었다. 본래 실험 계획에서 저자들은 심낭에 칼슘의 침착이 시작되는 시발점¹⁷⁾, 퍼지는 양상, 표면과 심부와의 차이 등, 형태학적인 관점에서의 조사를 하여 칼슘 침착의 병리현상을 규명하고자^{18,19)} 하였다. 조사 결과 침착의 양상은 표층과 심층에 관계없이 무작위적으로 발생하나 교원섬유를 둘러싸는 형태로 칼슘이 침착하기 시작하여 점차 안으로 조여들면서 침착의 정도가 확산된다

는 사실을 관찰할 수 있었고 이들의 수적 및 크기의 정도가 칼슘 침착의 양을 결정한다는 사실을 확인한 것은 칼슘 침착의 양상을 규명한 기본적인 자료로 활용될 수 있을 것으로 생각된다. 따라서 향후 연구는 실험군의 최소 관찰 기간인 1개월 보다 더 최소 단위로 관찰하여 이러한 침착의 초기 현상을 확인하고 그 원인 분석에 초점을 모은 연구를 수행할 필요가 있다고 하겠다.

심장 수술의 증가에 따르는 보철편의 수요 증가가 계속되는 상황에서 인공 보철편들과 타 동물로부터 채취 제작한 보철편 들은 정도의 차이는 있지만 심장내 이식 후 석회화의 진행에 따르는 중장기 수술 성적의 미흡함이 계속 문제점으로 남아 있다⁹⁾. 이에 본 연구 등을 통해 기존의 수입 보철편보다 한결 우수한 석회화 방지 혹은 완화 효과를 갖는 보철편을 제작, 상품화할 수 있을 것으로 기대하며, 계속해서 석회화를 방지 혹은 완화 시킬 수 있는 여러 가능성있는 첨가제의 사용이나 세척액의 개발^{4,8,9,10-12,20)}, 임상에서 수술 후의 새로운 약제 사용 등의 방법 개발로서 환자의 장기 예후가 호전되도록 할 수 있을 것이다.

참 고 문 헌

1. 안재호, 김용진. 소의 심낭을 이용한 이종이식 보철편의 개발(I). 대흉외지 1989;22:373-83.
2. 안재호, 노윤우, 이조한 등. 돼지를 이용한 대동맥 판막에서 자가 폐동맥 판막이식 및 우심실 유출로 형성술의 신술식 개발. 대흉외지 1996;29:822-7.
3. 김기봉, 김용진, 노준량, 서경필. 소의 심낭을 이용한 이종이식 보철편의 개발(II). 대흉외지 1990;23:465-73.
4. Carpentier A, Nashef A, Carpentier S, Ahmed A, Goussef N. *Technique for prevention of calcification of valvular bioprosthesis*. Circulation 1984;70(Suppl I):I-165-8.
5. Opie JC, Larrieu AJ, Cornell IS. *Pericardial substitutes: Delayed exploration and findings*. Ann Thorac Surg 1987; 43:383-5.
6. Liao K, Frater RWM, LaPietra A, et al. *Time-dependent effect of Glutaraldehyde on the tendency to calcify of both autografts and xenografts*. Ann Thorac Surg 1995; 60:S343-7.
7. Nimni ME. *The cross-linking and structure modification of the collagen matrix in the design of cardiovascular prosthesis*. J Card Surg 1988;3:523-33.
8. Webb CL, Benedict JJ, Schen FJ, Linden LA, Levy RJ. *Inhibition of bioprosthesis heart valve calcification with aminodiphosphonate covalently bound to residual aldehyde groups*. Ann Thorac Surg 1988;46:309-16.
9. Carpentier SM, Monier MH, Shen M, Carpentier AF. *Do donor or recipient species influence calcification of bioprosthesis tissues?* Ann Thorac Surg 1995;60:S328-31.
10. Carpentier SM, Carpentier AF, Chen L, et al. *Calcium mitigation in bioprosthesis tissues by iron pretreatment: The challenge of iron leaching*. Ann Thorac Surg 1995; 60:S332-8.
11. Chanda J. *Anticalcification treatment of pericardial prostheses*. Biomaterials 1994;15:465-9.
12. Chandra J. *Prevention of calcification of heart valve bioprosthesis: An experimental study in rat*. Ann Thorac Surg 1995;60:S339-42.
13. Stein PD, Riddle JM, Kemp SP, et al. *Effect of warfarin on calcification of spontaneously degenerated porcine bioprosthesis valves*. J Thorac Cardiovasc Surg 1985;90:119-25.
14. Golomb G, Ezra V. *Prevention of bioprosthesis heart valve tissue calcification by charge modification: Effects of protamine binding by formaldehyde*. J Biomed Mater Res 1991;25:85-98.
15. Allaire E, Guettier C, Bruneval P, Plissonnier D, Michel JB. *Cell-free arterial grafts: Morphologic characteristics of aortic isografts, allografts and xenografts in rats*. J Vasc Surg 1994;19:446-56.
16. Liao K, Seifter E, Hoffman D, Yellin EI, Frater RWM. *Bovine pericardium versus porcine aortic valve: comparison of tissue biological properties as prosthetic valves*. Artif Organs 1992;16:361-5.
17. Holt JP. *The normal pericardium*. Am J Cardiol 1970; 25:455-65.
18. Allen DJ, DiDio LJA, Zacharias A, et al. *Microscopic study of normal parietal pericardium and unimplanted Puig-Zerbini pericardial valvular heterografts*. J Thorac Cardiovasc Surg 1984;87:845-55.
19. Ishihara T, Ferrans VJ, Jones M, Boyce SW, Kawanami O, Roberts WC. *Histological and ultrastructural features of normal human parietal pericardium*. Am J Cardiol 1980; 46:744-53.
20. Chandra J. *Posttreatment with amino compounds effective in prevention of calcification of glutaraldehyde treated pericardium*. Artif Organs 1994;18:408-10.

=국문초록=

배경 : 심혈관계 수술 시 이용되는 조직판막 등 glutaraldehyde(GA)에 보존한 이종보철편들은 석회화에 의한 변성으로 환자의 장기성적에 나쁜 영향을 주게 된다. 이에 연구자는 GA 용액에 Mg 염을 첨가, 자유 알데히드와 미리 결합하게 함으로 조직 및 혈중의 칼슘과 반응하는 것을 막아 석회화를 완화하고자 시도하였고 계면활성제로 sodium dodecyl sulfate(SDS)와 Triton X-100을 사용, 전처리하여 GA에 고정, 석회화 완화 효과를 관찰하였다. **대상 및 방법:** 우심낭을 정방형 조각으로 만들어 40 조각의 우심낭편은 대조군으로 $MgCl_2 \cdot 6H_2O$ 를 4g/L 첨가한 0.625% GA 용액에 보존하고(1 군), 40 조각은 SDS에 전처리 후 이 GA 용액에 보존(2 군), 또 다른 40 조각은 Triton X-100에 전처리 후 GA에(3 군) 각각 한달 간 보관한다. 이들을 40 마리의 백서의 복부 피하에 각각 한 조각씩 이식하여 1 개월, 2 개월, 3 개월 및 6 개월 째에 적출, spectrophotometry로 이 우심낭편에 침착한 칼슘을 정량분석하였다. **결과:** 이식 후 1 개월에는 세 군 간의 석회화 정도에 차이가 없었으나, 2 개월 부터 차이를 보여 1 군 0.921 ± 0.121 mg/g, 2 군 0.481 ± 0.037 mg/g, 3 군 1.369 ± 0.200 mg/g의 통계적 차이를 보였고($p < 0.05$), 3 개월에 1 군 0.786 ± 0.080 mg/g, 2 군 0.584 ± 0.054 mg/g, 3 군 1.139 ± 0.188 mg/g, 마지막 6 개월에 1 군 1.623 ± 0.601 mg/g, 2 군 0.501 ± 0.043 mg/g, 3 군 1.625 ± 0.382 mg/g으로 정량되어 2 군에서 유의한 석회화 완화 효과가 관찰되고 있다 ($p < 0.05$). **결론:** 음성 계면활성제인 SDS의 전처리로 중기 이상 시간이 경과함에 따라 피하에 이식된 보철편의 석회화가 완화되었으나 중성 계면활성제인 Triton X-100의 전처리로는 완화 효과가 관찰되지 않았다.

- 중심단어 : 1. glutaraldehyde
2. 계면활성제
3. 이종이식
4. 석회화