

흉쇄관절 탈구에 대한 경피적 강선고정술후 발생한 동정맥루

- 1례 보고 -

성 후 식*·하 종 곤*

=Abstract=

Arteriovenous Fistula After Percutaneous Pinning of Sternoclavicular Joint

- 1 case report -

Hoo Sik Seong, M.D. *, Jong Gon Ha, M.D. *

Systemic arteriovenous(AV) fistulas are a rare but well-recognized cause of hyperkinetic circulation that, if undetected, may lead to congestive heart failure. We experienced a very rare case of acquired arteriovenous fistula.

A 61-year-old female patient presented with congestive heart failure symptoms after percutaneous pinning for right sternoclavicular joint dislocation. We surgically obliterated the fistula between aorta and innominate vein and performed tricuspid annuloplasty for severe tricuspid insufficiency simultaneously.

She was discharged with complete relief of her symptoms and has been well during 2 years and 6 months follow up.

(Korean J Thorac Cardiovasc Surg 1998;31:615-8)

Key word : 1. Arteriovenous fistula
2. Heart failure, congestive
3. Tricuspid valve, insufficiency

증 례

환자는 61세 여자로서 6개월 전부터 운동시 호흡곤란, 전신 부종이 발생한 후 점점 더 심하여져 본원을 방문하였다. 타병원에서 우측 흉쇄관절 전방탈구에 대한 경피적 강선고정술을 시행한 바 있으며, 내원 6개월전 강선제거술을 시행하였는데 환자는 이후 상기 증상이 발생되었다고 호소하였다. 입원 당시 혈압은 90/50 mmHg, 맥박수 82/분, 호흡수 22/분, 그리고 체온은 36.8도였다.

이학적 검사상 전흉부에서 진전음과 함께 continuous machinery murmur가 청진되었으며, 경정맥 확장이 보이며 간 이 4횡지간 촉진되었다.

혈액 및 소변검사와 간기능 검사소견은 정상이었으며, 심전도상 이상소견은 없었다. 흉부단순촬영상 심비대와 폐혈관 음영 증가소견이 있었으며(Fig. 1), 심초음파 검사상 심한 삼첨판 폐쇄부전(grade IV)과 간울혈소견이 소견이 있었다(Fig. 2).

울혈성 심부전에 따른 약물요법을 시행하면서 우측 심도

* 포항선린병원 흉부외과

Department of Thoracic and Cardiovascular Surgery, Pohang Sunlin General Hospital

논문접수일 : 97년 10월 25일 심사통과일 : 98년 3월 7일

책임저자 : 성후식, (791-100) 포항시 북구 대신동 69-7, 포항선린병원 흉부외과. (Tel) 0562-44-2662(교:3433) (Fax) 0562-44-6864

본 논문의 저작권 및 전자매체의 지적소유권은 대한흉부외과학회에 있다.

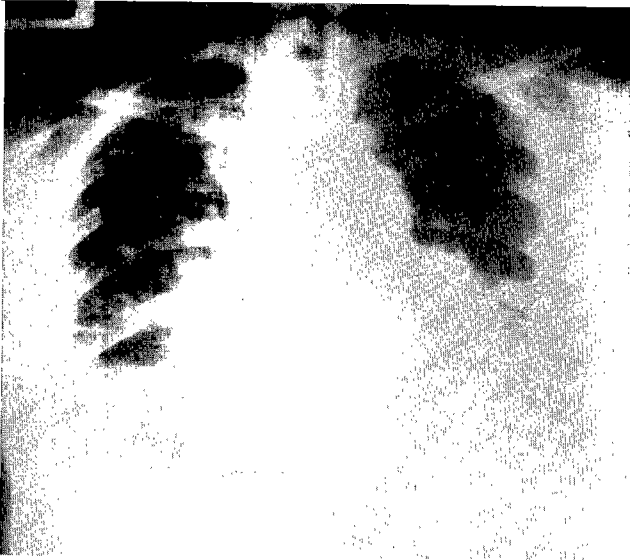

Fig. 1. Preoperative chest PA view

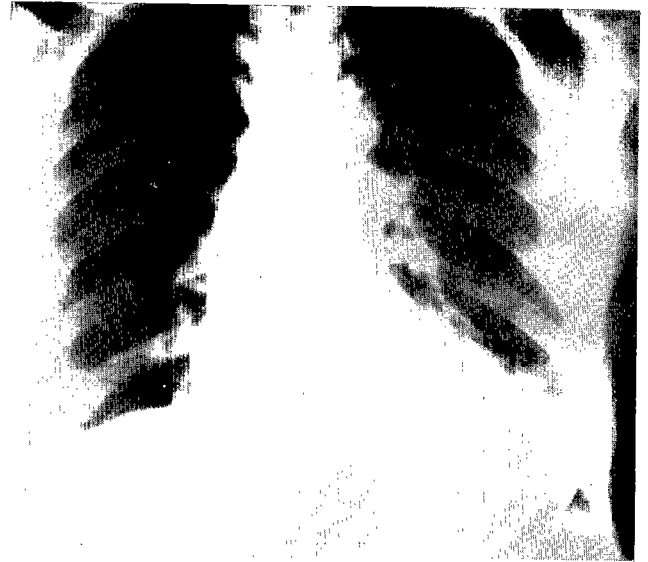

Fig. 3. Postoperative chest PA view

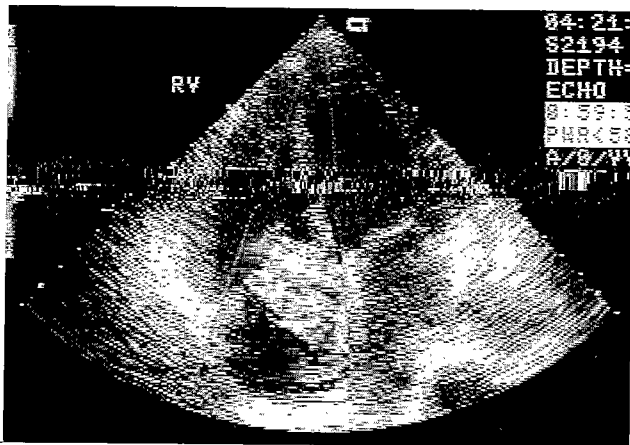


Fig. 2. Preoperative echocardiogram shows severe tricuspid insufficiency.

자술을 시행하였는데, 상하공정맥 및 우심방의 압력이 거의 동일하게 약 28/19/23 mmHg로 비정상적인 상승치를 보이며 하공정맥을 제외하고는 산소 포화도가 약 81%로 체정맥으로 높은 수치를 보였다.

혈관조영기의 미비로 대동맥조영술은 시행하지 못하였으나, 동정맥루를 동반한 삼첨판폐쇄부전증을 의심하고 수술을 시행하였다. 수술은 흉골정중술을 시행하여 무명정맥 부위에서 thrill을 촉진하고, 수지압력으로 thrill이 없어지는 것을 확인하였다. 동정맥루 파열 가능성을 고려하여 부분 체외순환을 시행하였는데, 이때 상공정맥 도관을 통해 훨씬 산화된 정맥혈이 유입되는 것을 관찰할 수 있었다. 무명정맥 후면과

원위부 대동맥 사이에 약 1.0 cm×1.0 cm 크기의 동정맥루를 이중 결찰하였으며, 이후 바로 중심정맥압의 강하를 확인할 수 있었다. 심저지맥주입후 우심방을 통한 삼첨판막 관찰상 전반적인 판륜확장 이외 별 이상소견이 없어 DeVega식 판륜성형술을 시행하였다.

환자는 수술후 별 특이사항 없이 회복되었으며, 술후 시행한 흉부단순촬영상 술전의 심비대와 폐울혈소견이 소실되었으며(Fig. 3), 술후 약 2년 6개월째인 현재까지 상태양호하다.

고 찰

동-정맥루(arteriovenous fistula)의 원인은 크게 선천성과 후천성으로 대별할 수 있는데, 혈관계의 발생과정중 공동 배형성 원기(common embryologic anlage)로부터 동맥과 정맥으로의 분화과정 실패에 의한 것이 선천성이며, 각종 외상, 수술, 생검 및 악성종양 등이 원인되는 것이 후천성이다¹⁾. 최근에는 환자에 대한 침습적 시술이나 수술후에 발생하는 소위 의인성(iatrogenic) 동-정맥루가 증가하는 추세이며, 중심정맥 도관삽입후²⁾, 요추 추궁절제술후³⁾ 발생례에 대한 국내 외 보고들이 있다. 본 환자의 경우처럼 그 원인이 흉쇄관절 탈구에 대한 경피적 핀고정술시 사용된 강선에 의한 무명정맥과 대동맥사이 동-정맥루가 발생된례는 매우 희귀한 경우라 하겠다. Fig. 4에서 보듯이 술 후 강선이 이동된 점과, 약 2개월후 이를 제거 한 후 개심수술전 Fig. 1의 방사선 소견과 환자가 호흡곤란을 호소한 점 등을 종합해볼 때 본 환자는 후천성 의인성 동-정맥루가 발생되어 심한 삼첨판 폐쇄

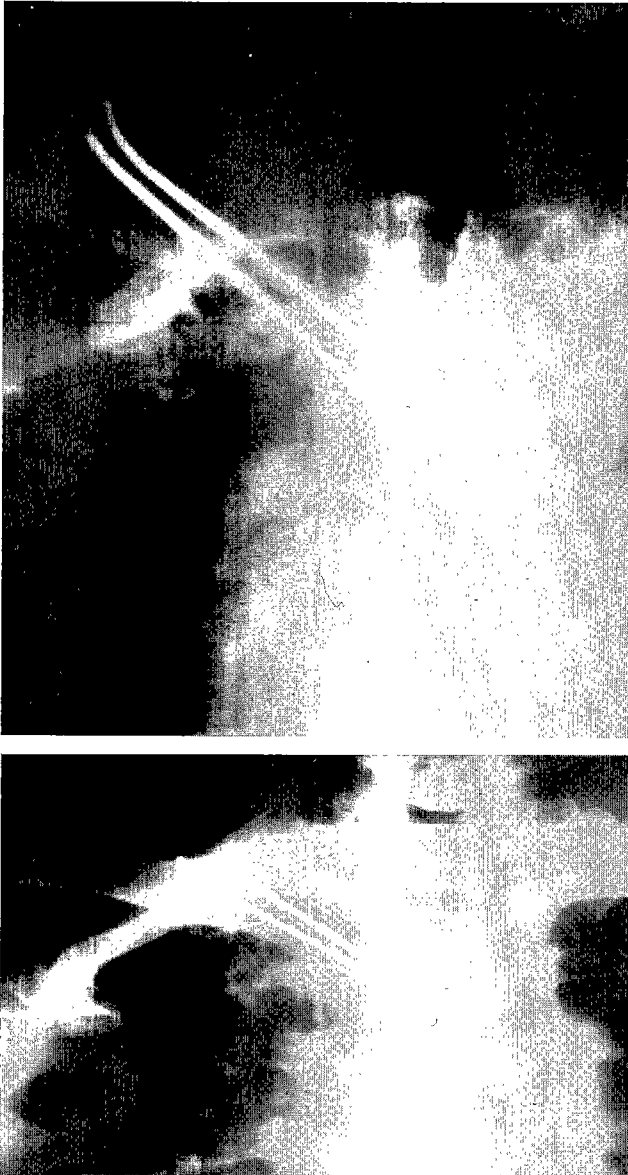


Fig. 4. Mobilization of percutaneous pinning for Rt. sterno-clavicular joint dislocation.

부전증을 야기시키며 울혈성 심부전이 나타난 것이라고 할 수 있다⁴⁾.

동맥과 정맥사이의 비정상적 교통으로 인한 주된 혈액학적 변화는 말초혈관 저항의 감소, 혈류량과 심박출량의 증가를 들 수 있는데, 그 정도는 동-정맥루의 크기와 위치 그리고 동-정맥루 가장자리의 확장성(rim distensibility)에 따라 다르다. 동-정맥루가 적은 경우 6 내지 9 개월정도 되면 동맥과 정맥을 구별하기 힘들고, 동-정맥루가 큰 경우는 정맥이 가상동맥루성 낭(pseudoaneurysmal sac)같이 확장 될 수 있다고 하며, 동-정맥루에서 볼 수 있는 두 혈관의 구조적 변화

를 동맥의 “정맥화(venization)”과 정맥의 “동맥화(arterialization)”라고 부르기도 한다¹⁾. 본례의 경우는 무명정맥보다는 두꺼운 벽을 가진 동-정맥루였으며 동맥류 형성은 없었다.

임상적 징후로는 정맥압의 상승에 의한 부종, 피부 정지성 색소침착(stasis pigmentation)과, 침범부 동맥혈의 단락에 의한 수단부 괴사(digit gangrene) 등이 나타날 수 있고, 동-정맥루 크기가 크거나 장기간 지속시에는 고심박출량에 의한 울혈성 심부전(high cardiac output CHF)이 올 수 있다⁴⁾. 이학적 검사상 동-정맥루 발생부위에서 진전음을 촉진하고 동-정맥루 잡음(bruit)을 청진 할 수 있으며, 소위 Branham's sign과 정맥압의 상승 그리고 정맥혈의 산소포화도 증가가 진단에 도움이 된다⁴⁾. 물론 동맥조영술로 확진하고 동-정맥루의 해부학적 위치를 파악하는 것이 중요하다.

혈관외과의 발전으로 동-정맥루 치료가 확립되어 졌으며, 그 수술방법은 이 질환 원인과

크기 및 발생부위에 따라 다르다. 동-정맥루의 크기가 작은 경우 도자색전술(catheter embolization)을 이용할 수 있다³⁾. 동-정맥루 제거가 주 치료법이며, 4겹결찰후 제거술(quadruple ligation and excision)은 가능하면 중요하지 않는 혈관의 경우에 시행한다.

동-정맥루 제거후 측면보강술(lateral repair)이나 단단문합술을 시행하는데, 직접문합이 불가능 할 경우에 자가정맥이나 인조혈관을 이용하며 때로는 혈관우회술을 시행하는 경우도 있다⁴⁾. 본 환자의 경우에서는 동정맥루를 이중 결찰만으로 동-정맥루 폐쇄가 가능 하였으며, 동반된 삼첨판 폐쇄부전증을 삼첨판륜 성형술을 같이 시행하므로 빠른 혈액학적 회복이 가능한 것으로 사료된다.

참 고 문 헌

1. Gomes MM, Bernatz PE. Arteriovenous fistulas: A review and ten-year experience at the Mayo clinic. *Mayo Clin Prac* 1970;45:81-102.
2. Sato O, Tada Y, Sudo K, Ueno A, Nobori M, Idezuki Y. Arteriovenous fistula following central venous catheterization. *Arch Surg* 1986;121:729-31.
3. 장택희, 도한구, 임정철 등. 요추추궁절제술후에 발생한 동정맥루의 외과적 치료. *대흉외지* 1994;27:399-401.
4. Sako Y, Varco RL. Arteriovenous fistula: Results of congenital and acquired forms, blood flow measurements and observations on proximal arterial degeneration. *Surgery* 1970;67:40-61.
5. Ricketts RR, Finck E, Yellin AE. Management of major arteriovenous fistulas by arteriographic techniques. *Arch Surg* 1978;113:1153-9.

=국문초록=

체 동-정맥루는 보기 드물지만 과운동성 순환을 일으켜, 미발견시 울혈성 심부전증까지 야기시키는 원인 질환중 하나이다. 본 교실에서는 아주 희귀한 후천성 동-정맥루 1례를 경험하였다. 환자는 61세 여자로서 우측 홍채관절 탈구에 대한 경피적 강선고정술후 울혈성 심부전증을 나타내었다.

수술은 대동맥과 무명정맥사이에 발생한 동-정맥루를 폐쇄하고, 심한 삼첨판 폐쇄부전에 대한 삼첨판 판류성형술을 동시에 시행하였다.

술 후 환자는 증상으로부터 완전히 회복되어 퇴원하였으며, 약 2년 6개월 추적기간중 상태 양호하다.

- 중심단어: 1. 동정맥루
2. 삼첨판 폐쇄부전