

심장외폰탄수술의 조기성적

김웅한·정도현·김수철·전홍주·이창하·김욱성·오삼세·
정철현·나찬영·이영탁·박영관·김종환·홍승록

=Abstract=

Early Results of Extracardiac Fontan Operation

Woong-Han Kim, M.D., Do Hyun Chung, M.D., Soo Cheol Kim, M.D., Hong Joo Jeon, M.D.,
Chang Ha Lee, M.D., Wook Sung Kim, M.D., Sam Sae Oh, M.D., Cheol Hyun Chung, M.D.,
Chan Young Na, M.D., Young Tak Lee, M.D., Young Kwan Park, M.D.,
Chong Whan Kim, M.D., Sung Nok Hong, M.D.

Between August 1996 and August 1997, 22 patients underwent extracardiac Fontan operations. The basic diagnoses included univentricular heart of the right ventricular type (n=12); univentricular heart of the left ventricular type (n=4); tricuspid atresia (n=4); left isomerism, transposition of great arteries, ventricular septal defect and pulmonary stenosis (n=1); and criss-cross heart with uneven ventricle (n=1). The median age of the 14 men and 8 women was 29 months (range from 21 months to 26 years). Previous procedures included bidirectional cavopulmonary shunt (n=15, interval=15.6±3.4 months), Kawashima operation (n=4, interval=37.5±20 months), and classic Glenn shunt (n=1, interval=14 years). In 2 patients, extracardiac Fontan operations were done without any previous procedures. A 16- to 22-mm flexible Gore-Tex tube graft (n=18), Hemashield graft (n=3), or, alternatively, a nonvalved aortic allograft (n=1) was cut and anastomosed end-to-end between inferior vena cava and undersurface of pulmonary artery using Gore-Tex or Prolene suture in a running fashion. In risk Fontan patients (n=12), a communication between the extracardiac conduit and the right atrium was constructed. In the most 13 recent patients, the procedures were done without cross-clamping of the aorta and with a beating heart. Operative mortality was 9.1% (n=2). Complications included persistent chest tube drainage for more than 7 days (n=5), chorea (n=2), and low cardiac output (n=1). There were no late deaths. Follow-up echocardiogram (mean: 6 months) demonstrated satisfactory hemodynamic results in the surviving 20 patients. Potential advantages of this technique consist of minimization of surgical manipulation of atrial tissue, reduction or elimination of myocardial ischemia, creation

* 부천세종병원 흉부외과

Department of Thoracic and Cardiovascular Surgery, Sejong General Hospital, Sejong Heart Institute, Puchon-shi, Kyonggi-do, Korea

논문접수일 : 98년 1월 26일 심사통과일 : 98년 3월 25일

책임저자 : 김웅한, (422-052) 경기도 부천시 소사구 소사본2동 91-121, 부천세종병원 흉부외과. (Tel) 032-3401-151 (Fax) 032-349-3005

본 논문의 저작권 및 전자매체의 지적소유권은 대한흉부외과학회에 있다.

of a uniform and stable inferior vena cava-to-pulmonary artery conduit, and increased flexibility and safety in certain high-risk patients such as those with increased pulmonary vascular resistance, pulmonary hypertension, and impaired ventricular function. Further investigations during a longer follow-up are needed to confirm the intermediate and long-term results, especially the reduction of late atrial arrhythmias.

(Korean J Thorac Cardiovasc Surg 1998;31:650-9)

Key word : 1. Fontan Operation
2. Surgery method

서 론

단심실 형태의 혈류역학적 특성을 가지는 선천성심장병환자에서 변형폰탄수술의 성적은 지속적으로 향상되고 있지만 장기추적에서 많은 심방의 봉합선에 의한 부정맥 발생의 가능성과 체정맥압력의 상승(systemic venous hypertension)은 아직 문제점으로 남아 있다. 그리고 최근에 양방향성대정맥폐동맥단락술(bidirectional cavopulmonary shunt, bidirectional Glenn shunt)이 폰탄수술전의 고식적 수술로 많이 행하여져 폰탄수술시 재수술에 의한 동방결절(SA node) 손상 가능성이 높아졌다. 이러한 문제에 대한 관심은 하대정맥과 폐동맥사이를 심장외도관(extracardiac conduit)으로 연결하는 심장의폰탄수술에 대한 관심을 증가시켰다. 이 술식에 대해서는 이미 여러 논문에서 언급되었으며 이 논문의 목적은 최근 본원에서 이러한 형태의 우심장우회수술을 받은 22명 환자의 후향적 고찰을 통하여 조기성적을 살펴 보는데 있다.

대상 및 방법

1. 환 자

본 연구는 1996년 8월부터 1997년 8월까지 부천세종병원 흉부외과에서 심장의폰탄수술을 시행한 22명의 환자를 대상으로 하였다(Table 1). 연령은 21개월부터 26세까지 분포하였고 중앙값은 29개월이었다(Fig. 1). 남녀수는 각각 14명, 8명이었다. 진단별로 보면 단심실증(univentricular heart)이 16명(72.8%)으로 가장 많았고 우심실형단심실증(RV type)이 12명(54.6%), 좌심실형단심실증(LV type)이 4명(18.2%)이었다. 삼첨판폐쇄증(tricuspid atresia)이 4명(18.2%), 좌측내장등위(left isomerism), 하대정맥차단, 대혈관전위증, 심실중격결손증 그리고 폐동맥협착증이 있는 환자가 1명(4.5%), Criss-Cross 심장이면서 심실불균형(uneven ventricle)인 환자가 1명(4.5%)이었다(Fig. 2). 이들 환자의 수술전 혈류역학을 보면 평균폐동맥압이 11.7±3.1 mmHg, 평균폐혈관저항은 1.4±0.5 Wood

Table 1. Patients Profile

Period	:	Aug. 1996 ~ Aug. 1997
Number	:	22
M / F	:	14 / 8
Age	:	21 mo. - 26 yr. (median 29 mo.)

units 이었다. 심박출계수(ejection fraction)가 좋은 환자가 19명(86.4%), 심실기능저하가 있는 환자가 3명(13.6%)이었다. 방실판막에서 Grade I 과 Grade II 의 역류가 있는 환자가 각각 3명(13.6%) 있었다. 수술전 부정맥이 있는 환자가 2명 있었는데, 1명은 동방결절 기능의 이상으로 서맥(bradycardia)이 있었고, 다른 1명은 간헐적 심방조기수축과 접합부율동(intermittent premature atrial beats and intermittent junctional rhythm)이 있는 환자로, 두 환자 모두 좌측내장등위이었다. 외과적 치료가 필요할 정도의 폐동맥협착이 있는 환자가 4명 있었다. Table 2에서 보듯이 isomerism이 있는 환자가 10명으로 45.5%를 차지하였고 폐정맥환류이상과 체정맥환류상이 있는 환자가 각각 6명과 11명이었다. 대부분의 환자는 폰탄수술전에 한가지 이상의 고식적 수술을 받았다(Table 3). 이중 양방향성대정맥폐동맥단락술이 가장 많아서 15명의 환자에서 행하여졌으며 심장의폰탄수술까지의 기간은 평균 15.6±3.4개월이었다. 전대정맥폐동맥단락술(total cavopulmonary shunt, Kawashima operation)을 받았던 환자는 4명이었으며 모두 폐동-정맥루(pulmonary arteriovenous fistula)에 의해서 점진적으로 진행되는 청색증이 수술 이유였으며 심장의폰탄수술까지의 기간은 평균 37.5±20.3개월이었다. Blalock-Taussig 단락술과 폐동맥교약술을 받은 환자는 각각 3명과 2명이었으며 모두 그 후에 양방향성대정맥폐동맥단락술을 받았다. 14년전에 고전적글렌단락술(classic Glenn shunt)을 받은 환자도 1명 있었다. 2명의 환자는 선행수술 없이 바로 심장의폰탄수술을 시행하였다.

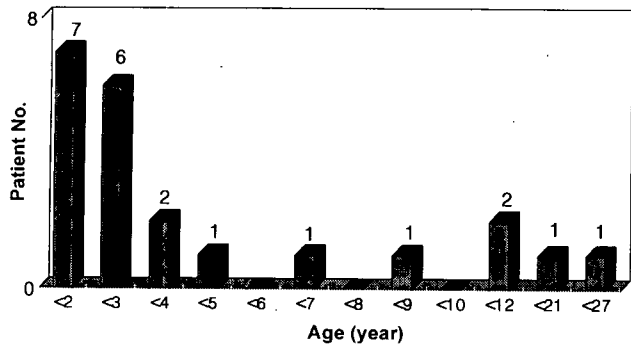


Fig. 1. Age Distribution

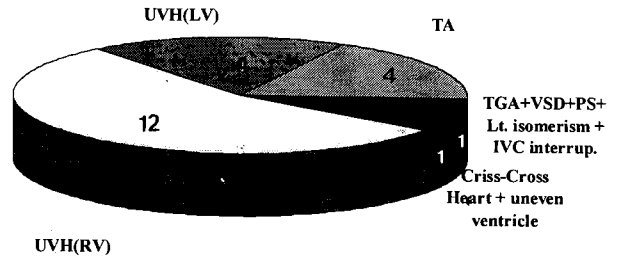


Fig. 2. Diagnosis(n=22)

Table 2. Patients with venous anomalies

No.	Age(mo)	Isomerism	APVR	ASVR
1	25			bil. SVC-RA
2	138	Lt		IVC-azyg
3	23	Rt		bil. SVC, Lt. IVC
4	60	Lt	TAPVD-systemic side of CA	bil. SVC, mid IVC
5	21	Rt	TAPVD-Rt. SVC	bil. SVC
6	81	Lt		IVC-azyg
7	142	Rt	TAPVD-systemic side of CA	Lt. SVC, Rt. IVC
8	24	Rt		bil. SVC-RA
9	22	Lt	TAPVD-middle of CA	
10	104	Lt		bil.SVC
11	41	Lt	TAPVD-systemic side of CA	bil.SVC, IVC-azyg
12	31	Lt	TAPVD-systemic side of CA	bil.SVC, IVC-azyg
Total		10(45.5%)	6	11

APVR = anomalous pulmonary venous return; ASVR = anomalous systemic venous return; bil. SVC = bilateral superior vena cava; CA = common atrium; IVC-azyg = IVC discontinuity with azygos continuation and drainage into the SVC; Lt = left; PAPVD = partial anomalous pulmonary venous drainage; RA = right atrium; Rt = right; TAPVD = total anomalous pulmonary venous drainage.

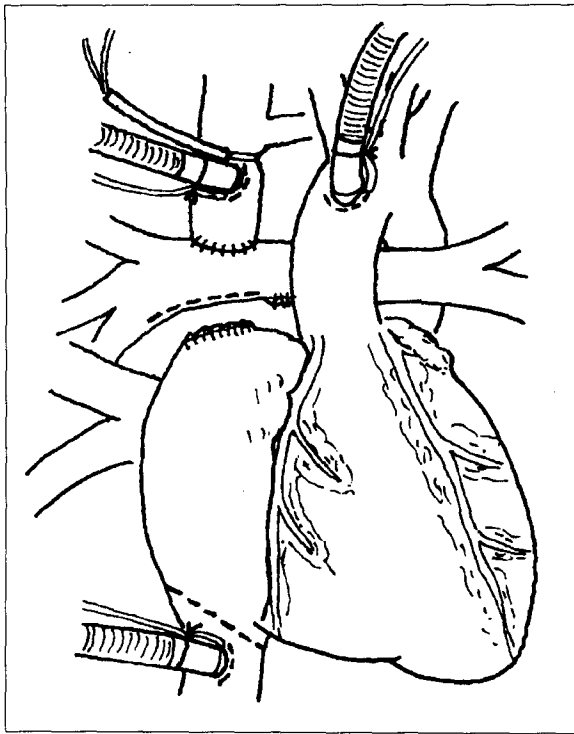
Table 3. Previous Procedures

Procedure	No. of Patients	Interval
BCPS	15	15.6 ± 3.4 mo.
TCPS	4	37.5 ± 20.3 mo.
B-T shunt	3	
PA banding	2	
Glenn shunt	1	14 yr.
None	2	

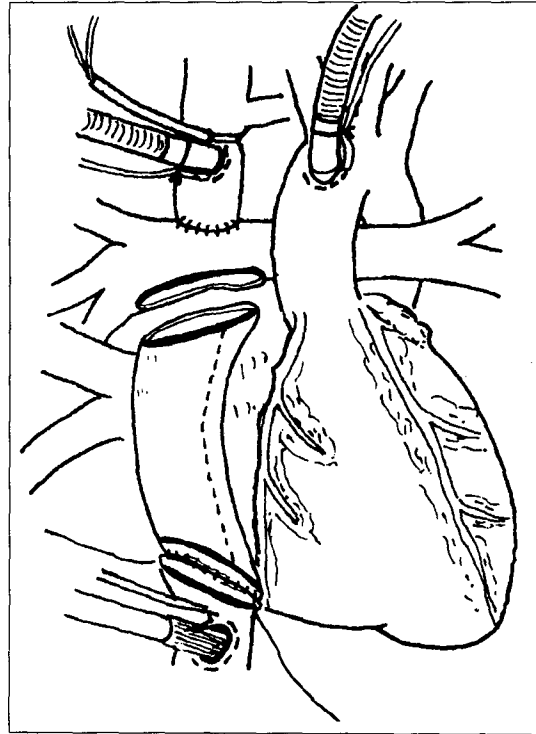
BCPS = bidirectional cavopulmonary shunt; B-T shunt = Blalock-Taussig shunt; PA banding = pulmonary artery banding; TCPS = total cavopulmonary shunt.

수술방법 (Fig. 3)

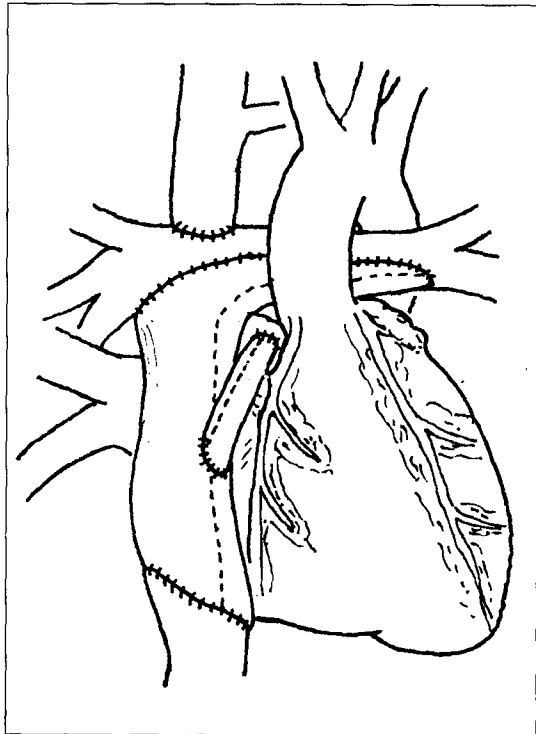
수술방법은 정중절개를 통해 심장, 상해대동맥, 양쪽 폐동맥분지, 상대정맥 그리고 하대정맥을 박리한다. 대동맥과 양쪽 대정맥에 각각 동맥캐놀라와 정맥캐놀라를 삽관한 뒤 체외순환을 시작한다. 우심방부속지(appendage of right atrium)를 통하여 벤트캐놀라(vent cannula)를 넣은 다음 상대정맥과 하대정맥혈류를 차단한다. 대부분의 경우 선행수술을 통하여 위험요소가 차단되거나 필요한 시술이 행하여지므로 심장내 교정이 필요한 경우가 많지 않다. 그런 경우에는 대동맥 차단을 하지않고 심장의 박동을 유지한 채 수술을 시행하였다. 심장내 술식으로 심방중격절제만 요구되는 경우에도 대동맥



A



B



C

Fig. 3. Technique of extracardiac Fontan operation with communication. **A.** After cannulation, the right atrium is transected at the base and a longitudinal incision is made at the undersurface of the right pulmonary artery. **B.** A Gore-Tex tube graft is cut obliquely at both ends and anastomosed to the inferior vena cava and right pulmonary artery. (cardiomy sucker at the purse-string suture site of the inferior vena cava) **C.** In case of branch pulmonary artery stenosis, the tube graft is fashioned in such a way that it covers the extended incision in the pulmonary artery.

차단을 하지 않고 심실세동(ventricular fibrillation)을 유지한 채 하대정맥절개구멍을 통해 시행하였다. 먼저 우심방의 기저부에 하대정맥과 만나는 부위 근위부에 겹자로 혈류를 차단한 다음 관상동맥동의 손상에 유의하면서 우심방을 사선으로 비스듬히 절개한다. 하대정맥에 우심방조직이 약간 붙어 있는 상태로 절개하는 것이 문합에 유리하다. 심장쪽의 우심방은 5-0 polypropylene 봉합사(Prolene: Ethicon, Inc, Somerville, NJ)로 이중봉합한다. 도관(Gore-Tex tube graft, Hemashield or nonvalved homograft)을 이용하여 한쪽 끝을 비스듬히 절개한후 6-0 Gore-Tex 봉합사(W. L. Gore & Assoc, Elkton, MD) 혹은 Prolene(Ethicon, Inc, Somerville, NJ)을 이용하여 하대정맥과 연속봉합한다. 이때 하대정맥의 내강을 정확히 보면서 문합하기 위해 하대정맥의 차단을 푸는 것이 좋는데 심장내 술식이 필요없는 경우에는 처음부터 하대정맥캐놀라를 하지 않고 절개후 심장절개흡입기(cardiotomy sucker)로 흡입하면서 문합하였고, 심장내 술식을 위해 하대정맥캐놀라를 한 경우에는 하대정맥차단을 풀고 캐놀라를 제거한 다음 캐놀라 위치에 심장절개흡입기를 넣어서 하대정맥혈을 흡입하면서 정확히 문합한다. 그 후 도관과 문합할 우측 폐동맥의 아래면을 길게 종절개한다. 이때 폐동맥에 협착이 있는 부위가 있으면 그 부위를 지나서 넓은 부위까지 충분히 박리한다. 도관의 윗쪽면은 우상측 폐정맥 앞을 지나 절개한 우측 폐동맥에 맞게 적당한 길이로 절개한다. 문합시 도관이 주위 조직을 압박하지 않도록 하는 것이 중요하며 이를 위해서 만약 폐동맥절개가 깊을 경우 도관의 피판(flap)을 적당히 디자인하여 폐동맥을 충분히 넓혀 주도록 한다. 문합은 6-0 Gore-Tex 봉합사 혹은 Prolene 봉합사로 연속문합한다. 도관의 공기를 제거하면서 대정맥 차단을 푼다.

위험요소가 있는 폰탄수술환자에 있어서는 심장의도관(extracardiac conduit)과 체심방(systemic atrium)사이에 4-, 혹은 5-mm Gore-Tex tube graft 를 이용한 통로(communication)를 두거나 바로 구멍끼리 문합(fenestration)을 하였다.

환자가 체외순환에서 이탈하고 어느 정도 안정된 상태에서 경식도심장초음파검사(transesophageal echocardiography)를 통하여 혈류역학에 문제가 없으면서 폐동맥압이 16 mmHg 이하고 폐동맥-체정맥의 압력차가 8 mmHg 이하인 경우에는 클립(hemoclip)을 이용하여 심장의도관과 체심방사이의 통로를 차단하였다.

연구방법

모든 결과는 후향적으로 환자들의 의무기록, 수술전 시행한 심도자검사 및 혈관조형술을 조사하여 얻었다. 추적조사는 대상환자의 외래방문을 통해 이루어졌다. 사망한 2명을

제외하고는 20명 모두 추적이 가능하였으며, 추적기간은 1개월에서 12개월로 평균 6.4 ± 3.7 개월이었다.

통계처리는 SAS 프로그램을 이용하였으며, 통계처리후 p value가 0.05 이하인 경우에 통계학적 유의성이 있는 것으로 하였다.

결 과

총 22명의 환자에게 심장의폰탄수술을 시행하였다(Table 1). 심장의폰탄수술과 동반하여 시행한 술식(Table 4)으로는 중앙폐동맥을 분리한 환자가 4명, 심방중격을 절제한 환자가 2명, 구심실공(bulboventricular foramen)을 확장한 환자가 1명, 원추중격(conal septum)을 절제한 환자가 1명, 고전적글랜드 락술을 제거한 환자가 1명, 그리고 좌우 간정맥이 분리된 채 심방으로 들어와서 거꾸로된 Y 모양으로 Gore-Tex 도관을 문합한 환자가 1명 있었다.

수술시 대동맥차단을 시행하지 않은 환자가 13명(59%)이며 나머지 9명(41%)의 환자는 대동맥차단을 시행하였고 평균대동맥차단시간은 61 ± 42 분이었다. 초기 6명의 환자에서는 초저온상태에서 완전순환정지하(평균순환정지시간, 31 ± 7 분)에서 심장의폰탄수술을 시행하였으나 그 후 이 방법은 사용하지 않고 있다. 도관으로 사용된 재료는 Gore-Tex[®] 도관(W. L. Gore & Assoc, Elkton, MD)이 18례에서 사용되어 가장 많았고 Haemashield[®](Meadox Medicals, Inc., Oakland, N.J.)도관이 3례에서, 그리고 판막없는 동종이식편(nonvalved homograft)이 1례에서 사용되었다. Hemashield graft는 하대정맥이 상대정맥과 반대쪽 심방으로 유입되어 도관의 경로가 가슴 중앙부를 지나는 1례와 경로가 많이 꺾이는 1례, 그리고 하대정맥이 좌심실 뒤쪽의 심방으로 유입되어 심장의도관이 좌심실 뒤로 지나게 되어 심실에 의해 눌릴 가능성이 있는 1례에서 사용되었다. 사용된 심장의도관의 크기는 14 mm부터 24 mm까지 다양하였으며 18 mm가 9례로 가장 많이 사용되었다(Fig. 4). Kawashima 수술후 간정맥을 폐순환에 포함시키는 환자에서는 14 mm와 16 mm의 비교적 작은 도관이 사용되었다.

폰탄수술의 위험요소가 있는 12명의 환자에서는 심장의도관과 체심방사이에 통로를 두었는데 통로의 형태는 직접 구멍을 뚫어서 구멍끼리 문합한 경우가 7례였고 두 구멍사이에 4 mm Gore-Tex tube graft를 이용하여 문합한 경우가 5례였다. 통로의 크기는 3 mm가 2례, 3.5 mm가 1례, 4 mm가 8례로 가장 많았고, 5 mm가 1례였다. 통로를 하지 않은 경우는 10례로 전체환자의 45.5%였다. 사망한 환자를 제외하고 통로를 한 환자군(10명)과 통로를 하지 않은 환자군(10명)을 서로 비교해 보면(Table 5), 통로를 하지 않은 군에서 수술전

Table 4. Combined Procedures

Procedure	No. of Patient(s)
MPA division	4
Atrial septectomy	2
BVF enlargement	1
Conal septum excision	1
Classic Glenn take-down	1
Separate HV inclusion	1

BVF = bulboventricular foramen; HV = hepatic vein; MPA = main pulmonary artery.

Table 5. Relation between variables and communication (conduits-RA) (n=20)

Variable	Communication		P value
	+ (n=10)	- (n=10)	
Preop. Rp	1.59 ± 0.50	1.15 ± 0.42	0.035
TP ΔP	6.09 ± 2.12	5.33 ± 2.24	0.45
PA pr.	10.75 ± 2.73	12.80 ± 3.36	0.077
Postop. CVP*	15.91 ± 3.10	13.7 ± 2.21	0.39
Postop. SaO2*	92.27 ± 4.15	95.17 ± 5.88	0.12
Persistent c-tube drain	2/10	4/12	0.49
Extubation time	19.9 ± 5.47	19.2 ± 8.04	0.37

* after extubation; + communication between right atrium and external conduit; - no communication between right atrium and external conduit; CVP = central venous pressure; PA = pulmonary artery; Rp = pulmonary vascular resistance; SaO2 = systemic arterial oxygen saturation; TP ΔP = preoperative transpulmonary pressure gradient

폐혈관저항이 낮고 우심방과 좌심방의 압력차가 작고 수술 후 중심정맥압이 낮았다. 그 중 수술전 폐혈관저항은 통계상 의미있게 낮았다. 통로가 있는 환자군에서 수술후 산소포화도는 예상되었듯이 낮았지만 통계학적 의미는 없었고 수술후 7일 이상 흉관이 필요했던 환자수도 차이는 있었지만 통계학적 의미는 없었다. 두 군의 인공호흡기 제거시간도 큰 차이는 없었다. 수술후 혈류역학적 데이터를 보면(Table 6) 중심정맥압은 심폐기이탈직후에 평균 19.1 ± 3.3 cmH₂O, 6시간 뒤에는 16.3 ± 2.2 cmH₂O, 24시간뒤에는 14.4 ± 2.8 cmH₂O로 시간의 경과에 따라 서서히 감소하였다. 반면에 좌심방압은 수술직후에 평균 8.5 ± 3.6 mmHg, 6시간뒤에는 7.9 ± 4.2 mmHg, 그리고 24시간뒤에는 10.9 ± 6.6 mmHg로 올라가서 시

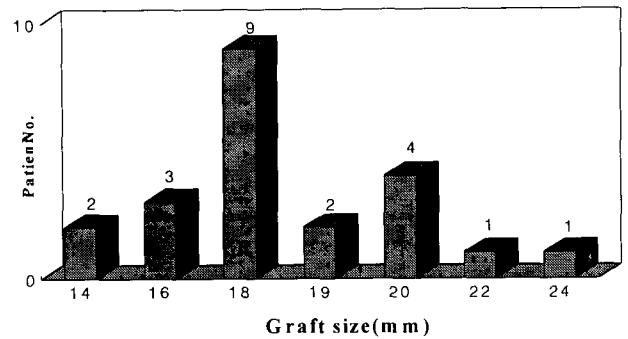


Fig. 4. Size of Extracardiac Conduits(n=22)

간이 지남에 따라 중심정맥압과 좌심방간이 압력차는 감소함을 알 수 있었다. 동맥혈의 산소포화도를 보면 수술직후에 평균 90.7 ± 7.5%, 6시간뒤에는 평균 90.1 ± 9.0%, 대부분의 환자에서 인공호흡기를 제거할 수 있었던 24시간 뒤에는 평균 91.3 ± 6.7%를 보여 시간의 경과에 따른 큰 변화는 없었다. 생존한 환자에 있어서 수술후 인공호흡기 이탈시간은 평균 19.5 ± 6.7시간(14시간~29시간)으로 대부분의 환자에서 24시간이내에 가능하였다. 수술과 관계된 병원 사망율(in hospital mortality)은 2명으로 9.1% 였다. 첫번째 사망환자는 11세된 남자로서 진단명은 좌측이소성(left isomerism), 우심증(dextrocardia), 대혈관전위증, 심실중격결손증, 폐동맥협착증, 하대정맥단절(inferior vena cava interruption), 그리고 단심방증이었다. 환자는 6세때 양심실성 교정을 위해 Rastelli 수술을 시도하였으나 좌심실기능저하로 인공심폐기이탈이 되지 않아서 당시 수술장에서 전대정맥폐동맥단락술(total cavopulmonary shunt, Kawashima operation)을 시행하였었다. 2년 뒤 환자는 좌심실유출로협착으로 심실중격결손 확장수술(ventricular septal defect widening)을 시행하였다. 그 후 환자는 점진적으로 진행되는 청색증으로 폰탄수술을 하게 되었다. 6세때의 첫수술후 환자는 동방결절 기능이상으로 가끔씩 서맥(bradycardia)이 있었다. 환자는 18 mm Gore-Tex 도관을 이용한 심장외포탄수술을 하면서 4 mm 통로를 두었다. 수술시 특별한 문제는 없었고 중환자실에서 인공호흡기이탈에도 문제는 없었다. 환자는 중환자실에서 병실로 옮겨진 뒤 퇴원을 앞두고 갑자기 심장마비가 발생하였다. 심폐소생술을 통하여 심장기능은 회복할 수 있었으나 이미 저산소성 뇌손상을 받은 상태였다. 그 후 환자는 중환자실에서 70일동안 치료하였으나 결국 뇌기능 손상으로 사망하였다. 이 환자에서 처음에 발생한 심폐기능정지의 정확한 원인은 알 수 없지만 그 후에 시행한 심장초음파검사, 뇌컴퓨터단층검사 그리고 심전도검사등 여러 검사결과를 종합해 보면 부정맥으로 추정된

Table 6. Postoperative Hemodynamics (n=20)

	CVP (cmH ₂ O)	LAP (mmHg)	BP (mmHg)	SaO ₂ (%)
Immediate	19.1 ± 3.3	8.5 ± 3.6	91.8 ± 15.2	90.7 ± 7.5
6hr	16.3 ± 2.2	7.9 ± 4.2	103.4 ± 16.4	90.1 ± 9.0
24hr	14.4 ± 2.8	10.9 ± 6.6	103.6 ± 15.6	91.3 ± 6.7

BP = blood pressure; CVP = central venous pressure; LAP = left atrial pressure; SaO₂ = systemic arterial oxygen saturation.

Table 7. Postoperative Complications (n=20)

Complication	No. of patient (s)
Persistent effusion (> 7 days)	5
Chorea	2
Arrhythmia	1
Low cardiac output	1

다. 두번째 사망환자는 24개월된 남자 환자로 진단명은 우심실형의 단심실증, 양대혈관우심실기시증, 그리고 폐동맥협착증이였다. 환자는 생후 1년 2개월째 양방향성대정맥폐동맥단락술을 시행하였다. 수술전 시행한 심장초음파검사서 환자의 심실기능은 저하되어 있었다. 환자의 심장은 situs solitus, L-loop, D-transposition의 형태를 가지면서 하대정맥과 간정맥은 좌측의 심방과 연결되어 있어서 수술장에서 심장의 좌측으로 심장의도관이 위치하게 폰탄수술을 하였다. 도관으로는 20 mm ringed Gore-Tex tube graft가 사용되었고 4 mm 통로를 두었다. 환자는 수술후 심실수축력의 저하가 계속되면서 점진적으로 저심박출증을 보였다. 수술후 3일째 시행한 경식도 심장초음파검사서 폐정맥에서 좌측의 심방으로 혈류가 유입되는데, 좌측의 심방과 좌측 심방-심실판막이 Ringed Gore-Tex 도관에 의해 분리되면서 심방사이에 혈류장애가 보였다. 환자는 즉시 재수술을 하였다. 체외순환과 심정지를 통하여 심방중격절제술을 하였다. 수술후 심장이 커지면서 대사성산증(metabolic acidosis)이 지속되고 저심박출증을 보여 그날 다시 흉골을 열어놓는 수술(open sternum)을 시행하였다. 그 후 저심박출증이 서서히 호전되면서 심장의 크기도 조금씩 감소하였다. 4일뒤 흉골을 닫기 위해 수술장에 들어간 상태에서 심장외도관의 심장압박을 해소하기 위해 Gore-Tex 도관에서 ring을 제거하는 도중에 폐동맥이 찢어지면서 출혈에 의한 심장마비가 발생하였다. 응급심폐소생술과 체외순환으로 심폐기능은 회복되었지만 저산소성뇌손상으로 환자는 이틀뒤에 사망하였다.

생존한 환자에서 수술후 합병증을 보면(Table 7) 7일 이상 흉관관리가 필요했던 환자가 5명, 무도증(chorea)이 발생한 환자가 2명, 저심박출증이 1명 있었다. 무도증이 발생한 환자는 초기에 완전순환정지하에 수술을 했었던 6명의 환자중에 발생했으며, 그 후 이 방법은 사용하지 않고 있다. 이들 환자는 수술후 3~4일 사이에 발생했으며 1명은 경미하게 나타나서 입원기간중에 완쾌되었으며, 다른 1명은 외래추적 6개월만에 후유증없이 완쾌된 상태이다. 저심박출증이 있었던 1명은 수술후 29시간만에 인공호흡기이탈이 가능하였으며 그 후에도 심장기능저하와 한달 이상 지속되는 늑막삼출(pleural effusion)로 오랫동안 수축촉진제 투여와 중환자실치료가 필요하였으나 퇴원후 2개월째 외래추적에서 심장약 투여하는 상태로 NYHA functional class I의 양호한 상태를 보였다. 수술후 부정맥이 새로 나타난 환자는 없었으며 1명의 환자에서 수술전의 간헐적 심방조기수축과 접합부율동(intermittent premature atrial beats and intermittent junctional rhythm)이 수술후에도 계속되었다. 수술후 항응고요법은 시술자에 따라 아스피린만 사용한 환자가 11명이며, 아스피린과 쿠마딘을 3~6개월 사용후 아스피린으로 바꾼 환자가 9명이었는데, 이 모든 환자에서 혈전이 생긴 경우는 없었다.

추적 심장초음파검사를 수술후 1개월부터 12개월까지 평균 6.4±3.7개월후에 시행한 결과 생존한 20명의 환자 모두 우수한 혈류역학을 보였다. 심실수축력은 좋았으며 방실판막 역류가 16명에서는 없었고 4명에서는 조금(trivial) 있었다. 수술전부터 심방성부정맥이 있던 1명의 환자를 제외하고는 모두 동율동(sinus rhythm)이 잘 유지되었고 모든 환자가 NYHA functional class I상태를 유지하고 있었다. 그리고 심장외도관 내에 협착, 폐쇄, 혈전, peel formation이나 와류없이 혈류가 잘 유지되고 있음을 알 수 있었다.

고 찰

혈류역학적으로 단심실의 특성을 가지는 환자에서 폰탄수술이 처음 시행¹⁾된 이후 수술술식에 있어서 많은 변형²⁻⁹⁾이 있어왔다. 그리고 대상환자 선정이 보다 객관적이고 정확해

치고 폰탄수술전에 여러 단계를 거침¹⁰⁾으로써 장기간 심실의 용적부하, 압력부하(long-term ventricular volume overload and pressure overload), 혹은 만성적 저산소증으로 인한 심장의 나쁜 영향을 줄이고 보다 좋은 폰탄수술 대상자가 되게 함으로써 수술사망율과 유병율 감소에 좋은 영향을 주어왔다. 그중 de Leval²⁾, Puga³⁾ 등에 의해서 양방향성글렌단락술과 심방내 Gore-Tex patch를 이용한 심방내외측통로(intraatrial lateral tubular Gore-Tex baffle)로 폐순환이 되게 하는 변형폰탄수술방법은 매우 고무적이었다. 이 심방내외측통로방법(intraatrial lateral tunnel)은 체정맥 혈류의 흐름을 최소한으로 방해하고 폐순환에 최대한 에너지를 전달함으로써 우수한 혈류역학과 유체역학적인 이점으로 현저한 생존율 향상을 가져왔다²⁾. 그리고 심방내 터널을 만들때 구멍(fenestration)을 뚫으로써 사망율을 더욱더 줄일 수 있었다^{6,11)}.

그러나 심방내외측통로폰탄수술은 몇가지 결점을 가지게 된다. 즉 상행대동맥차단이 필요하므로 심근의 허혈성 손상이 초래될 수 있고, 도관이 심방내에 위치함으로 폐정맥이나 판막이 도관에 의해 좁아질 수 있을 뿐 아니라 터널봉합선 주위로 혈액의 누출로 인한 청색증이 나타날 수 있다. 또한 심방절개와 많은 봉합선에 의한 부정맥의 가능성도 있다. 이와같이 수술에 따른 사망율은 좋아졌지만 장기추적에서 심방성부정맥과 체정맥압력의 상승에 따른 합병증은 해결해야 할 과제로 남아 있고 이 문제에 대한 관심은 하대정맥과 폐동맥사이 심장의외도관을 두고 이 심장의외도관과 우심방사이에 통로를 두는 폰탄술식의 또 다른 변형술식에 관심을 갖게 하였다.

폰탄수술에 있어서 심장의외도관을 이용하는 것은 심방내외측통로를 이용한 수술(intraatrial lateral tunnelling)이나 우심방-폐동맥 문합을 이용한 수술(right atrium-to-pulmonary artery anastomosis)보다 여러가지 장점이 있다고 하겠다⁹⁾. 첫째, 심장내 술식이 요구되지 않는 경우에 모든 과정을 체외순환하에 상행대동맥차단을 하지 않고 심장의 박동을 유지한 채 심장을 건드리지 않고 할 수 있다(closed no touch technique)는 것이다. 심장의 허혈상태를 막을 수 있다는 것은 위험성이 높은 환자에서 심근손상에 의한 전체적 위험성 증가를 막을 수 있다는 장점이 있다. 단심실의 혈류역학적 특성을 가지는 환자에서 현재 우리병원의 치료방침은 폐혈류가 불안정한 경우에는 신생아 시기에 폐동맥밴딩이나 체동맥-폐동맥단락술을 거치고 폐혈류가 안정된 경우에는 바로 폐혈류저항이 허용되는 한 가능한 빨리 양방향성대정맥폐동맥단락술을 하는 것이다. 그리고 동반된 병변, 예를 들면 대동맥 협착, 심방-심실판막 역류증, 폐동맥협착, 제한적인 심방중격결손증등은 양방향성대정맥폐동맥단락술시 교정해 주기 때문에 대부분의 경우 폰탄수술시 심장내 술식이 요구되지

않는다. 따라서 만성적인 저산소증이나 용적부하에 의한 심장의 수축 및 이완기능장애가 있는 환자에게는 매우 유리하다고 하겠다. 둘째, 다른 통상적인 심장내 연결을 통한 폰탄수술시 보다 일정한 내경과 등근 형태를 가지는 심장의외도관을 이용하는 경우 도관의 불규칙과 그로 인한 와류의 발생을 줄여 보다 좋은 층류(laminar flow)가 유지된다는 것이다. de Leval 등²⁾에 의해서 고전적인 폰탄수술후 커진 우심방에서 발생하는 와류에 의한 비층류(non-laminar flow)가 에너지손실을 초래함은 잘 밝혀져 있다. 그리고 하대정맥에서 폐동맥까지 최대한으로 층류를 유지하려는 시도^{3,4)}는 여러 보고에서 성공적이었고 수술생존율증가에도 많은 기여를 하였다. 셋째, 체심방이 체정맥혈류의 경로에서 제외됨으로써 체심방이 압력이 낮은 심방으로 유지되어 크거나 심방벽의 스트레스가 감소되고 심방벽의 많은 봉합선을 피할 수 있으며 양방향성대정맥폐동맥단락술에서 폰탄수술로 전환시 동방결절손상을 피할 수 있기 때문에 초기나 만기의 심방성부정맥이나 심방내 혈전형성의 빈도를 줄이고 또한 진행을 막을 수 있다. 임상조사¹²⁾에서 지금까지의 통상적인 폰탄수술방법에서는 수술후 추적기간에 비례하여 심방조동(atrial flutter)이 증가함을 보여 주었다. 비록 심방내외측통로를 이용한 폰탄수술방법이 심방-폐동맥 문합방법(atriopulmonary anastomosis)보다 심방조동 발생빈도는 낮았지만 상대적으로 최근에 시작된 방법으로 추적기간이 짧아서 좀 더 추적이 필요하리라 여겨진다. 그러나 동물실험^{13,14)}에서 혈액역학적인 변화 없이 우심방의 봉합선 자체만에 의해서도 폰탄수술후 심방조동이 유발될 수 있음이 밝혀져 측방터널을 이용한 폰탄수술에서 장기간 추적시 심방조동의 발생이 예견되어짐으로 가능한 폰탄수술시 심방에 외과적 손상을 주지 않는 것 자체가 이론적인 장점이 있다고 하겠다. 넷째, 이소성(isomerism) 환자에서 잘 동반되는 폐정맥환류이상이나 체정맥환류이상인 환자의 경우 복잡한 심장내부구조가 통상적인 폰탄수술을 할때 환류이상인 정맥의 새로운 경로를 위해 창조적인 조작이 필요하거나 인조물질이나 도관이 요구된다. 또 심장내에서 중앙부를 지나는 긴 터널이 요구되기도 하고 심장내 통로 자체가 폐정맥혈류를 방해할 수 있다. 그러나 심장의외도관을 이용한 폰탄수술을 할 경우에는 협착이 없는 한 환류 이상이 있는 폐정맥이나 체정맥에 대해서 어떠한 조작도 필요없으며 필요하다라도 자가조직만을 이용한 혈류연결을 이용할 수 있어서 수술자체가 단순해지고 쉬워진다는 장점이 있다¹⁵⁾. 다섯째, 폰탄수술을 해야 할 환자에서 폐동맥협착이 있는 경우 자가조직이 아닌 조직에 의한 폐동맥성형술을 할 경우 박동성혈류가 없으므로 재협착의 가능성이 높아진다. 그러나 심장의외도관을 이용할 경우 협착부위를 지나 넓은 부위까지 절개하여 도관을 연결함으로써 재협착의 위험성을

해결할 수 있는 장점이 있다. 본원에서 처음 심장외도관을 이용한 풍탄수술을 생각한 것도 이 이유때문이었다.

통상적인 풍탄수술때와 마찬가지로 심장외풍탄수술의 경우 도관내에 혈전형성의 위험성이 있으나 아스피린(일부 환자는 시술자에 따라 쿠마딘을 3~6개월 사용함)을 이용한 항응고요법으로 우리의 경험이나 다른 보고⁴⁻⁹⁾에서 아직까지 혈전형성이 관찰된 적은 없다. 도관의 크기에 있어서 외국보고에 의하면 직경 16~24 mm크기가 사용되었으나⁴⁻⁹⁾ 본원에서 성인의 심장초음파검사시에 하대정맥크기를 측정해 본 결과 직경 15~20 mm 정도여서 풍탄수술을 하게 되는 2~4세 정도가 되면 어른 크기의 도관을 별 문제 없이 넣을 수 있다.

심장외도관과 우심방사이에 두는 통로는 심장외측터널을 이용한 풍탄수술시 구멍(fenestration)을 두는 것과 마찬가지로 수술후 초기의 체정맥압 감소와 심장박출량유지에 많은 도움이 된다. 이러한 변형술식은 모든 환자에게 도움이 되며 특히 폐혈관 저항이 높거나, 폐동맥고혈압이 있거나, 심실기능저하가 있어서 위험도가 높은 환자에게 특히 유리하다고 하겠다. Gore-Tex 도관을 이용한 통로를 두는 경우 수술한 뒤 언제든지 별다른 위험성이나 어려움 없이 그 크기를 조정하거나 폐쇄할 수 있어서 수술의 안전성과 유연성을 높일 수 있다. 또한 통로는 체외순환의 도움없이 쉽게 추가할 수도 있다. 만기시에는 심도자중재술을 이용하여 이러한 통로를 여러 기구(coil, umbrella)로 막을 수도 있겠다.

결 론

부천세종병원 흉부외과에서는 1996년 8월부터 1997년 8월까지 총 22례의 심장외풍탄수술을 시행하였으며 이들 환자의 단기추적을 통하여 다음과 같은 결과를 얻었다.

1. 심장외풍탄수술은 도관을 이용하여 가능한 모든 과정을 심장을 열지 않고 박동을 유지한 채 할 수 있는 시술로 심근의 손상을 최소화할 수 있다.
2. 정맥의 환류이상인 환자에서 심장외풍탄수술은 심장내 혈류나 폐정맥, 체정맥혈류의 장애를 초래하지 않으며 수술수기를 단순화하여 준다.
3. 심장외풍탄 수술환자는 수술후 빠른 심폐기능회복을 보였으며 단기추적에서는 만족스런 혈류역학을 보였다.
4. 단기추적에서 심장외도관내에 혈전, 협착, 폐쇄 혹은 와류 등의 문제점은 관찰되지 않았으며 이에 대해서는 장기적인 추적이 필요하리라 사료된다.

참 고 문 헌

1. Fontan F, Baudet E. *Surgical repair of tricuspid atresia.* Thorax 1971;26:240-8.
2. de Leval M, Kilner P, Gewilling M, et al. *Total cavopulmonary connection: A logical alternative to atriopulmonary connection for complex Fontan operations: Experimental studies and early clinical experience.* J Thorac Cardiovasc Surg 1988;96:682-95.
3. Puga FJ, Chiavarelli M, Hagler DJ. *Modifications of the Fontan operation applicable to patients with atrioventricular valve atresia or single atrioventricular valve.* Circulation 1987;76(suppl III):III-53-60.
4. Jonas RA, Castaneda AR. *Modified Fontan procedure: Atrial baffle and systemic venous to pulmonary artery anastomotic techniques.* J Cardiovasc Surg 1988;3:91-6.
5. Marcellitti C, Corno A, Giannico S, Marino B. *Inferior vena cava-pulmonary artery extracardiac conduit: A new form of right heart bypass.* J Thorac Cardiovasc Surg 1990;100:228-32.
6. Giannico S, Corno A, Marino B, et al. *Total extracardiac bypass right heart bypass.* Circulation 1992;86(suppl II):II-110-7.
7. Laschinger JC, Ringel RE, Brenner JI, et al. *The extracardiac total cavopulmonary connection for definitive conversion to the Fontan circulation: summary of early experience and results.* J Card Surg 1993;8:524-33.
8. Laschinger JC, Redmond JM, Cameron DE, et al. *Intermediate results of the extracardiac Fontan procedure.* Ann Thorac Surg 1996;62:1261-7.
9. Black MD, van Son JAM, Haas GS. *Extracardiac Fontan operation with adjustable communication.* Ann Thorac Surg 1995;60:716-8.
10. Giannico S, Iorio FS, Carotti A, et al. *Staged toward the Fontan operation.* Semin Thorac Cardiovasc Surg 1994;6:13-6.
11. Bridges ND, Lock JE, Castanada AR. *Baffle fenestration with subsequent transcatheter closure: Modification of the Fontan operation for patients at increased risk.* Circulation 1990;82:1681-9.
12. Fishberger SB, Wernovsky G, Gentles TL, et al. *Factors that influence the development of atrial flutter after the Fontan operation.* J Thorac Cardiovasc Surg 1997;113:80-6.
13. Rodelfeld MD, Bromberg BI, Schuessler RB, et al. *Atrial flutter after lateral tunnel construction in the modified Fontan operation: a canine model.* J Thorac Cardiovasc Surg 1996;111:514-26.
14. Gandhi SK, Bromberg BI, Rodelfeld MD, et al. *Lateral tunnel suture line variation reduces atrial flutter after the modified Fontan operation.* Ann Thorac Surg 1996;61:1299-309.
15. McElhinney DB, Reddy VM, Moore P, et al. *Bidirectional cavopulmonary shunt in patients with anomalies of systemic and pulmonary venous drainage.* Ann Thorac Surg 1997;63:1676-84.

=국문초록=

부천세종병원에서는 '96년 8월부터 '97년 8월까지 22명의 환자에게 심장의폰탄(extracardiac Fontan) 수술을 시행하였다. 남자 14명, 여자 8명이었으며, 진단별로는 단심실증 16명(우심실형 12명, 좌심실형 4명), 삼첨판 폐쇄증 4명, 좌측이소성(left isomerism), 대혈관전위증, 심실중격결손증이 있으면서 폐동맥협착증이 있는 환자 1명, 그리고 Criss-Cross 심장이면서 비대칭심실이 있는 1명이었다. 연령은 22개월부터 26세까지 분포하였고 폐동맥압은 평균 11.7 ± 3.1 mmHg이었다. 선행수술로 양방향성대정맥폐동맥단락술(bidirectional cavopulmonary shunt)을 시행한 환자가 15명으로 평균 15.6 ± 3.4 개월의 기간을 두고 수술을 시행하였고, 고전적 글렌 수술 후 14년만에 Fontan 수술을 시행한 환자가 1명 있었다. 전대정맥폐동맥단락술(total cavopulmonary shunt, Kawashima operation)후 폐동-정맥루(pulmonary arteriovenous fistula) 발생으로 평균 37.5 ± 20 개월만에 수술을 받은 환자가 4명 있었고, 2명의 환자는 선행수술 없이 심장의폰탄수술을 시행하였다.

도관으로는 Gore-Tex[®] 도관 18례, Hemashield[®] 도관 3례, 그리고 동종이식도관(Homograft) 1례로 16 mm부터 22 mm의 크기가 사용되었다(평균 18.3 ± 2.3 mm). 그리고 12례에서는 도관과 체심방사이에 평균 3.9 ± 0.5 mm 크기의 통로(communication)를 두었으며 10례에서는 통로를 두지 않았다. 최근에 시행한 13례(59.1%)에서는 대동맥 차단없이 시행하여 심근허혈에 의한 심근손상을 예방할 수 있었다. 수술직후와 6시간 후의 중심정맥압은 각각 19.1 ± 3.3 CmH₂O, 16.3 ± 2.2 CmH₂O이었다.

수술과 관련된 조기사망은 2례(9.1%)로 부정맥과 허혈성 뇌손상으로 각각 사망하였고 만기사망은 없었다. 사망을 제외한 20례의 생존환자에서는 평균 19.6 ± 6.7 시간만에 인공호흡기 이탈이 가능하였으며 술후 합병증은 흉관제거가 1주일 이상 걸린 환자 5명과 무도증(chorea) 2명이 있었다. 무도증 1례는 중환자실에서 일시적으로 나타났으며, 다른 1례는 6개월 외래추적 결과 후유증이 거의 없는 상태이다. 평균 6개월의 외래추적과 심장초음파추적검사서 생존한 20명의 환자에서는 만족스러운 혈류역학적인 결과를 얻었다.

심장의폰탄수술은 심장내부의 동반술식이 요구되지 않을 경우 심장의 직접 손상 없이 시행할 수 있으며(closed no touch technique) 보다 좋은 혈류(laminar flow)를 통해 에너지 손실을 줄일 수 있으며, 우심방의 압력과 크기를 감소시키고 심방의 봉합선을 피할 수 있어서 부정맥의 소지를 제거할 수 있으며, 선행수술을 했을 경우에 재수술에 의한 동방결절(SA node)의 손상을 피할 수 있으며, 심근의 기능이 저하된 경우에 대동맥차단 없이 시행함으로써 심근의 허혈을 피할 수 있는 장점이 있다.

부천세종병원에서는 심장의폰탄수술의 단기 추적을 통해 만족할만한 혈류학적 결과와 성적을 얻었으며 향후 장기적 외래 추적이 요구된다.

중심단어: 심장의폰탄수술