

超音波檢査 및 血中 progesterone 濃度測定에 의한 屠畜牛 유래 卵巢囊腫의 鑑別診斷

박상국, 김상욱, 임종수, 박장일, 정만호

전라남도 축산기술연구소 동부지소

Differential diagnosis of ovarian cysts using ultrasonography and progesterone assay in slaughtered cows

Sang-Guk Park, Sang-Wook Kim, Jong-Su Lim,
Jang-Il Park, Man-Ho Chung

Eastern-branch, Chonnam Livestock Research Institute

Abstract

To establish the differential diagnosis and treatment method in bovine ovarian cysts, specially ovarian cysts with corpus luteum, serum progesterone concentration and ultrasonography for measuring the cystic area, thickness of cystic wall and echogenicity of corpus luteum were investigated in cystic ovaries from slaughtered cows.

The incidence rates of ovarian cysts were follicular cyst 69.2% and luteal cyst 30.8%.

The incidence rates of 8 various types of ovarian cysts were as follows; 2Ba 32.3%, 2Aa 25.8% and 2Bb 14.5%, respectively.

The thickness of cystic wall were 2Bb 3.93mm, 2Ab 3.70mm and 1Aa 1.93mm and the serum progesterone concentrations were above 1.0ng/ml in 2Ab, 2Bb and 1Aa, respectively.

The cystic area of ovarian cysts with corpus luteum was 288.30mm², but ovarian cysts without corpus luteum 542.30mm², and the thickness of cystic wall 2.12mm and 2.40mm, respectively. The serum progesterone concentration was 1.91ng/ml in ovarian cysts with corpus luteum and 1.20ng/ml ovarian cysts without corpus luteum. There was not the correlations between thickness of cystic wall and serum progesterone concentration in ovarian cysts with corpus luteum, whereas, was the correlations in ovarian cysts without corpus.

These results indicated that PGF₂ α analogues can be choice for treating the ovarian cysts with corpus luteum because serum progesterone concentrations were above 1.0ng/ml in

ovarian cysts with corpus luteum. In conclusion, it is suggest that ultrasonography is useful diagnostic tool for diagnosing and choicing of treatment remedy in cystic ovaries of bovine.

Key words : Ovarian cyst, Progesterone, Ultrasonography

서 론

소에서 繁殖障碍 가운데 卵巢疾患의 발생율은 49.9%에 이르며^{1~4)}, 난소질환의 67.8%가 내분비장애이고⁵⁾, 이의 발생율은 질병 전체 발생율의 0.5%에서 18.8%로 다양하게 보고되고 있다^{6,7,8)}. 특히 Al-Dahash et al⁸⁾ 및 강 등⁹⁾은 卵巢囊腫을 황체의 존재, 낭종의 수 및 낭종벽의 두께 등에 따라 8가지 유형으로 분류하면서, 난소낭종의 다양성과 진단적 어려움을 강조한 바 있다. 또한 Leidl et al¹⁰⁾은 난소낭종을 소형낭종 (small cystic degeneration of the ovary)과 대형낭종 (large cystic degeneration of the ovary)으로 나누고, 후자를 내협막세포 및 황체층의 조직학적 성상에 따라 협막성 난포낭종 (follicle theca cyst)과 황체성 난포낭종 (follicle luteal cyst)으로 구분하였다. Leidl et al¹⁰⁾은 또 협막성 난포낭종을 과립막세포층의 증식 및 변성과 협막세포층의 성상에 따라 I, II, III형으로 구분하여 더욱 자세히 난소낭종의 조직학적 특징을 보고한 바 있다. 또한 Choi et al¹¹⁾은 과립막 세포층이 변성을 일으키면 aromatase의 기능이 없어져 낭종액내 progesterone의 농도가 증가하고 estrogen의 농도는 감소한다는 사실을 확인하였고, 강 등⁹⁾도 젖소의 난소낭종 발생에서 낭종액층의 progesterone과 estrogen 농도를 측정 한 결과, 난포벽 과립막세포의 변성과 황체화의 정도에 따라 여러 가지 단계의 낭종으로 분류됨을 보고하였다.

한편 이와 같은 난소질환을 진단하기 위하여 과거에는 주로 임상적 발정증상의 육안적 관찰이나 직장검사법에만 의존하여 왔으나 최근에는 progesterone농도의 측정과 초음파 진단이 가능하게 됨으로써, 내분비학적 측면과 형태학적인 측면에서 보다 근본적이고 체계적인 연

구가 여러 방면에서 진행되고 있다^{12~18)}. 젖소에서 특히 발생율이 높은 난소낭종은 이처럼 그 종류의 다양성, 난소의 기질적 변화 및 이상발정을 특징으로 하는 내분비 장애중의 하나이기 때문에 종래에 응용되어 왔던 직장검사법에 의한 진단으로는 한계가 있다.

수의산과학 분야에 있어서 초음파 진단기의 응용성은 난소구조물의 정상 및 병적 상태의 검사^{15~17,19~21)}, 난소질환의 치료후 치료효과판정²²⁾, 早期 임신진단^{23~27)}, 태아계측 및 성감별^{28~33)}, 자궁의 병적 상태 검사^{34,35)}, 분만후 자궁수복상태의 확인³⁶⁾, 난소내 난포의 성장 및 퇴행과정의 monitoring^{19,37,38)}, 그리고 수정란의 이식^{39,40)} 등에 응용되고 있다. 한편 Sprecher et al¹¹⁾은 직장검사와 초음파 영상진단의 검사결과를 비교 검토하여 이들의 정확성은 각각 68.2%와 88.9%로 초음파 영상진단이 직장검사보다 더 정확한 진단방법이라고 보고하였다. 그리고 Farin et al¹⁴⁾은 초음파 진단기를 이용하여 난포낭종과 황체낭종을 감별진단한 결과, 그 정확성은 황체낭종 93.1%, 난포낭종 88.9%로 난소낭종의 진단에 있어서 초음파 진단기가 유용하다고 보고하였고, Ribadu et al¹²⁾은 난포낭종으로 진단된 젖소에 GnRH로 치료한 후 치료효과를 초음파영상진단에 의해 관찰한 결과, 치료후 7일째에 낭종벽의 황체화를 뚜렷이 확인할 수 있었고 초음파영상진단은 난소낭종의 치료후 치료효과를 판정하는데 유용하다고 보고하였다.

이와 같이 초음파 진단기는 난소의 기능상태 및 번식상황을 점검 (monitoring)하는데 유용하게 사용될 수 있음이 확인되었다. 이와 관련하여 최근 문제시되고 있는 난소질환, 특히 난소낭종은 형태학적 및 조직학적 다양성 때문에 종래에 응용되어 왔던 임상적 직장검사법만으

로는 이의 판정에 한계가 있는바, 이 영역에 초음파검사법의 도입이 강하게 요청되고 있다. 따라서 본 연구는 초음파검사에 의한 난소낭종의 감별진단 및 치료법의 확립에 있어서 특히 황체가 공존하는 경우, 이의 기능과 형태학적 특징을 확인하기 위하여 수행되었다.

재료 및 방법

대상동물

1997년 3월부터 1997년 8월까지 6개월 동안 전라남도 순천시에 소재한 도축장에서 도축된 소들중 난소낭종에 이환된 한우 62두와 젃소 3두를 대상으로 하였다.

시료의 채취 및 처리

실험재료는 解體後 Al-Dahash et al⁸⁾의 기술에 준하여 한쪽 또는 양쪽 난소에 직경 25mm 이상의 單胞性 囊腫 또는 多胞性 囊腫이 인정되는 난소를 卵巢囊腫으로 판정한 후, 양쪽 난소를 적출하여 10% formalin에 고정시켰다. 한편 혈중 progesterone 농도를 측정하기 위해 도축후 방혈시 혈액을 10ml 채취한 후 혈청을 분리하여 분석할 때까지 -20℃에 보관하였다.

초음파검사

도축장에서 채취해 온 난소는 초음파 진단장치(SONOACE 4800HD, Medison Co, Korea)에 부착된 7.5MHz 탐촉자로 난소의 구조물을 water bath scanning으로 검사하였다. 난소를 여러 방향에서 scanning하여 낭종 또는 황체의 존재유무를 판정하였으며, 초음파검사 소견상 낭종 또는 황체가 가장 클 때 화면을 정지시켜 초음파 진단장치에 내장된 electronic caliper를 이용하여 낭종의 직경, 낭종내강의 직경, 낭종벽의 두께 및 황체의 크기를 측정하였다. 한편 황체가 공존하는 경우에는 5군데에서 황체조직의 echogenicity에 대한 histogram을 측정하였다.

혈중 progesterone 농도의 측정

혈중 progesterone 농도의 측정은 손 등¹⁵⁾의 기술에 준하여 progesterone kit(Direct progesterone, ICN Biochemical INC, USA)를 이용하여 gamma counter (CRYSTALTM II, PACKARD Co, USA)로 측정하였다.

난소낭종의 분류

육안적 분류 : 채취한 난소는 육안적 소견상 황체의 유무, 낭종의 수 및 낭종벽의 두께 등을 기준으로 Al-Dahash et al⁸⁾의 방법에 따라 다음과 같이 8가지 유형으로 구분하였다.

분류	낭종의 수	낭종벽의 두께	황체의 유무
1Aa	單胞性	얇음	有
1Ab	단포성	두꺼움	유
1Ba	多胞性	얇음	유
1Bb	다포성	두꺼움	유
2Aa	단포성	얇음	無
2Ab	단포성	두꺼움	무
2Ba	다포성	얇음	무
2Bb	다포성	두꺼움	무

초음파검사에 의한 분류 : 낭종내벽의 황체화에 의해 낭종벽의 두께가 3mm 이상인 경우에는 黃體囊腫 그리고 3mm 이하인 경우에는 卵胞囊腫으로 분류하였다.

혈중 progesterone 농도에 의한 분류 : 혈장 progesterone 농도가 1.0ng/ml 이상인 경우에는 황체낭종 그리고 1.0ng/ml 이하인 경우에는 난포낭종으로 분류하였다.

통계처리

황체의 공존 유무에 따른 낭종의 크기, 낭종벽의 두께 및 혈중 progesterone 농도의 차이는 student t-test로 비교하였다. 황체가 공존하는 경우에 황체의 크기와 progesterone 농도 사이 그리고 황체의 histogram과 progesterone 농도 사이, 또한 낭종벽의 두께와 progesterone 농도 사이의 상관관계는 pearson correlation procedure를 이용하여 분석하였다.

Table 1. The frequency of ovarian cysts in Korean indigenous and Holstein cows.

Breed	No of cow	FC(%)	LC(%)	Total
Korean cow	62	44(71%)	18(29%)	62
Holstein cow	3	1(33.3%)	2(66.7)	3
Total	65	45(69.2%)	20(30.8%)	65

결 과

난소낭종의 발생상황

난소낭종의 발생을 : 난소낭종에 이완된 65 두에서 난포낭종과 황체낭종의 발생율은 Table 1에 나타낸 바와 같이 한우에서 난포낭종 71%, 그리고 황체낭종 29% 이었으며 젖소에서는 각각 33.3%와 66.7% 이었다.

낭종의 유형별 발생을 : 낭종의 8가지 유형별 발생율은 Table 2에서 보는 바와 같이 한우에서 2Ba가 32.3%, 2Aa가 25.8%, 2Bb가 14.5% 이었으며 젖소에서는 2Bb가 66.7%, 2Aa가 33.3% 이었다.

Table 2. The frequency of various types of ovarian cysts in Korean indigenous and Holstein cows

Group	Korean cow(%)	Holstein(%)
1Aa	7(11.3%)	
1Ab	1(1.6%)	
1Ba	1(1.6%)	
1Bb	0(0%)	
2Aa	16(25.8%)	1(33.3%)
2Ab	8(12.9%)	
2Ba	20(32.3%)	
2Bb	9(14.5%)	2(66.7%)
Total	62(100%)	3(100%)

Table 3. Number and area of cysts, thickness of cystic wall, and serum progesterone concentration in various types of ovarian cysts in Korean indigenous and Holstein cows

Group	No of Cyst	Cystic area (mm ²)	Thickness of cystic wall(mm)	Progesterone (ng/ml)
1Aa	7	490.7(± 119.3)	1.93(± 0.23)	1.8(± 1.86)
1Ab	1	406.5	4.10	4.50
1Ba	1	258.5	1.44	0.15
1Bb	—	—	—	—
2Aa	17	611.6(± 155.0)	1.92(± 0.45)	0.25(± 0.28)
2Ab	8	547.6(± 185.5)	3.70(± 1.0)	3.71(± 2.35)
2Ba	20	461.8(± 179.9)	1.79(± 0.5)	0.26(± 0.34)
2Bb	11	592.8(± 141.6)	3.93(± 0.65)	3.26(± 2.23)

Table 4. Area and histogram of corpus luteum, and serum progesterone concentrations in ovarian cysts with corpus luteum in Korean indigenous and Holstein cows

Group	No of cow	Corpus luteum		Progesterone (ng/ml)
		Area(mm ²)	Histogram	
1Aa	7	298.38	82	1.8(± 1.86)
1Ab	1	311.05	76	4.5
2Ba	1	194.40	64	0.15
2Bb	—	—	—	—

낭종의 유형별 낭종수, 낭종크기, 낭종내벽의 두께 및 혈중 progesterone 농도

각 낭종별 낭종의 수, 낭종의 크기, 낭종벽의 두께 및 progesterone 농도는 Table 3에서 보는 바와 같이 낭종의 수가 가장 많았던 유형은 2Ba, 2Aa, 2Bb 순이었고, 크기는 2Aa, 2Bb, 2Ab의 순이었다. 낭종벽의 두께는 2Bb가 3.93mm, 2Ab가 3.70mm 그리고 1Aa가 1.93mm이었고 혈중 progesterone의 농도는 2Ab, 2Bb 및 1Aa에서 1.0 ng/ml 이상으로 높게 나타난다.

황체가 공존한 낭종에서 황체의 크기와 histogram

황체의 크기는 1Ab가 311.05mm, 1Aa가 298.38 mm 그리고 1Ba가 194.40mm 이었고 histogram은 1Aa, 1Ab, 2Ba 순이었으며, 이들에 대한 혈중 progesterone 농도는 1Ab, 1Aa, 2Ba순으로 높게 나타났다(Table 4).

황체의 공존 유무에 따른 낭종벽의 두께와 혈중 progesterone 농도와의 상관관계

Table 5에서 보는 바와 같이 황체가 공존한 9두에서 낭종의 크기는 288.23mm 이었지만 황체가 공존하지 않는 56두에서는 542.30mm로 차이가 있었고 낭종벽의 두께도 2.12mm와 2.40 mm로 두 그룹 사이에 유의성 있는 차이가 있었다 ($p < 0.001$). 또한 혈중 progesterone의 농도는 황체가 공존한 경우에는 1.91ng/ml로 황체가

공존하지 않는 경우의 1.20ng/ml 보다 높게 나타났다($p < 0.001$). 한편 낭종벽의 두께와 혈중 progesterone농도와의 상관관계는 황체가 공존한 경우에는 상관관계가 존재하지 않았지만($p < 0.05$) 황체가 공존하지 않는 경우에는 좋은 상관관계를 나타내었다($r^2 = 0.54, p < 0.001$).

난소낭종의 초음파검사 소견

난포낭종과 황체낭종에 대한 대표적인 초음파검사 소견은 Photo 1과 같다. 윗쪽 사진은 난포낭종에 대한 것으로 크기는 25.2×26.1mm 로서 얇은 낭종벽을 볼 수 있다. 아랫쪽 사진은 황체낭종으로서 낭종의 크기는 33.1×32.1mm이었으며 비후된 낭종벽을 볼 수 있다. 즉 낭종벽의 황체화는 3.71mm 이었다.

고 찰

난소낭종은 소에서 발생하는 가장 흔한 번식장애 원인의 하나로 분만후 45~60일에 다 발하고 분만에서 수태까지의 간격을 지연시킴으로써 분만간격을 연장시켜 번식효율을 저하시키는 질환이다. 따라서 최근 이에 대한 많은 연구가 보고되고 있다^{12,22,42~44}.

난소낭종의 발생원인은 확실하게 밝혀져 있지 않지만, 내분비적 요인으로서 첫째, 배란전 luteinizing hormone(LH) surge가 일어나지 않거나 둘째, LH-surge가 estradiol 농도 상승에 따른 양성 feedback 반응이 빠른 경우, 늦은

Table 5. Cystic area, thickness of cystic wall and serum progesterone concentrations in various types of ovarian cysts, and correlation coefficients between thickness of cystic wall and serum progesterone concentrations in Korean indigenous and Holstein cows

Group	No of cyst	Cystic area (mm ²)	Thickness of cystic wall	Progesterone(ng/ml)	r ² (Thickness of cystic wall and progesterone)
Cyst with CL	9	288.23(± 98.81)	2.12(± 0.78)	1.91(± 1.96)	0.58(0.099)
Cyst without CL	56	542.30(± 175.75)	2.40(± 1.80)	1.2(± 1.82)	0.54(0.001)

경우 또는 약화된 경우에 발생한다^{45,46)}. 또한 난포벽에 LH와 follicle stimulating hormone (FSH)에 대한 수용체의 감소로 난소낭종이 발생할 수 있는데, 수용체가 감소한 소는 정상 발정주기의 소와 유사한 LH 분비양상을 나타내지만 그러나 LH에 반응할 수 있는 수용체의 부족으로 인해 배란이 일어나지 않는다고 하였다⁴⁷⁾. 이러한 수용체의 부족은 난포액내에 inhibin의 농도상승을 가져오는데, inhibin은 난포의 과립막세포에서 생성되어 난포의 성장을 조절한다. 이는 곧 난포벽에 LH 수용체 수의 부족을 초래함으로써 배란장애를 유발한다⁴⁸⁾. 또 다른 요인으로는 분만 전후에 난산, 쌍태, 후산정체, 자궁염 및 유열과 같은 stress, 분만후 고영양섭취 그리고 β -carotene 섭취부족 등과 같은 영양결핍은 난소낭종의 발생을 증가시키며^{44,49)}, 유전적 요인도 난소낭종의 발생소인이 된다고 하였다⁴⁹⁾.

Al-Dahash et al⁸⁾ 그리고 강 등⁹⁾은 도축장 재료를 검사하여 난소낭종을 황체의 존재유무, 낭종의 수 및 낭종벽의 두께 등을 기준으로 8 가지 유형으로 분류하였고, Leidl et al¹⁰⁾도 난소낭종의 종류를 형태학적 및 조직학적 성상에 따라 5가지 유형으로 구분하므로써 난소낭종의 다양성에 대하여 지적한 바 있다. 본 연구에서도 이들의 분류법에 따라 난소낭종을 분류하여 보았던 바, Table 2에서 보는 바와 같이 한우에서 2Ba가 32.3%, 2Aa가 25.8%, 2Bb가 14.5% 이었으며 젖소에서는 2Bb가 66.7%, 2Aa가 33.3% 이었다. 이는 Al-Dahash et al⁸⁾ 그리고 강 등⁹⁾이 2Ba가 가장 많았다는 보고와 일치하였다.

한편 초음파 진단장치로 측정된 황체의 크기와 혈중 progesterone 농도 사이의 상관관계는 Kastelic et al⁵⁰⁾이 처녀우에서 발정주기 동안 황체의 크기와 혈중 progesterone 농도 사이의 상관계수는 0.69, 그리고 정상 발정주기를 갖는 경산우에서는 Sprecher et al⁴⁴⁾이 0.68, Son et al¹⁹⁾이 0.70이라고 보고한 바 있다. 또한 cloprostenol 투여후 황체퇴행기와 황체 발육기 동안에는 0.26~0.49라고 보고된 바 있다^{15,51)}. 본 연구에서는 황체가 공존한 경우에서

황체의 크기와 혈중 progesterone 농도와의 상관관계는 0.15를 나타내어 위의 보고자들 보다 낮게 나타났다. 아의 원인으로는 위의 보고자들은 살아있는 개체를 대상으로 한 반면, 본 연구는 도체우를 대상으로 하였으며 또한 위의 보고자들은 정상 發情週期牛를 대상으로 한 반면, 본 연구는 卵巢囊腫牛를 대상으로 하였기 때문인 것으로 생각된다.

Choi et al¹¹⁾은 과립막세포층이 변성을 일으키면 aromatase의 기능이 없어져 낭종액내 progesterone의 농도는 증가하고 estrogen의 농도는 감소한다고 하였고, 강 등⁹⁾도 난소낭종 발생예에서 낭종액중의 progesterone과 estrogen 농도를 측정해 본 결과, 난포벽의 과립막세포의 변성과 황체화의 정도에 따라 여러 가지 단계의 낭종으로 분류됨을 보고하였다. 본 연구에서도 Table 3에서 보는 바와 같이 황체가 공존하지 않은 낭종에서 낭종벽의 변성, 즉 낭종벽이 두꺼워짐에 따라서 혈중 progesterone의 농도도 증가함을 알 수 있었다. 또한 황체의 histogram과 혈중 progesterone 농도와의 관계는 Table 4에서 보는 바와 같이 histogram이 높은 수록 혈중 progesterone 농도도 높게 나타났다. 그리고 황체의 공존유무에 따른 낭종별 혈중 progesterone의 농도변화는 Table 5에서 보는 바와 같이 황체가 공존한 낭종이 황체가 공존하지 않는 낭종보다 유의성 있게 높았으며($p < 0.001$), 낭종벽의 두께와 혈중 progesterone 농도 사이의 상관관계는 황체가 공존한 경우에는 상관관계가 없었지만($p < 0.05$) 황체가 공존하지 않는 경우에는 좋은 상관관계를 나타내었다($r^2 = 0.54, p < 0.001$). 이는 Leidle et al¹⁰⁾과 Choi et al¹¹⁾이 낭종벽 과립막세포의 변성과 황체화의 정도에 따라서 progesterone의 농도가 증가한다는 지적을 뒷받침해주는 결과라고 생각된다.

이상의 결과를 종합하여 볼 때 난소낭종에서 황체가 공존하는 경우에는 혈중 progesterone의 농도가 높게 나타나, 낭종의 크기 및 낭종벽의 비후 유무에 관계없이 치료시 PGF₂α제제가 선택될 수 있다는 것이 확인되었다. 또한 낭종벽이 비후될 수록 혈중 progesterone의 농도가 증가된다는 것을 알 수 있었다. 따라서 초음파검

사는 난소낭종의 감별진단 및 치료약제의 선정하고자 할 때 매우 유용하게 응용될 수 있음이 확인되었다.

결 론

소에서 초음파검사에 의한 난소낭종의 감별진단 및 치료법의 확립에 있어서 특히 황체가 공존하는 경우, 이의 기능과 형태학적인 특징을 확인하기 위하여 屠畜牛 유래 난소낭종을 대상으로 이들의 혈중 progesterone 농도, 초음파검사로 낭종의 크기, 내벽의 두께 및 황체의 histogram 등을 측정하였다.

낭종별 발생율은 난포낭종이 69.2%, 황체낭종이 30.8% 이었다. 난소낭종의 8가지 유형별 발생율은 2Ba가 32.3%, 2Aa가 25.8%, 2Bb가 14.5% 이었다.

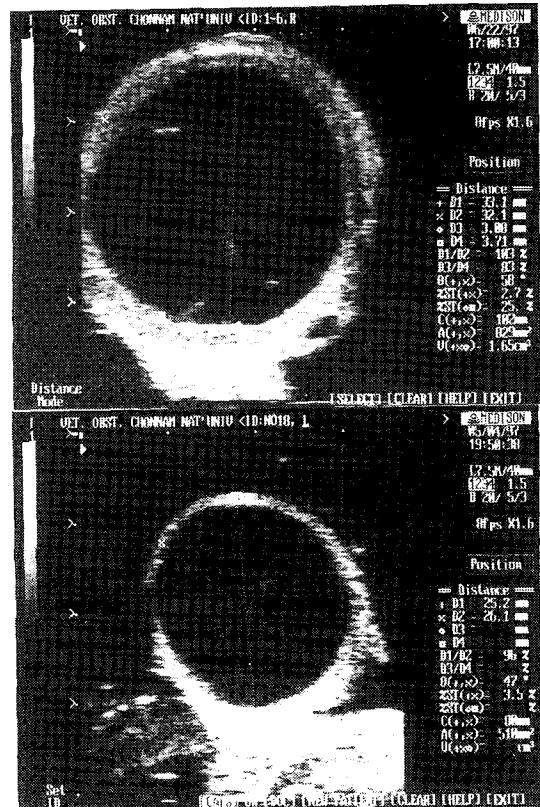
낭종벽의 두께는 2Bb가 3.93mm, 2Ab가 3.70mm 그리고 1Aa가 1.93mm이었고 혈중 progesterone의 농도는 2Ab, 2Bb 및 1Aa에서 1.0 ng/ml 이상으로 높게 나타난다.

황체가 공존한 낭종에서 낭종의 크기는 288.23mm² 이었지만 황체가 공존하지 않는 56두에서는 542.30mm²로 차이가 있었고 낭종벽의 두께도 2.12mm와 2.40mm로 두 그룹 사이에 유의성 있는 차이가 있었다($p < 0.001$). 또한 혈중 progesterone의 농도는 황체가 공존한 경우에는 1.91 ng/ml로 황체가 공존하지 않는 경우의 1.20ng/ml 보다 높게 나타났다($p < 0.001$). 한편 낭종벽의 두께와 혈중 progesterone농도와 상관계수는 황체가 공존한 경우에는 상관계수가 없었지만($p < 0.05$) 황체가 공존하지 않는 경우에는 좋은 상관관계를 나타내었다($r^2 = 0.54$, $p < 0.001$).

이상의 결과를 종합하여 볼 때 난소낭종에서 황체가 공존하는 경우에는 혈중 progesterone의 농도가 높게 나타나, 낭종의 크기 및 낭종벽의 비후 유무에 관계없이 치료시 PGF₂α제제가 선택될 수 있다는 것이 확인되었다. 따라서 초음파검사는 난소낭종의 감별진단 및 치료약제를 선정하고자 할 때 매우 유용하게 응용될 수 있음이 확인되었다.

Legends for photos

Photo 1. Ultrasonogram of ovarian cysts. 7.5 MHz linear transducer. Up : Transversal image of single follicular cyst (25.2×26.1mm). There is the thin layer of cystic wall. Bottom : Transversal image of single luteal cyst (33.1×32.1mm). There is observed the thickened cystic wall and cloudy materials in cystic cavity.



참 고 문 헌

1. Zemjanis R. 1961. Incidence of anestrus in dairy cattle. *JAVMA* 139 : 1203~1206.
2. 강병규, 나진수. 1976. 전남지역 유우에 있어서 번식장애우의 발생상황 및 그 혈액치의 평가에 관한 연구. *대한수의학회지* 16 : 65~69.
3. Van de Wiel DFM, Kalis CHJ. 1979. Combined use of milk progesterone profiles clinical examination and oestrus observation for the study of fertility in the post-partum period of dairy cows. *Br Vet J* 135 : 568~577.
4. 강병규, 최한선, 최상공 등. 1994. Progesterone 농도측정에 의한 유우의 번식효율증에 관한 연구. II. 혈액 및 유즙중 progesterone 농도측정에 의한 난소낭종의 감별진단. *대한수의학회지* 34 : 181~188.
5. Bulman DC, Lamming GE. 1978. Milk progesterone levels in relation to conception, repeat breeding and factors influencing acyclicity in dairy cows. *J Reprod Fert* 54 : 447~458.
6. Roberts SJ. 1971. *Veterinary obstetrics and genital disease*. 2 ed. Ithaca. New York : 421~435.
7. Arthur GH. 1975. *Veterinary reproduction and obstetrics*. 4 ed. Bailliere Tindall. London : 373~409.
8. Al-Dahash SYA, David JSE. 1977. Anatomical features of cystic ovaries in cattle found during an abattoir survey. *Vet Rec* 101 : 320~324.
9. 강병규, 최한선, 정영기. 1987. 한우 및 유우의 난소낭종에 관한 해부조직학적 소견 및 난소호르몬 분석. *대한수의학회지* 27 : 141~151.
10. Leidl W, Stolla R, Hundschell CH, et al. 1979. Zur Ovarialzyste des Rindes. I. Klassifizierung und Diagnose. *Berl Munch Tierrarztl* 92 : 369~376.
11. Choi HS, M stl E, Bamberg E. 1983. Progesterone, 17 α -hydroxyprogesterone, androgens and oestrogens in bovine ovarian cysts. *Anim Reprod Sci* 5 : 175~179.
12. Ribadu AY, Dobson H, Ward WR. 1994a. Ultrasound and progesterone monitoring of ovarian follicular cysts in cows treated with GnRH. *Br Vet J* 150 : 489~497.
13. Nakao T, Harada A, Kimura M et al. 1993. Effect of fenprostalene 14 days after fertirelin treatment of intervals from treatment to conception in cows with follicular cysts diagnosed by milk progesterone test. *J Vet Med Sci* 55 : 207~210.
14. Farin PW, Youngquist RS, Parfet JR et al. 1990. Diagnosis of luteal and follicularovarian cysts in dairy cows by sector scan ultrasonography. *Theriogenology* 34 : 633~641.
15. 손창호, 강병규, 최한선 등. 1995a. 젖소에서 prostaglandin F $_{2\alpha}$ 또는 fenprostalene 투여후 초음파 진단장치로 측정된 황체의 크기와 혈장 progesterone 농도와의 관계. *한국 임상수의학회지* 12 : 174~185.
16. 손창호, 강병규, 최한선. 1995b. 젖소에서 발정주기중 초음파 진단장치로 측정된 황체의 크기와 progesterone농도와의 관계. *대한수의학회지* 35 : 833~841.
17. 손창호, 강병규, 최한선 등. 1996a. 초음파 진단장치를 이용한 축우의 번식효율증진에 관한 연구. II. 무발정 젖소에서 기능성황체를 평가하기 위한 직장검사와 초음파검사의 진단정확성. *대한수의학회지* 36 : 941~948.
18. 손창호. 1996d. 초음파 진단의 기본 원리 및 소 생식기관의 검사. *한국수정란이식학회지* 11 : 167~178.
19. Son CH, Schwarzenberger F, Arbeiter K. 1995. Relationship between ultrasonic corpus luteum area and milk progesterone concentratoin during the estrous cycle in cows. *Reprod Dom Anim* 30 : 97~100.

20. Edmondson AJ, Fissore RA, Passhen RL, et al. 1986. The use of ultrasonography for the study of the bovine reproductive tract. I. Normal and pathological ovarian structure. *Anim Reprod Sci* 12 : 157~165.
21. Perry RC, Corah LR, Kiracofe GH, et al. 1991. Endocrine changes and ultrasonography of ovaries in suckled beef cows during resumption of postpartum estrus cycles. *J Anim Sci* 69 : 2548~2555.
22. Ribadu AY, Ward WR, Dobson H. 1994b. Comparative evaluation of ovarian structures in cattle by palpation per rectum, ultrasonography and plasma progesterone concentration. *Vet Rec* 135 : 452~457.
23. White IR, Russell AJF, Wright IA, et al. 1985. Real-time ultrasonic scanning in the diagnosis of pregnancy and the estimation of gestational age in cattle. *Vet Rec* 117 : 5~8.
24. Hansen C, Delsaux B. 1987. Use of transrectal B-mode ultrasound imaging in bovine pregnancy diagnosis. *Vet Rec* 121 : 200~202.
25. Kastelic JP, Curran S, Pierson, et al. 1988. Ultrasonic evaluation of the bovine conceptus. *Theriogenology* 29 : 39~54.
26. Pieterse MC, Szenci O, Willemse AH, et al. 1990. Early pregnancy diagnosis in cattle by means of linear-array real-time ultrasound scanning of the uterus and a qualitative and quantitative milk progesterone test. *Theriogenology* 33 : 697~707.
27. Badtram GA, Gaines JD, Thomas CB, et al. 1991. Factor influencing the accuracy of early pregnancy detection in cattle by real-time ultrasound scanning of the uterus. *Theriogenology* 35 : 1153~1167.
28. Kähn W. 1989. Sonographic fetometry in the bovine. *Theriogenology* 31 : 1105~1121.
29. Curran S, Kastelic JP, Ginther OJ. 1989. Determining sex of the bovine fetus by ultrasonic assesment of the relative location of the genital tubercle. *Anim Reprod Sci* 19 : 217~227.
30. Curran S, Ginther OJ. 1991. Ultrasonic determination of fetal gender in horse and cattle under farm conditions. *Theriogenology* 36 : 809~814.
31. Pawshe CH, Appa Rao KBC, Totey SM. 1994. Ultrasonographic imaging to monitor early pregnancy and embryonic development in the buffalo. *Theriogenology* 41 : 697~709.
32. 강병규, 손창호, 신창록 등. 진도개에서 임신일령에 따른 임신구조물의 초음파상. I. 태아 및 태아외구조물의 최초 관찰시기. *대한수의학회지* 36 : 235~245.
33. 손창호, 신창록, 강병규 등. 1996b. 진도개에서 임신일령에 따른 임신구조물의 초음파상. II. 태아 및 태아외구조물의 측정에 의한 임신일령의 추정. *대한수의학회지* 36 : 247~254.
34. Fissore RA, Edmondson AJ, Pashen RL, et al. 1986. The use of ultrasonography for the bovine reproductive tract. II. Non-pregnant, pregnant and pathological conditions of the uterus. *Anim Reprod Sci* 12 : 167~177.
35. 손창호, 신창록, 오기석 등. 1996c. 개에서 초음파 진단장치를 이용한 생식기 및 허부 비뇨기질환의 진단. *한국임상수의학회지* 13 : 9~19.
36. Okano A, Tomizuka T. 1987. Ultrasonic observation of postpartum uterine involution in the cow. *Theriogenology* 27 : 369~376.
37. Quick SM, Hickey GJ, Fortune JE. 1986. Growth and regression of ovarian follicles during the follicular phase of the oestrus cycle in heifers undergoing spontaneous and PGF₂ α -induced luteolysis. *J Reprod Fert* 77 : 211~219.

38. Pierson RA, Ginther OJ. 1987. Reliability of diagnostic ultrasonography for identification and measurement of follicles and detecting the corpus luteum in heifers. *Theriogenology* 28 : 929~936.
39. Izaike Y, Suzuki O, Shimada K, et al. 1991. Observation by ultrasonography of embryonic loss following the transfer of two or three embryos in beef cows. *Theriogenology* 36 : 939~947.
40. Huhtinen M, Rainio V, Aalto J, et al. 1992. Increased ovarian responses in the absence of a dominant follicle in superovulated cows. *Theriogenology* 37 : 457~463.
41. Sprecher DJ, Nebel RJ, Whitman SS. 1989. The predictive value, sensitivity and specificity of palpation per rectum and transrectal ultrasonography for the determination of corpora lutea status. *Theriogenology* 31 : 1165~1172.
42. Day N. 1991. The diagnosis, differentiation, and pathogenesis of cystic ovarian diseases. *Vet Med* 86 : 753~760.
43. Jeffcoate IA, Ayliffe TR. 1995. An ultrasonographic study of bovine cystic ovarian disease and its treatment. *Vet Rec* 132 : 406~410.
44. Lopez-Diaz MC, Bosu TK. 1987. A review and update of cystic ovarian diseases in dairy cattle : A review. *Br Vet J* 143 : 226~237.
45. Dobson H, Alam MGS. 1987. Preliminary investigations into the endocrine systems of subfertile cattle. *J Endocrinol* 113 : 167~171.
46. Nanda AS, Ward WR, Dobson H. 1991. Lack of LH response to oestradiol treatment in cows with cystic ovarian disease and effect of progesterone treatment or manual rupture. *Res Vet Sci* 51 : 180~184.
47. Brown JL, Schoenemann HM, Reeves JJ. 1986. Effect of FSH treatment on LH and FSH receptors in chronic cystic-ovarian diseased dairy cows. *J Anim Sci* 63 : 1063~1071.
48. Roberge S, Brown JL, Reeves JJ. 1993. Elevated inhibin concentration in the follicular fluid of dairy cows with chronic cystic ovarian disease. *Theriogenology* 40 : 809~818.
49. Roberts SJ. 1986. *Cystic ovaries or nymphomania*. In : *Veterinary obstetrics and genital diseases*(Theriogenology). 3 ed. New York : 478~494.
50. Kastelic JP, Bergfelt DR, Ginther OJ. 1990. Relationship between ultrasonic assessment of the Corpus luteum and plasma progesterone concentration in heifers. *Theriogenology* 33 : 1269~1278.
51. Assey RJ, Purwantara B, Greve T, et al. 1993. Corpus luteum size and plasma progesterone levels in cattle after cloprostenol-induced luteolysis. *Theriogenology* 39 : 1321~1330.