

흰쥐에서 Iodine-131-Iododeoxyadenosine의 생체분포 및 유방암 영상화에 관한 연구

원광의대병원 핵의학과 및 진단방사선과, Texas의대 핵의학과¹, 전남의대 미생물학교실²

김선구 · 김창근 · 이강모 · 김혜원 · 민병철 · 최시성 · 이종덕
David J Yang¹ · E Edmund Kim¹ · 이현철² · 원종진

= Abstract =

Biodistribution and Scintigraphy of Iodine-131-Iododeoxyadenosine in Rats Bearing Breast Cancer

Seon-Gu Kim, M.D., Chang-Guhn Kim, M.D., Kang-Mo Lee, M.D.
Hye-Won Kim, M.D., Byung-Cheol Min, M.D., See-Sung Choi, M.D.
Jong-Deuk Lee, M.D., David J Yang, Ph.D.¹, E Edmund Kim, M.D.¹
Hyun Chul Lee, M.D.² and Jong-Jin Won, M.D.

*Department of Nuclear Medicine, Diagnostic Radiology, Wonkwang University Hospital, Iksan, Korea; Department of Nuclear Medicine, University of Texas, Houston, Tx., USA¹;
Department of microbiology, Chonnam University College of Medicine², Kwangju, Korea*

Purpose: I-131 labeled (2'-deoxy-2'-iodo-β-D-arabinofuranosyl) adenine (IAD) may be involved in DNA synthesis during active proliferation of tumor cells. We conducted this study to find out the biodistribution of IAD and it's feasibility for scintigraphic tumor imaging. **Materials and Methods:** Tosyl acetyl-adenosine was dissolved in acetonitrile, and I-131-Nal was added and heated to synthesize IAD. Female Fisher 344 rats inoculated with breast tumor cells were injected with 0.27 MBq of IAD. Rats were sacrificed at 0.5, 1, 2, 4, 24h and the % of injected dose per gram of tissue (%ID/g) was determined. For scintigraphy, rats bearing breast cancer were administered with 1.11 MBq of IAD and imaging was performed after 2 and 24h. Then, rat body was fixed and microtomed slice was placed on radiographic film for autoradiography. **Results:** %ID/g of tumor was 0.74 (0.5h), 0.73 (1h), 0.55 (2h), 0.38 (4h), and 0.05 (24h), respectively. At 1h after injection, %ID/g of tumor was higher than that of heart (0.34), liver (0.42), spleen (0.47), kidney (0.69), muscle (0.14), bone (0.33) and intestine (0.51). However, %ID/g of tumor was lower than blood (1.06), lung (0.77), and thyroid (177.71). At 4h, %ID/g of tumor in comparison with other tissue did not change. Tumor contrast expressed by tumor to blood ratio was 0.69 and tumor to muscle ratio was 5.11 at 1h. However, these ratios did not improve through 24h. On autoradiogram and scintigraphy at 2 and 24 hour, the tumor was well visualized. **Conclusion:** This results suggest that IAD may have a potential for tumor scintigraphy. However, further work is needed to improve localization in tumor tissue. (Korean J Nucl Med 1998;32:374-81)

Key Words: Iododeoxyadenosine, Biodistribution, Autoradiography, Tumor scintigraphy, Breast cancer

Corresponding Author: Chang-Guhn Kim, M.D., Department of Nuclear Medicine, Wonkwang University Hospital, 344-2 Sinyong-Dong Iksan, KOREA 570-711

Tel: (0653) 850-1512, Fax: (0653) 51-4749, E-mail: leokim@wonnms.wonkwang.ac.kr

※ 이 연구는 1997년도 원광대학교 연구비 지원으로 이루어짐.

서 론

종양세포증식을 비관혈적으로 영상화하여 평가할 수 있다면 종양의 성장과 악성도를 추정하는데 도움이 될 수 있고 치료 후 반응을 조기에 평가할 수 있다¹⁻³.

종양은 성장하면서 육안적, 형태학적 변화를 초래하기 이전에 분자 또는 세포 수준의 생화학적 및 대사과정의 변화가 선행되기 때문에 이러한 과정에 관여하는 요소를 평가하는 것이 더 특이적이고 바람직하다고 할 수 있다^{4,5}.

종양의 증식능력이나 치료 후 생존종양을 평가하기 위해 포도당 대사 기질인 F-18-FDG, 아미노산인 C-11-methionine, C-11-tyrosine 또는 핵산대사 기질인 C-11-thymidine, I-131-deoxyuridine 등을 이용한 연구가 보고되고 있다⁶⁻⁹. 항암제 개발과정에서 피리미딘(pyrimidine) 계열과 퓨린(purine) 계열의 뉴클레오사이드(nucleosides) 방사성화합물이 많이 개발되었고 국내에서도 몇 개의 보고가 있으나 퓨린 계열인 I-131-iododeoxyadenosine [(2'-deoxy-2'-iodo-β-D-arabinofuranosyl)adenine, IAD]을 이용한 생체분포 및 종양의 영상화에 관한 연구보고는 거의 없다¹⁰⁻¹⁶.

IAD는 핵산의 구성성분인 deoxyadenosine의 유사체로서 종양이 증식할 때 종양세포의 핵산(DNA)에 결합된다면, IAD의 종양섭취를 관찰함으로써 종

양세포의 증식을 특이적으로 평가할 수 있을 것으로 기대된다.

이에 저자는 IAD를 방사합성하여, 암컷 Fischer 쥐를 대상으로 생체내 분포를 관찰하고 자가방사영상과 신티그라피를 시행하여 종양섭취를 관찰함으로써 영상화의 가능성을 알아보고자 하였다.

대상 및 방법

1. 방사성 의약품 합성(Radiosynthesis of (2'-deoxy-2'-iodo-β-D-arabinofuranosyl) adenine (IAD))

Tosyl acetyladenosine (Ts-ACAD, DJ Yang, U.T. MD Anderson cancer center 제공) 5 mg을 0.2 ml acetonitrile (ACN)에 녹인 후 20 μl I-131-NaI를 첨가하여 90℃에서 15분 동안 가열하였다. 가열된 화합물을 실온에서 서서히 식힌 후 silica Sep-Pak column에 통과시키고 2.5 ml ACN으로 용출한 후 질소가스를 이용해 용매를 증발시켰다. 0.1 ml ethanol과 1.9 ml 증류수를 첨가하여 0.22 μm filter로 여과시켰다. 방사합성 개요 및 화학구조는 Fig. 1과 같다.

2. 생체분포 및 자가방사영상(Biodistribution & Autoradiography)

체중 200-250 g의 쥐(Female Fisher 344 rat) 17

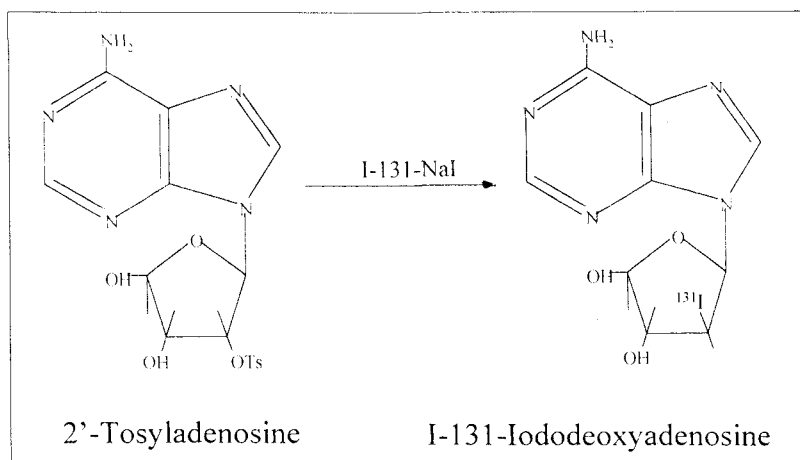


Fig. 1. Radiosynthesis of I-131-Iododeoxyadenosine (IAD).

마리에 breast tumor cell (13762 NF, 1.0×10^6 cells/rat)를 피하에 배양한 후 15마리는 생체분포에, 2마리는 자가방사영상 및 신티그라피에 사용하였다.

배양 3주 후에 IAD를 꼬리정맥을 통해 0.37 MBq (10 μ Ci)를 주입하고 30분, 1시간, 2시간, 4시간, 24시간 후에 각각 3마리씩 희생시켜 주요 장기를 적출하여 감마선 계측기로 방사능을 측정 한 후 %ID/g (percent of injected dose per gram of tissue weight)를 구하였다(%ID/g=장기의 cpm/총주입량/장기의 중량).

자가방사영상은 IAD 1.11 MBq (30 μ Ci)를 꼬리 정맥에 주입하고 2시간, 24시간 후에 각각 쥐를 희생시켜서 4% carboxymethyl cellulose로 블록을 만든 뒤 드라이아이스로 얼려서(2-4시간) 동결절편기 (King Cryomicrotome[®], SK industry Co., Korea)을 사용하여 100 μ m 두께의 관상면 절편을 얻어서 동결 건조시킨 후 엑스선 필름(X-Omart AR, Kodak)에 24시간 노출시켰다.

3. 신티그라피

IAD 1.11 MBq (30 μ Ci)를 꼬리 정맥에 주입하고 2시간과 24시간 후에 감마카메라(VERTEX EPIC[®], ADAC, U.S.A)와 평행다공 중에너지준기를 이용하여 영상을 얻어서 IAD가 종양에 잘 섭취되는지 관찰하였다.

결 과

방사성의약품 합성 후 최종 산물의 수득율은 60% 이었고 Radio-TLC상 방사화학순도는 90% 이상이었다. 생체 분포는(%ID/g) Table 1과 같다. 종양의 섭취(%ID/g)는 주사 후 0.5, 1, 2, 4 및 24시간에 각각 0.74, 0.73, 0.55, 0.38, 0.05이었다. 주사 후 1시간에 종양의 섭취는 심장(0.34), 간(0.33), 비장(0.47), 신장(0.69), 근육(0.14), 뼈(0.33), 소장(0.51) 보다 높았으나, 혈액(1.06), 폐(0.77), 갑상선(177.71) 보다는 낮았다. 주사 후 4시간까지 종양의 섭취는 큰 변화가 없었다. 갑상선 섭취는 주사 후 0.5, 1, 2, 4 및 24시간에 각각 91.0, 177.7, 263.7, 447.6, 475.9로 매우 높았고 시간이 지남에 따라 증가하였

Table 1. Biodistribution of I-131-Iododeoxyadenosine (IAD) in Rats (%ID/g).

	30 min	1 hr	2 hr	4 hr	24 hr
Blood	1.089 (1.0612-1.1170)	1.058 (1.0232-1.1080)	0.853 (0.7956-0.9196)	0.573 (0.4506-0.6858)	0.080 (0.0684-0.1011)
Lung	0.679 (0.6396-0.7171)	0.765 (0.7216-0.8279)	0.534 (0.5157-0.5455)	0.402 (0.2996-0.4886)	0.057 (0.0481-0.0710)
Heart	0.339 (0.3320-0.3457)	0.305 (0.2873-0.3355)	0.236 (0.2297-0.2401)	0.172 (0.1344-0.1984)	0.028 (0.0227-0.0353)
Liver	0.595 (0.5873-0.6034)	0.415 (0.3443-0.4641)	0.438 (0.3978-0.4625)	0.348 (0.2971-0.3828)	0.150 (0.1372-0.1656)
Spleen	0.494 (0.4838-0.5033)	0.472 (0.4409-0.4883)	0.378 (0.3581-0.3958)	0.279 (0.2338-0.3154)	0.064 (0.0535-0.0803)
Kidney	0.783 (0.7639-0.7998)	0.694 (0.6645-0.7367)	0.520 (0.5032-0.5291)	0.382 (0.3057-0.4433)	0.089 (0.0803-0.0970)
Muscle	0.160 (0.1526-0.1680)	0.144 (0.1273-0.1544)	0.111 (0.1062-0.1135)	0.078 (0.0572-0.0967)	0.011 (0.0091-0.0139)
Bone	0.333 (0.3259-0.3382)	0.331 (0.2963-0.3669)	0.278 (0.2247-0.3678)	0.173 (0.1304-0.1991)	0.023 (0.0124-0.0351)
Intestine	0.606 (0.5410-0.6673)	0.511 (0.4530-0.6227)	0.489 (0.3421-0.6718)	0.617 (0.2743-0.8919)	0.045 (0.0306-0.0555)
Thyroid	91.002 (86.029-96.476)	177.706 (93.479-257.64)	263.679 (239.79-293.07)	447.550 (303.36-666.27)	475.896 (610.50-817.18)
Tumor	0.739 (0.7013-0.7752)	0.732 (0.6798-0.7604)	0.547 (0.5347-0.5696)	0.382 (0.3038-0.4080)	0.047 (0.0309-0.0713)
Brain	0.068 (0.0667-0.0695)	0.065 (0.0467-0.0737)	0.055 (0.0495-0.0585)	0.036 (0.0299-0.0467)	0.012 (0.0098-0.0150)
Urine	13.384 (11.486-15.121)	17.420 (11.285-22.576)	26.825 (16.954-40.349)	14.659 (0.0037-22.396)	0.761 (0.4355-1.2611)

Mean \pm S.D., n=3.

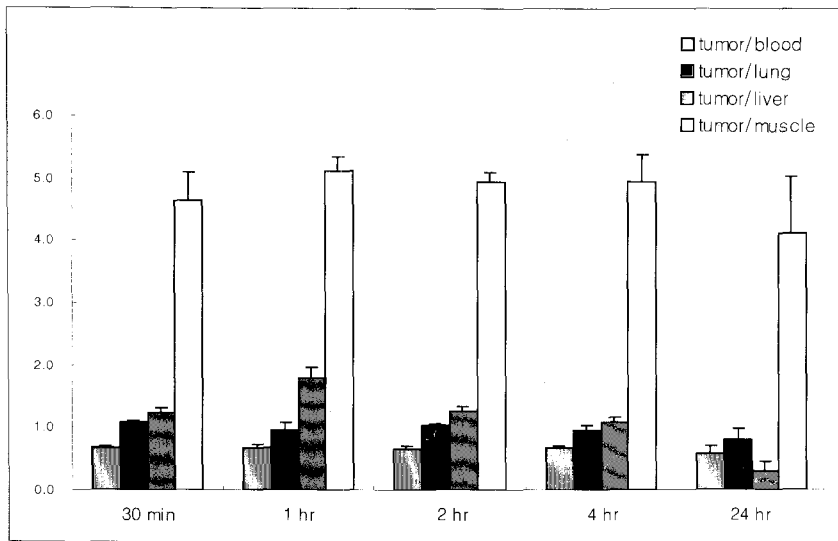


Fig. 2. Tumor to tissue ratios of I-131-iododeoxyadenosine (IAD) in rats. Tumor to tissue ratios did not improve through 24 hours.

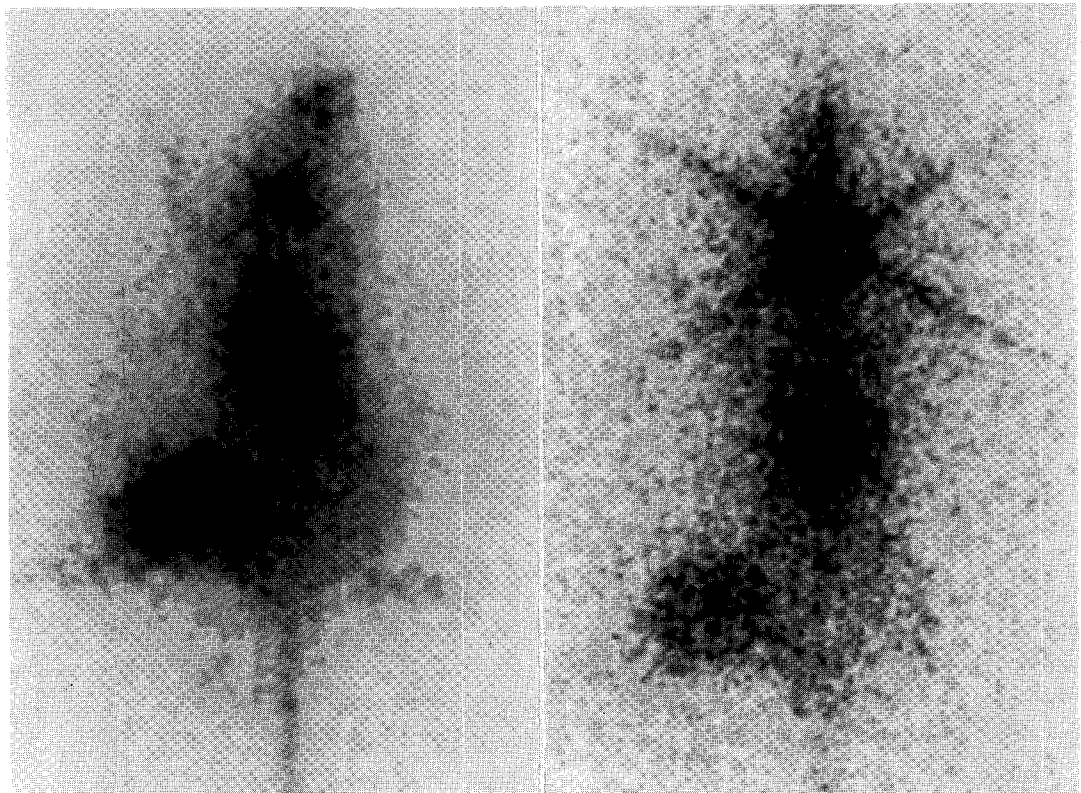


Fig. 3. Planar scintigraphy of breast tumor bearing rat after administering I-131-Iododeoxyadenosine (1.11 MBq, iv.) at 2-hour(left) and 24-hour(right) postinjection. Homogenous and round radioactivity of tumor (about 3 cm in diameter) is noted in the right thigh.

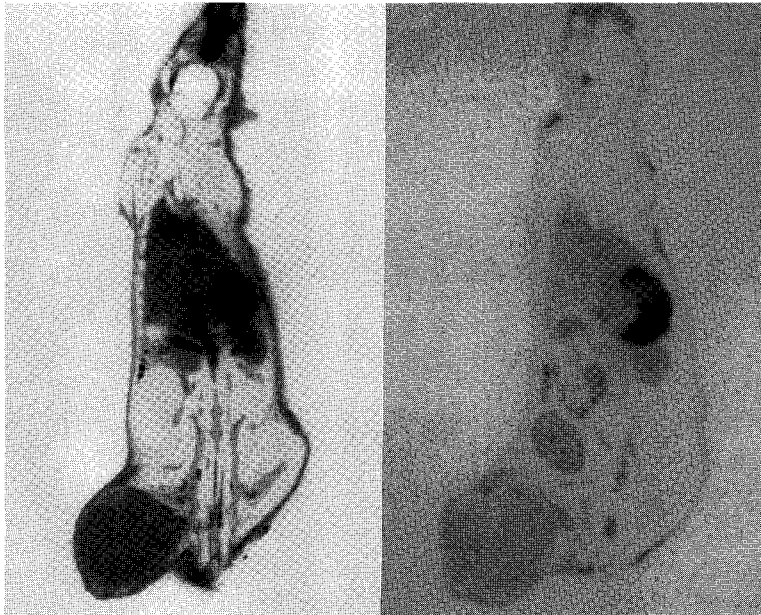


Fig. 4. Autoradiogram (100 μ m thick tissue) of breast tumor bearing rat after administering I-131-Iododeoxyadenosine (1.11 MBq, iv.) at 2-hour(left) and 24-hour(right) postinjection. Tumor is located in the right thigh and homogeneous, round tumor uptake is well visualized.

다.

종양/근육 섭취비는 주사 후 0.5, 1, 2, 4 및 24시간에 각각 4.65, 5.11, 4.91, 4.94 4.10이었고 종양/혈액 섭취비는 주사 후 0.5, 1, 2, 4 및 24시간에 각각 0.68, 0.69, 0.64, 0.67, 0.57로서 섭취비는 시간이 지나도 개선되지는 않았다(Fig. 2).

주사 후 2, 24시간에 시행한 신틸그라피 및 자가 방사영상에서 우측대퇴부에 접종된 약 3 cm 크기의 종양에 IAD가 균일하게 섭취되어 종양이 비교적 잘 관찰되었다(Fig. 3, 4).

고 찰

최근 CT, MRI, 초음파 등 단면영상진단기의 발달로 1 cm 미만의 종양을 진단할 수 있게 되었으나 종양의 악성도 여부 또는 생존종양과 치료 후 괴사를 감별하기 위해서 주로 혈관성을 관찰하는데 의존하고 있는데 이러한 방법은 비특이적이어서 그 한계가 있다¹⁷⁾.

종양세포의 증식을 평가하기 위해서 양전자방출 단층촬영기(PET)를 이용하여 포도당 대사를 영상화하는 방법이 이용되고 있고 DNA 합성에 이용되는 thymidine을 이용하거나 아미노산을 이용하는 방법이 이용되고 있으나, 고가의 PET 스캐너를 사용해야 하는 단점이 있다. 저자는 감마카메라로 영상이 가능한 I-131로 표지된 deoxyadenosine 유도체를 합성하여 종양을 영상화하고자 시도하였다.

할로겐으로 표지된 퓨린계열의 방사화합물은 항암, 항바이러스 약물을 개발하는 과정에서 합성이 보고되기 시작했는데 그 대표적인 항암제가 Fludarabine (9- β -D-arabinofuranosyl-2-fluoroadenine, Fara-A)이다¹⁸⁾. Fludarabine은 아데닌(adenine) 고리의 C2 위치에 F-18이 표지된 화합물이고 IAD는 오탄당의 C2' 위치에 I-131이 표지된 것이다. Wright 등¹⁰⁾ 및 Chu 등¹¹⁾은 FAD [(2'-deoxy-2'-fluoroarabinofuranosyl) adenine]을 합성하고 DNA에 결합하여 항암효과가 있음을 보고하였다. 이 화합물은 오탄당의 C2' 위치(adenine 고리의 C2 위치가 아닌)

에 F-18이 표지된 것이다. 또한 DNA에 결합하여 항암효과가 있는 ara-A (9-β-D-arabinofuranosyladenine)의 오탄당 C2' 위치의 OH기가 I-131로 대체된 것이 본 연구에 이용된 IAD의 화학 구조이다¹⁹⁾. 본 연구에 사용된 IAD[(2'-deoxy-2'-iodo-arabinofuranosyl) adenine]은 오탄당의 C2' 위치에 F-18 대신 I-131로 표지된 점이 다르다. 따라서 IAD와 FAD의 화학구조가 매우 유사하여 DNA에 결합할 수 있다고 추정된다. 또한 deoxyadenosine이 핵산에 이중인산결합을 형성하기 위해서는 오탄당의 C3', C5' 위치가 인산화를 위해 보존되어야 하는데 IAD는 C2' 위치에 존재하므로 인산화된 후 DNA에 결합할 것으로 예상되나 in vitro 실험으로 확인하지 못했기 때문에 IAD를 이용한 종양영상이 종양 세포 증식을 반영할 수 있다고 단정할 수 없는 점이 이 논문의 제한점이다. 추후 이에 대한 연구가 더 필요할 것으로 생각된다.

본 연구에서 종양/근육 섭취비가 4시간까지의 평균이 4.9이어서 표재성 종양의 관찰이 가능하다고 생각된다¹²⁾. 그러나 복강내 장기나 흉강내 장기 종양은 종양/간, 종양/폐, 종양/소장의 섭취비가 낮아서 관찰이 어려울 것으로 생각된다.

Kim 등²⁰⁾은 FAD[(2'-deoxy-2'-fluoroarabinofuranosyl) adenine]을 이용한 연구에서 종양/근육 섭취비가 2시간 및 4시간에 각각 5.2, 14.3으로 매우 높았다. 본 연구에서는 종양/근육 섭취비가 4시간 동안 4.65-5.11로서 Kim 등의 결과보다는 다소 낮았다.

본 연구에서 문제점은 생체내 탈요오드화(deiodination)가 일어나서 갑상선 섭취가 시간이 지날수록 현저히 증가하였고 종양/혈액비가 0.57-0.69로 매우 낮게 유지되었다는 점이다. 이는 갑상선, 뇨 및 혈중 농도 변화로 미루어 볼 때 탈요오드화가 지속적으로 일어나서 혈중에 유리 요오드가 존재하기 때문으로 생각된다. 요오드화칼륨을 미리 투여하여 갑상선 섭취를 막고 혈중단백과 요오드의 결합을 포화시켜서 IAD로부터 유리된 요오드의 혈중농도를 감소시킬 필요가 있고 종양섭취가 단순한 혈류방사능을 반영한 것은 아닌지 확인하는 연구가 더 필요할 것으로 생각된다.

뇨와 신장에 많은 방사능이 나타나는 것은 IAD의 대사산물이 신장을 통해 배설됨을 시사하고 위, 소장 섭취가 많은 것은 IAD로부터 유리된 유티오드가 분비되었기 때문으로 생각된다^{21,22)}.

2시간 및 24시간에 얻은 신티그라프와 자가방사영상에서 우측 대퇴부에 접종된 약 3 cm 크기의 종양에 IAD가 균일하게 섭취되어 종양을 잘 관찰할 수 있었다.

요 약

목적: 종양을 영상화하기 위해서 I-131-Iododeoxyadenosine (IAD)을 방사합성하여 유방세포가 접종된 쥐를 대상으로 생체분포를 확인하고 신티그라프, 자가방사영상을 시행하여 종양에 잘 섭취되는지를 관찰하였다. **대상 및 방법:** Tosyl acetyladenosine을 acetonitrile에 녹인 후 I-131-NaI를 첨가하고 가열하여 IAD를 합성하였다. Female Fisher 344 rat에 유방세포를 피하에 접종하고 3주 후 IAD 0.37 MBq를 주입하고 0.5, 1, 2, 4 및 24시간 후에 각각 3마리씩 희생시켜 주요 장기를 적출하여 %ID/g를 구하였다. 2마리 쥐에 IAD 1.11 MBq를 주입하고 각각 2, 24시간에 신티그라프를 시행한 후 희생시켜 carboxymethylcellulose로 블록을 만들어 동결절편기로 100 μm 절편을 얻어 2, 24시간에 각각 자가방사영상을 얻었다. **결과:** 종양의 섭취(%ID/g)는 주사 후 0.5, 1, 2, 4 및 24시간에 각각 0.74, 0.73, 0.55, 0.38, 0.05이었다. 주사 후 1시간에 종양의 섭취는 심장(0.34), 간(0.33), 비장(0.47), 신장(0.69), 근육(0.14), 뼈(0.33), 소장(0.51)보다 높았으나, 혈액(1.06), 폐(0.77), 갑상선(177.71)보다는 낮았다. 주사 후 4시간까지 종양의 섭취는 큰 변화가 없었다. 종양/근육 섭취비는 주사 후 0.5, 1, 2, 4 및 24시간에 각각 4.65, 5.11, 4.91, 4.94 4.10이었고 종양/혈액 섭취비는 주사 후 0.5, 1, 2, 4 및 24시간에 각각 0.68, 0.69, 0.64, 0.67, 0.57로서 섭취비는 시간이 지나도 개선되지는 않았다. 주사 후 2, 24시간에 시행한 신티그라프 및 자가방사영상에서 종양을 잘 관찰할 수 있었다. **결론:** 이 결과는 IAD를 사용하여 종양을 영상화할 수 있음을 시사하나 종양에의 집적(국

소화)을 개선하는 방법이 모색되어야 하겠고 IAD를 이용한 종양영상의 종양세포의 증식을 반영하는지 확인하는 연구가 더 필요할 것으로 사료된다.

감사의 글

Radio-TLC를 여러 차례 시행해 주신 서울대학교 핵의학과 정재민 교수와 김영주 연구원에게 진심으로 감사드리며, IAD의 방사합성에 협조와 조언을 해주신 원광대학교 화학과 이영행 교수에게도 진심으로 감사드립니다.

참고 문헌

- 1) Strauss LG, Conti PS. The applications of PET in clinical oncology. *J Nucl Med* 1991;32:623-48.
- 2) Kubota K, Ishiwata K, Kubota R, Yamada S, Tada M, Sato T, et al. Tracer feasibility for monitoring tumor radiotherapy: A quadruple tracer study with fluorine-18-fluorodeoxyglucose or fluorine-18-fluorodeoxyuridine, L-[methyl-¹⁴C] methionine, [6-³H] thymidine, and gallium-67. *J Nucl Med* 1991;32:2118-23.
- 3) Kim EE, Chung SK, Haynie TP, Kim CG, Cho BJ, Podoloff DA, et al. Differentiation of residual or recurrent tumors from posttreatment changes with F-18-FDG PET. *RadioGraphics* 1992;12: 269-79.
- 4) Ogawa T, Uemura K, Shrishido F. Changes of cerebral blood flow, oxygen and glucose metabolism following radiochemotherapy of gliomas: A PET study. *J Comput Assist Tomogr* 1998;12: 290-7.
- 5) Sato K, Kaneyama M, Ishiwata K, Katakura R, Yoshimoto T. Metabolic changes of glioma following chemotherapy: an experimental study using four PET tracers. *J Neurooncol* 1992;14: 81-9.
- 6) Okada J, Yoshikawa K, Itami M, Imaseki K, Uno K, Itami J, et al. Positron emission tomography using fluorine-18-fluorodeoxyglucose in malignant lymphoma: A comparison with proliferative activity. *J Nucl Med* 1992;33:325-9.
- 7) Haberkorn U, Strauss LG, Reisser Ch, Haag D, Dimitrakopoulou A, Ziegler A, et al. Glucose

uptake perfusion and cell proliferation in head and neck tumors: Relation of positron emission tomography to flow cytometry. *J Nucl Med* 1991;32:1548-55.

- 8) Shields AF, Lim K, Grierson J, Link J, Krohn KA. Utilization of labeled thymidine in DNA synthesis: Studies for PET. *J Nucl Med* 1990; 31:337-42.
- 9) Tjuvajev JG, Macapinlac HA, Daghighian F, Scott AM, Ginos JZ, Finn RD, et al. Imaging of brain tumor proliferative activity with Iodine-131-Iododeoxyuridine. *J Nucl Med* 1994;35:1407-17.
- 10) Wright JA, Taylor NF, Fox JJ. Nucleosides. LX.1a fluorocarbohydrates. XXII.1b synthesis of 2-deoxy-2-fluoro-D-arabinose and 9-(2-deoxy-2-fluoro- α -and- β -D-arabinofuranosyl) adenines. *J Org Chem* 1969;34:2632-36.
- 11) Chu CK, Adamic JM, Huang JT, Chou TC, Burchenal JH, Fox JJ, et al. Nucleosides. CXXXV. synthesis of some 9-(2-deoxy-2-fluoro- β -D-arabinofuranosyl)-9H-purines and their biological activities. *Chem Pharm Bull* 1989;37:336-9.
- 12) Pankiewicz KW, Krzeminski J, Ciszewski LA, Ren WY, Watanabe KA. A Synthesis of 9-(2-deoxy-2-fluoro- β -D-arabinofuranosyl) adenine and hypoxanthine. A effect of C3'-endo to C2'-endo conformational shift on the reaction course of 2'-hydroxyl group with DAST. *J Org Chem* 1992;57:553-9.
- 13) Abe Y, Fukuda H, Ishiwata K, Yoshioka S, Yamada K, Satoshi E, et al. Studies on ¹⁸F-labeled pyrimidines. Tumor uptakes of ¹⁸F-5-fluorouracil, ¹⁸F-5-fluorouridine and ¹⁸F-5-fluoro-deoxyuridine in animals. *Eur J Nucl Med* 1983; 8:258-61.
- 14) Min KY, Kim CG, Kim HJ, Lim HG, Rho JY, Juhng SK, et al. Imaging of tumor proliferation using Iodine-131-iodomethyluridine. *Korean J Nucl Med* 1996;30:344-50.
- 15) Lim SM, Chunh WS. Is 5-iodo-2-deoxyuridine 5-monophosphate (IdUMP) better than 5-iodo-2-deoxy uridine (IUdR) for delayed imaging of tumor proliferation?. *Korean J Nucl Med* 1995;29: 212(abstract).
- 16) 양승대, 최창운, 임상무, 우광선, 정위섭, 전권수 등. [123I]Iodo-O-methyl-L- α -methytyrosine (OMIMT) 합성 및 myeloma이식 백서체내 분포조사. *대한핵의 학회지* 1996;30:292(초록)

- 17) Passe TJ, Bluemke DA, Siegelman SS. Tumor angiogenesis: Tutorial on implications for imaging. *Radiology* 1997;203:593-600.
 - 18) Plunkett W, Gandhi V, Huang P, Robertson LE, Yang LY, Gregoire V, et al. Fludarabine: Pharmacokinetics, mechanisms of action, and rationales for combination therapies. *Semin Oncol* 1993;20:2-12.
 - 19) Plunkett W, Saunders PP. Metabolism and action of purine nucleoside analogs. *Pharmacol Ther* 1991;49:239-68.
 - 20) Kim CG, Yang DJ, Kim EE, Cherif A, Kuang LR, Li C, et al. Assessment of tumor cell proliferation using [¹⁸F]fluorodeoxyadenosine and [¹⁸F]fluoroethyluracil. *J Pharm Sci* 1996;85:339-44.
 - 21) O'Donoghue JA. Strategies for selective targeting of Auger electron emitters to tumor cells. *J Nucl Med* 1996;37(suppl):3S-6S.
 - 22) Mariani G, Sacco SD, Volterrani D, Luca LD, Buralli S, Stefano RD, et al. Tumor targeting by intra-arterial infusion of 5-[¹²³I]iodo-2'-deoxyuridine in patients with liver metastases from colorectal cancer. *J Nucl Med* 1996;37(suppl):22S-25S.
-