

구강내 장치를 이용한 수면 무호흡 환자의 치료 증례

A Case Report on Treatment of Obstructive Sleep Apnea Patient Using Intraoral Removable Appliance

강국진*†, 오강섭**, 이시형**

Kook-Jin Kang, D.D.S.*, Kang-Seob Oh, M.D.**, Si-Hyung Lee, M.D.**

Abstract

OSA(Obstructive Sleep Apnea) is a condition with repeated obstruction of the upper airway while sleeping. This obstruction of the upper airway may result if sleep-induced physiologic change in muscle activity is superimposed on various structural defects of the upper airway. Macroglossia, micrognathia, retrognathia, and decreased airway lumen have all been implicated in OSA.

There are a variety of surgical and nonsurgical treatment modalities currently available for OSA. Recently the uvulopalatopharyngoplasty has achieved widespread use, but success rates vary and long-term effects are still unknown. Current nonsurgical treatment methods can be cumbersome and uncomfortable with variable responses.

For this case, we diagnosed as OSA by using polysomnographic analysis and cephalometric analysis, and delivered intraoral removable appliance which is more conservative, reversible and easy to use for patient. And we got results that Apnea Index(AI) decreased from 14.4 to 3.1, Total Respiratory Disturbance Index(Total RDI) decreased from 18.1 to 7.0 and removal of chronic headache in daytime. (Sleep Medicine and Psychophysiology 5(2):210-215 1998)

Key words: Obstructive sleep apnea, Intraoral removable appliance.

서 론

폐쇄성 수면 무호흡증(Obstructive Sleep Apnea, OSA)이란 수면시 상기도의 계속되는 폐쇄를 동반하는 상태이다. 수면시 인 · 후두부 근육 활성의 생리적 변화와 대설증(macroglossia), 소악증(micrognathia), 하악 후퇴증(retrognathia) 등 다양한 구조적인 결함이 동반되면 상기도에 공기 흐름을 방해하는 저항이 생길 수 있다(1-4). 어떤 환자들은 뚜렷한 기도의 이상없이도 이러한 증상을 호소할 수 있는데 이 경우는 수면시의 자세, 식사 습관, 비만 정도, 부종 등이 연관될 수 있고 공기의 흐름이 방해되는 주요 위치는 구강인두(oropharynx) 부위이다(5,6,7,8). 이에 따른 결과는 저산소혈증(hypoxemia), 심실의 부정맥(arrhythmia), 졸음, 피로, 두통, 의욕 감퇴, 기억력 감퇴, 판단력 저하, 성욕 감퇴, 편도염, 감기, 사망 등 생활속에서 다양한 장애가

유발될 수 있다(9,10).

수면 무호흡증을 위한 치료 방법으로 다양한 외과적, 비외과적 방법들이 있다. 그중 최근에 널리 쓰이고 있는 수술 중 하나로 구개수구개인두성형술(uvulopalatopharyngoplasty, UPPP)을 들 수 있으나, 그 성공률이 불안정적이고 장기간의 효과는 더욱 신뢰하기 어렵다(11,12,13). 또한 최근의 비수술적 치료 방법도 다양한 결과로 인하여 신뢰하기 어렵다(14,15,16,17).

치료는 가능한 보존적이고, 가역적이어야 하며, 환자의 입장에서 편안하고 쉽게 받아들일 수 있고 비용이 적게 든다면 더욱 좋다. Soll 등과 George는 유사한 구강내 교정장치를 이용한 비수술적 치료법에 대해 언급한 바 있다(18,19).

본 증례보고에서 보고한 구강내 장치를 이용한 치료방법은, 수술을 하기에 적절치 않거나 수술을 거부하는 폐쇄성 수면 무호흡 환자에게 기존의 비수술적 방법보다 간편하고 치

* 강북삼성병원 치과, 교정과, ** 성균관대학교 의과대학 정신과학교실

* KangBuk Samsung Hospital Dept. of Dentistry, Orthodontics, ** Sung Kyun Kwan University College of Medicine, Dept. of Psychiatry

† 교신저자: 서울시 종로구 평동 108번지 강북삼성병원 치과, 교정과, Tel : 02-733-5508

료 결과를 어느 정도 예측할 수 있는 장점을 갖는다.

본 론

1. 진단 및 치료방법

환자가 내원하면 문진등 적절한 임상 검사를 거친 뒤 COMPUMEDICS SLEEP(compumedics Pty Ltd, 1996)기종을 이용한 수면다원검사(polysomnographic analysis)와 측면 두부 방사선 사진 분석(lateral cephalometrics)을 실시하였다. 측면 두부 규격 방사선 사진은 자연스러운 호흡중 호기 단계의 끝 시점에서 촬영을 하였고 Fig. 1 과 같은 9개 항목에 대해 분석을 하여 치료 결과에 대한 예측 및 치료 전 · 후 상기도의 2 차원 적 크기 변화를 알아보았다. 폐쇄성 수면 무호흡 환자로 진단된 환자중 이비인후과적 수술의 적응증이 되지 않거나 거부할 경우 구강내 장치를 이용한 치료를 시도 하였다. 또한 파노라마 사진, 악관절 사진 등의 방사선 검사를 하여 악관절, 인후두 부위에 특별한 병적 소견이 없는지, 구강내 장치를 수용할 수 있을 정도의 치주 상태를 유지 하고 있는지 등을 검사하고, 필요하면 구강내

치석 제거술 등 간단한 치주 치료를 시행하였다. 장치 delivery후 다시 한 번 수면다원검사를 실시 하였다. 장치 delivery후 한 달 시점에서 설문조사하여 결과의 분석에 참고 하였다.

2. 구강내 장치의 제작

상악 치열 모형과 construction bite을 채득하였다. 이때 construction bite의 두께를 최소한으로 하는 것을 원칙으로 하였고, 하악 전방 전위 양은 최대 전방 전위 양의 40-50% 로 하였다. 장치는 골격성 제 II 급 부정교합을 동반한 성장기 아동의 골격성 성장 조절의 치료에 이용될 수 있는 Angle씨 분류 제 II 급 bionator를 기본 장치로 하였고, 교정적 치아 이동의 발생을 막기위해 상 · 하악 전치부에 resin cap을 설계하였고 환자가 장치 사용중 비강 충혈등으로 비강을 통한 정상적 호흡이 불가능 할 경우를 대비하여 장치의 전방에 air hole을 장치의 설계에 첨가 하였다. 그리고 수면시 하악이 아래로 떨어짐을 방지하여 제기능을 하도록 하기 위해 상 · 하악 제 2 소구치 전 · 후 치간부 (cervical embrasure)에 ball clasp를 넣었다(Fig. 2).

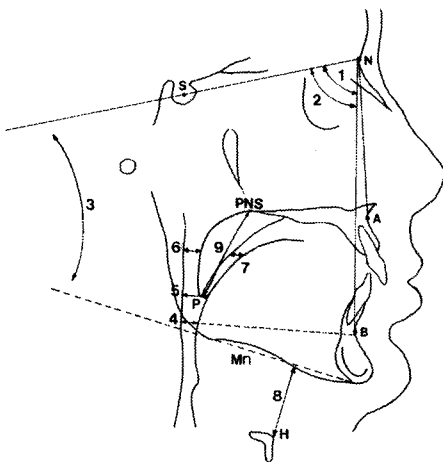


Fig. 1. Linear and angular measurements in the cephalometric analysis

1. SNA ; smaller angle which is formed by sella, nasion, and A point.(°)
2. SNB ; smaller angle which is formed by sella, nasion, and B point.(°)
3. SN-MP ; smaller angle between sella-nasion line and mandibular plane.(°)
4. Inferior airway space(IAS) ; The distance between the posterior pharyngeal wall and the dorsal surface of the base of the tongue, measured on the line that intersects gonion and B point.(mm)
5. Middle airway space(MAS) ; The distance between the posterior pharyngeal wall and the dorsal surface of the base of the tongue, measured through the posterior tip of the soft palate(P), parallel to the line that intersects gonion and B point.(mm)
6. Superior posterior airway space(SPAS) ; The distance between the posterior pharyngeal wall and the dorsal surface of the soft palate, measured through the point midway between PNS and P, parallel to the line that intersects gonion and B points.(mm)
7. Superior anterior airway space(SAAS) ; The distance between the ventral surface of the soft palate and the dorsal surface of the tongue, measured through a point midway between PNS and P, parallel to the line that intersects gonion and B point.(mm)
8. Mandibular plane to hyoid bone(Mn-H) ; The distance along a perpendicular line from the mandibular plane, in centric occlusion, to the hyoid point(H).(mm)
9. Posterior nasal spine to tip of the soft palate(PNS-P) ; The length of the line that connects the posterior nasal spine and the tip of the soft palate.(mm)

3. 증례

64세의 남자환자로 수면시 코골이와 무호흡 증세를 호소 하였다. 본 환자는 2년전 구개수구개인두 성형수술을 받았으나 재발 하여 본원 치과(교정과)에 내원하였다. 증상의 분석을 위해 2회의 수면다원검사와 측면 두부 규격 방사선사진 분석을 하여 폐쇄성 수면 무호흡증(obstructive sleep apnea)으로 진단하였고, 가철성 구강내 장치를 제작하여 수면시에 사용하게 함으로써 수면시 하악골의 전방이동을 유도하였다. 장치를 장착한 후 다시 2회에 걸친 수면다원검사와 측면 두부 규격 방사선사진 분석을 하여 장치 사용전의 결과와 비교하였다. 그 결과, 장착전 Apnea Index(AI)는 14.4, Total Respiratory Disturbance Index(RDI)는 18.1, 그리고 동맥혈의 산소 포화도(SaO2%)는 97% 였으나 장착후 AI 3.1, Total RDI 7.0, 그리고 SaO2% 98% 로

호전되었고(Table 1,2 and Fig. 3), 그동안 있어왔던 낮 시간의 만성 두통이 사라졌음을 설문 조사를 통하여 알 수 있었다.

결론

환자가 오전중 두통이 가시고 몸이 가벼워진 느낌을 가지게 되는 등 호전 된 양상을 설문을 통하여서도 확인할 수 있었다.

본 증례에서 소개된 device는, 골격성 제 II 급 부정 교합 양상을 보이는 성장기 아동의 교정과정 치료에 쓰이는 Angle 씨 분류 제 II 급 bionator의 변형된 형태로서, 이를 환자의 구강내 적용 함으로써 연구개의 전방 변위로 인한 기도 공간(airway space)의 증가 또는 수면시 하악이 혀와 함께 후방으로 떨어짐을 방지하여 기도를 유지 함으로써 치료의 효과를 나타냈다고 사료 된다.

구강내 장치를 이용할 경우, 구강인두 기도 공간(oropharyngeal airway space)의 증가를 가져오고 또한 뚜렷한 변화가 없다 하더라도 수면시 무호흡증의 감소를 보이는 경우가 있는데 이것은 하악과 혀를 확고하게 전방에 위치시킴으로, 수면중 하악과 혀가 후방으로 떨어지는 것을 막을 수 있기 때문이다. 또한 가지 이유로는, 하악이 후하방으로 회전하면서 열리게 되고, 혀가 아래로 떨어지며 연구개가 전방으로 위치 될 수 있다. 이와같이 연구개가 전방 위치 되면 상·후방 기도 공간(superior-posterior airway space)의 증가를 가져올 수 있다(20,21,22,23,24,25,26,27). 본 증례

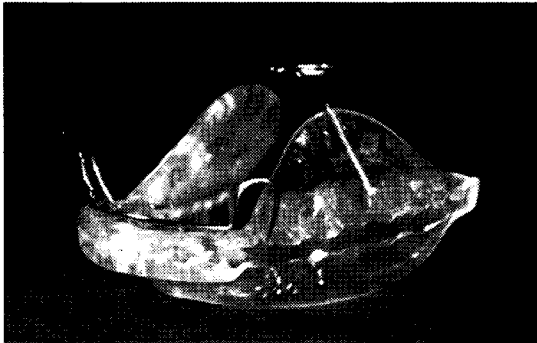


Fig. 2. Intraoral removable appliance, which is modified class II bionator for treating obstructive sleep apnea. patients

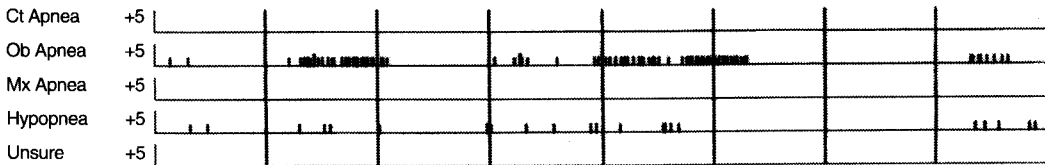
Table 1. Data of respiratory statistics before appliance delivery

BEFORE	Average duration(sec)	Total duration(min)	Total (times)	Per hour (times)
Central Apnea	0	0.0	0	0.0
Obstructive Apnea	32.1	46.5	87	14.4
Mixed Apnea	0	0.0	0	0.0
Hypopnea	21.1	7.7	22	0.0
Unsure	0	0.0	0	0.0
Apnea + Hypopnea	29.8	54.2	109	18.1
SaO2 awake average		97%		
SaO2 worst case		88%		
Mean Apnea / Hypopnea duration		29.8 sec		
Longest Apnea		63 sec		
Longest Hypopnea		48 sec		
Total RDI		18.1		

Table 2. Data of respiratory statistics after appliance delivery

AFTER	Average duration(sec)	Total duration(min)	Total (times)	Per hour (times)
Central Apnea	0	0.0	0	0.0
Obstructive Apnea	22.6	7.2	19	3.1
Mixed Apnea	0	0.0	0	0.0
Hypopnea	22.5	8.6	23	3.8
Unsure	0	0.0	0	0.0
Apnea + Hypopnea	22.6	15.8	42	7.0
SaO2 awake average		98%		
SaO2 worst case		89%		
Mean Apnea / Hypopnea duration		22.6 sec		
Longest Apnea		51 sec		
Longest Hypopnea		46 sec		
Total RDI		7.0		

*before appliance delivery



*after appliance delivery

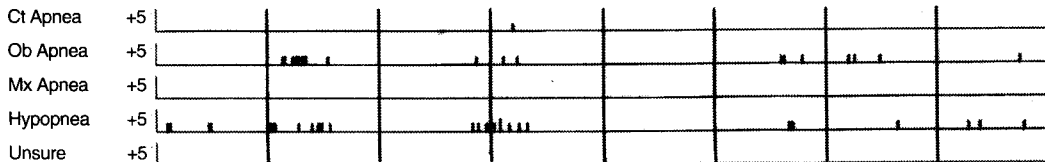


Fig. 3. Respiratory statistics in polysomnographic analysis before and after appliance delivery. Ct Apnea ; Central apnea, Ob Apnea ; Obstructive apnea, Mx Apnea ; Mixed apnea. X-axis means time flow and small vertical scale on horizontal time flow line represents apnic episode. Obstructive apnea episode has improved typically in comparison between before and after appliance delivery.

에서도 측면 두부 방사선 사진상에서 부위별 기도의 변화를 관찰해 볼 때 가장 큰 변화를 가져오는 부분이 이 부분임을 확인 할 수 있었다(Table 3).

이러한 구강내 장치로 수면 무호흡 개선의 뚜렷한 효과를 보기 힘든 경우도 보고 되고 있다. 높은 하악 평면각을 가진 환자의 경우와 연구개의 길이가 긴 해부학적 특징을 가진 환자의 경우가 그 예이다. 전자의 경우 측두하악관절 전방에 위치한 glenoid fossa의 해부학적 경사가 급할 수 있기 때문에 하악의 수평적 전방이

동 보다는 수직적 하방 이동을 많이 하게 되고 구강인 두 기도공간(oropharyngeal airway space)근처의 이설근(genioglossus)와 설골근군(hyoid musculature)을 회전 시켜서 증상을 더 악화시킬 수도 있다(27,28, 29,30). 후자의 경우는 구강인두쪽으로 긴 연구개가 깊게 떨어지면서, 기도의 증가 또는 하악과 혀의 전방 이동으로 생긴 바람직한 변화를 차단하게 되고 수면 무호흡증의 치료 효과를 보기 힘든 경우가 생기기도 한다(27,31,32).

Table 3. Data of lateral cephalometric analysis.

	SNA	SNB	SN-MP	LAS	MAS	SPAS	SAAS	MP-H	PNS-P
before	83.0	80.0	34.0	19	19.6	12.8	0.3	17.0	40.5
after	-	81.0	37.5	19	18.9	16.5	0.3	9.5	-

실제 환자의 수면시에 갖게 되는 기도의 크기는, 장치 장착전 측면 두부 방사선 사진상에 보이는 기도의 크기 보다 더 좁은 것으로 사료된다. 따라서 장치 장착 전후 기도 크기의 정확한 변화는 수면시에 측정 되어 져야 하고, 연조직을 보다 더 선명하게 볼 수 있는 방사선 기술의 도입 또는 3차원적 영상을 이용한 기도 변화에 관한 고찰로 치료 효과를 좀더 정확하게 분석해 볼 수도 있을 것이다.

중심단어: 폐쇄성 수면 무호흡, 구강내 장치

REFERENCE

- Mezon BJ, West P, Maclean JP, and Druyger MH. Sleep apnea in acromegaly, *Am J. Med.* 1980 ; 69 : 615-9.
- Imes NK, Orr WC, Smith RO, and Rogers RM. Retrognathia and sleep apnea : a life threatening condition masquerading as narcolepsy. *JAMA* 1977 ; 237 : 1596-7.
- Jonston C, Taussig IM, Koopman C Smith P, and Bjelland J. Obstructive sleep apnea in Treacher-Collins syndrome, *Cleft Palate J* 1981 ; 18 : 39-44.
- Afzelius L, Elmquist D, Laurin S, Risberg AM, and Aberg M. Sleep apnea caused by crome-galia and treatment with reduction plasty of the tongue, *ORL J Otorhinolaryngol Relat Wpec* 1982 ; 42 : 142-5.
- Remmers JE, DeGroot WJ, Sauerland EK, and Anch AM. Pathogenesis of upper airway occlusion during sleep, *J Appl Physiol* 1978 ; 44 : 931-8.
- Ferguson KE, Takashi Ono, Lowe AA, Frank R. and Fleetham JA. The relationship between obesity and craniofacial structure in obstructive sleep apnea, *Chest* 1995 ; 108 : 375-381.
- Pevernagie DA. Effects of body position on the upper airway of patients with obstructive sleep apnea, *Am J Respir Crit Care Med* 1995 ; 152 : 179-185.
- Beni Solow. Airway dimensions and head posture in obstructive sleep apnea, *European J of Orthodontics* 1996 ; 18 : 571-579.
- Strohl KP, saunders NA, and Sullivan CE. Sleep apnea syndromes. In : Saunders NA, Sullivan CE, eds. *Sleep and Breathing*, New York : Marcel Dekker Inc., 1984 ; 365-402.
- Imaizumi T. Arrhythmias in sleep apnea. *Am Heart J* 1980 ; 100 : 513-6.
- Fujita S, Conway W, Zorick F, and Roth T. Surgical correction of anatomic abnormalities in obstructive sleep apnea syndrome : uvu-lopalatopharyngoplasty. *Otolaryngol Head Neck Surg* 1981 ; 89 : 923-34.
- deBerry-Borowiecki B, Kukwa AA, and Blanks RH. Indications for palatopharyngoplasty, *Arch Otolaryngol* 1985 ; 111 : 659-63.
- Shiro Fujita. Evaluation of the effectiveness of uvulopalatopharyngoplasty, *Laryngoscope* 1985 ; 95 : 70-74.
- Sullivan CE, Berthon-Jones M, Issa FG, and Evas L. Reversal of obstructive sleep apnea by continuous positive airway pressure applied through the nares, *Lancet* 1981 ; 1 : 862-5.
- Cartwright RD, and Samelson CF. The effect of a nonsurgical treatment for sleep apnea : the tongue retaining device, *JAMA* 1982 ; 248 : 705-9.
- Orr WC, Imes NK, and Martin RJ. Progesterone therapy in obese patients with sleep apnea, *Arch Intern Med* 1979 ; 139 : 109-11.
- Ferguson KA. A randomized crossover study of an oral appliance vs nasal-continuous positive airway pressure in the treatment of mild-moderate obstructive sleep apnea, *Chest* 1996 ; 109 : 1269-1275.
- Soll BA, and George PT. Treatment of obstructive sleep apnea with a nocturnal airway patency appliance, *N Engl J Med* 1985 ; 313 : 386-7.
- George PT. A modified functional appliance for treatment of obstructive sleep apnea, *J Clin Orthod* 1987 ; 21 : 171-5.

20. Schmidt-Nowara WW, Meade TE, and Hays MB. Treatment of snoring and obstructive sleep apnea with a dental orthosis, *Chest* 1991 ; 99 : 1378-1385.
21. Eveloff SE, Rosenberg CL, Carlisle CC and Millman RP. Efficacy of a Herbst mandibular advancement device in obstructive sleep apnea, *Am J Respir Crit Care Med* 1994 ; 149 : 905-9
22. O' sullivan RA. Mandibular advancement splint : An appliance to treat snoring and obstructive sleep apnea, *Am J Respir Crit Care Med* 1995 ; 151 : 194-8.
23. Clark GT, Arand D, Chung E, and Tong D. Effect of anterior mandibular positioning on obstructive sleep apnea, *Am Rev Respir Dis.* 1993 ; 147 : 624-9.
24. Schonhoffer B. A new tongue advancement technique for sleep-disordered breathing, *Am J Respir Crit Care Med* 1997 ; 155 : 732-738.
25. Sjolholm TTI. Mandibular advancement with dental appliances in obstructive sleep apnea, *J of Oral Rehabilitation* 1994 ; 21 : 595-603.
26. Juan Cobo, Caunt JA, Carlos F, Vijande M, and LLamas JM. Changes in the upper airway of patients who wear a modified functional appliance to treat obstructive sleep apnea, *Int J Adult Orthod Orthognath Surg.* 1995 ; 10 : 53-57.
27. Bonham PE, Currier GF, Orr WC, Othman J, and Nanda RS. The effect of a modified functional appliance on obstructive sleep apnea, *Am J Orthod Dentofac Orthop.* 1988 ; 94 : 384-92.
28. G. Mayer, K. Meier-Ewert. Cephalometric predictors for orthopaedic mandibular advancement in obstructive sleep apnea, *European J of Orthod,* 1995 ; 17 : 35-43
29. Vivat Tangugsorn, Olav apnea, Olaf Krogstad and Torstein Lyberg. Obstructive sleep apnea : a cephalometric study Part I. Cervico-craniofacial skeletal morphology, *European J of Orthod.* 1995 ; 17 : 45-56
30. Lowe AA, Fleetham JA, Satoshi Adachi and Francis Ryan. Cephalometric and computed tomographic predictors of obstructive sleep apnea severity, *Am J Orthod Dentofac Orthop* 1995 ; 107 : 589-595.
31. Pae Eung-Kwonl. A role of pharyngeal length in obstructive sleep apnea patients, *Am J Orthod Dentofac Orthop,* 1997 ; 111 : 12-17.
32. Vivat Tangugsorn, Olav Skatvedt, Olaf Krogstad, and Torstein Lyberg. Obstructive sleep apnea : a cephalometric study. Part II. Uvulo-glossopharyngeal morphology, *European J. of Orthod.* 1995 ; 17 : 57-67.