

척추 수술 후 발생한 요부 및 좌측 대퇴전부 통증 치료를 위한 대요근 근구 차단술의 효과

- 증례 보고 -

조선대학교 의과대학 마취과학교실

소 금 영 · 박 유 진 · 국 종 수

= Abstract =

Psoas Compartment Block for the Relief of Lumbar and Left Thigh Pain after Operation of Second Lumbar Compression Fracture

- A case report -

Keum Young So, M.D., You Jin Park, M.D. and Jong Soo Koog, M.D.

Department of Anesthesiology, College of Medicine, Chosun University, Kwangju, Korea

Psoas compartment block has been used to provide anesthesia and analgesia of hip joint.

This block is advocated for relief of pain of various origins in the thigh, leg and lumbar area. A 40-year-old woman complained of pain in the left thigh and lumbar area after operation of the second lumbar vertebral compression fracture. To relieve pain, caudal block was performed. This block reduced in lumbar pain but left thigh pain persisted. So, we were performed psoas compartment block using mepivacaine and dexamethasone, which relieved the pain in the left thigh and lumbar area.

We recommend psoas compartment block as useful and simple method for patients with thigh and lumbar area pain, especially when the epidural block is not feasible.

Key Words: Lumbar and thigh pain, Psoas compartment block.

대요근 근구차단술이란 요신경총과 천골신경총의 일부의 신경을 차단하여 대퇴전면과 하퇴 내부측의 통증을 완화하는 차단술¹⁾로 편측 차단만으로 하퇴부에 광범위하게 효과가 있다.

1976년에 Chayen²⁾이 대요근 근구 차단술을 고관절 수술환자를 대상으로 처음 보고한 이래 1980년 White와 Chappell³⁾이 대퇴골 경부 골절의 간헐적 제통 목적으로 시행되어왔으며, 특히 수술후 진통효과를 얻기 위해 차츰 시행범위가 확대되고 있다.

저자들은 40세 여자환자로 제 2요추 압박 골절로 진단 받고 수술을 실시하고 난후 하부요통과 좌측 대퇴전부통증을 호소하던 환자에게 삽입된 기구때문

에 요부 경막외 차단법을 시행하지 못하고 대신 대요근 근구 차단술을 시행하여 만족할 만한 제통효과를 얻었기에 문헌 고찰과 함께 보고하는 바이다.

증 례

40세 여자환자는 내원 6개월전 제 2요추 압박골절로 진단받고 기구를 이용한 추체 융합술을 실시하였다. 술후 하부 요통과 좌측 대퇴 전부에 통증이 발생되어 약물 요법 및 물리 치료를 병행하였으나 증상의 호전이 없어 본 통증 치료실로 의뢰되어 왔다.

환자는 하부 요통과 좌측 대퇴 전부에 통증을(VAS:

8~9) 호소하였고, 제통을 위해 미추 차단술을 실시하여 하부요통은 완화(VAS: 3~4)되었으나 좌측 대퇴 전부의 통증은 효과를 보지 못해(VAS: 7~8), 1주일 후 대요근 근구 차단술을 시행한 후 하부 요통(VAS: 2~3)과 좌측 대퇴 전부 통증(VAS: 3~4)의 호전을 보였으며 이때 1% mepivacaine 15 ml와 dexamethasone 10 mg을 사용하였다. 대요근 근구 차단술을 시행할 때 환자는 복와위로 시행하였다. 투시 진단기를 이용하여 제 4요추의 위치를 확인하고 22G, 10 cm 차단침을 이용하여 정중선에서 4~5 cm 떨어진 부위에 피부에 수직으로 삽입하였다. 바늘이 제 4요추의 횡돌기에 도달하면 바늘을 두측방향으로 재조정해서 정중선에 평행하게 진행시키는데 이때 생리 식염수로 저항소실 검사를 하면서 바늘을 전진시킨다.⁴⁾ 저항이 소실되면서 대요근 근구에 도달하며 이 부위에 조영제와 국소마취제의 혼합액을 5 ml 주입하였다. 본 환자는 제 2요추 압박골절의 고정을 위해 기구를 이용한 추체 융합술을 시행하였던 환자로 조영제 주입후에 대요근 후측면을 따라 추체 융

합기구 하방으로 내려가는 X-선 모양을 볼 수 있다 (Fig. 1). 조영제의 양상을 확인하고 국소마취제와 스테로이드 혼합액을 주입하였다.

3주일 후 대요근 근구 차단술을 0.5% mepivacaine 5 ml와 dexamethasone 10 mg을 사용하여 재차 시행한 후 측정된 VAS는 하부요통은 2~3점, 좌측 대퇴 전부 통증은 1~2점의 소견을 보였으며, 전반적인 통증의 감소가 6개월이 지난 현재까지도 지속되어 만족할만한 효과를 거두었다.

고 찰

현재 통증 치료실에서는 요하지통의 치료로 경막외 국소마취제 및 스테로이드 치료법, 요부 교감 신경절 차단법 등이 널리 행해지고 있는데 그외에 대요근 근구 차단술도 요하지통에 추천되는 방법이다.¹⁾

대요근 근구는 대요근과 요방형근 사이에 위치하는 공간으로⁵⁾ 이 근구는 전면이 대요근 및 그 근막, 내측은 요추, 후면은 그의 요추 횡돌기, 인대, 근육, 요방형근에 의해서 둘러싸여 있다.³⁾ 이곳은 요수신경과 천수신경의 복측으로 이루어지며 다음의 다섯 가지 신경 즉 음부대퇴신경(L₁-L₂), 외측 대퇴신경(L₂-L₄), 대퇴신경(L₂-L₄), 폐쇄신경(L₂-L₄) 및 좌골신경의 일부가 포함된다.^{1,6)} 대요근 근구 차단술의 적응증으로는 편측성 요통, 대퇴부통, 서혜부 통증을 보이는 경우에 시행할 수 있으며 추간관 탈출증, 변형성 척추증, 소위 요통증, 골다공증 등의 근골격계질환과 대퇴 신경지각 이상증, 고동맥 신경병증 등의 포착성 신경염도 적응이 된다. 또한, 말초 혈행장애(버거병, 폐쇄성 동맥경화증), 고관절통, 대상포진, 요부 교감신경절 차단후의 신경염, 암의 후복막 전이에 의한 통증, 그리고 고관절, 대퇴와 하지 수술의 마취와 술후 통증 제거의 목적으로 이 차단술이 적용된다.^{1,7)} 그러나 대요근 근구 차단술을 시행할 수 없는 경우도 있는데 혈액 응고 시간이 지연되어 있는 경우, 주사하려는 부위가 감염되어 있는 경우, 환자의 거부 및 mepivacaine이나 dexamethasone에 대한 과민반응이 환자들이 그 예이다.

Winnie등⁸⁾은 경막외 또는 경막내 이던지 간에 유착은 그것이 추간공을 자유롭게 미끄러지는 척추근의 경막 소맷부리의 가동성과 뇌척수액에서 자유롭게 움직이는 신경근 자체의 가동성을 방해한다고 한

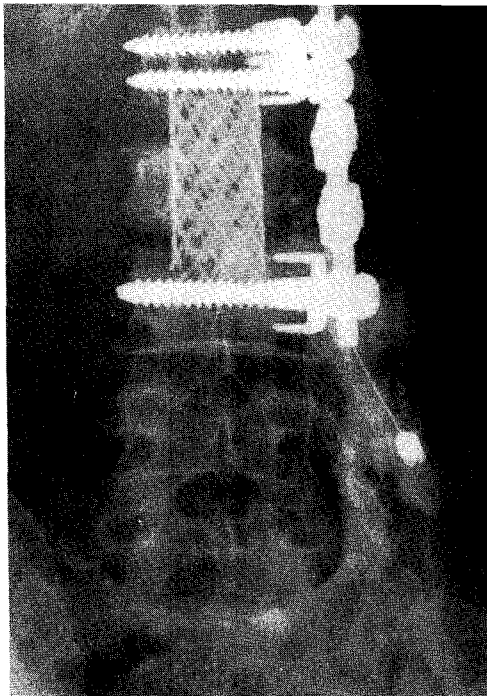


Fig. 1. 조영제 주입후 엑스선 모양; 대요근 후측면을 따라 추체 융합 기구하방으로 흘러내려 퍼진 모양.

다. 경막과 신경의 포착이 자세의 변화를 가져오고 포착된 신경의 신전으로 통증과 근육의 강직을 유발시킨다고 한다. 덧붙여, Greenwood등⁹⁾은 laminectomy 후 발생하는 유착이 이미 존재하는 경막외강의 유착을 더욱 조장시키고 악화시킨다고 한다. 본 환자의 경우 수술 과정중 직·간접적인 영향을 주어 증상이 발생되었음을 배제할 수 없으며 이에 대한 보다 정확한 연구가 필요하다고 생각된다.

국소 마취제와 부신 피질 호르몬을 대요근 근구에 주입 한 후 통증이 소실이 되는 것은 놀라운 일이 아니지만 장기간 지속적인 제통효과가 있는 것은 흥미 있는 일이다.¹⁰⁾

국소마취제만을 주입하는 것보다 스테로이드를 경막외강에 같이 투여하는 것이 제통효과에 훨씬 효과적이다.¹¹⁾ 그 이유는 스테로이드의 투여로 신경근의 염증을 감소시키고 침범받은 신경근의 자극으로 인한 이차적 통증을 완화시키며 최대한 3주까지 시상하부-뇌하수체-부신축이 억압된다.¹²⁾ 또한, 척수강 내로 주입된 스테로이드는 약 3주 정도의 치료 농도가 유지되며¹³⁾ 경막외강으로 주입된 스테로이드는 경막외강의 풍부한 혈관 때문에 좀더 빨리 흡수되지만 약 2주정도는 치료농도를 유지한다고 한다.¹²⁾

대요근 근구 차단술에서도 스테로이드를 주입함으로써 시상하부-뇌하수체-부신 축에 대한 유사한 작용을 나타내었는데 이러한 효과도 통증의 소실과 어떠한 관련이 있는 것으로 생각된다.^{10,11)} 대요근 근구 차단술의 합병증으로는 혈관천자, 신경손상, 경막외 또는 지주막 하강 천자, 복강천자, 혈종 및 감염 등이 있으나 드물게 볼 수 있으며 비교적 시행하기 쉽고 안전한 방법이며, 특히 장기간의 효과가 있다.

저자들은 제 2요추 압박 기구 삽입에 의한 골절의 수술후 요부 및 좌측 대퇴 전부 통증이 발생한 40세 여자 환자에게 기구삽입에 의해 요부 경막외 차단술이 어려워 미추 차단술을 시행하여 요부 통증은 완화되었으나 좌측 대퇴 전부 통증에 대해 별호전을 보지 못해 대요근 근구 차단술을 시행하여 만족할만

한 효과를 보았기에 보고하는 바이다.

참 고 문 헌

- 1) 若衫文吉 監修: べインクトニック神經ブロック法. 東京. 醫學書院. 1988, pp193-7.
- 2) Chayen D, Nathan H, Chayen M: The psoas compartment block. *Anesthesiology* 1976; 54: 95-9.
- 3) White IWC, Chappell WA: Anesthesia for surgical correction of fractured femoral neck. *Anaesthesia* 1980; 35: 1107-10.
- 4) Woodham MJ, Hanna M: Psoas compart block in from malignancy pain. *The Pain Clinic* 1988; 2: 219-24.
- 5) Miller RD: *Anesthesia*. 4th ed. New York, Churchill Livingstone. 1994, pp1546-8.
- 6) Zenz M, Panhans C, Niesel HC: *Regional Anesthesia*. 2nd ed. Chicago, Year Book Medical Publishers 1998, pp65-7.
- 7) 김천숙, 차영덕: 대요근 근구 차단술에 대한 임상경험. *대한통증학회지* 1995; 8: 99-102.
- 8) Winnie AP, Hartman JT, Mayer HL, Ramamurthy S, Barangan V: *Pain clinic II: Intradural and extradural corticosteroids for sciatica*. *Anesth and Analg* 1972; 51: 990-1003.
- 9) Greenwood JJ, Mcguire TA, Kimbell F: A study of the cause of failure in the herinated intervertebral disc operation. *J Neurosurg* 1952; 9: 15-20.
- 10) 이원주, 성낙순, 김 찬: 위암 환자의 다리 통증을 위한 큰 허리근 근구 차단술의 효과. *대한통증학회지* 1992; 5: 113-6.
- 11) Swerdlow M, Sayle-Creer W: A study of extradural medication in the relief of the lumbosacral syndrome. *Anaesthesia* 1972; 51: 990-1003.
- 12) Benzon HT: Epidural steroid injection for low back pain and lumbosacral radiculopathy. *Pain* 1986; 24: 277-95.
- 13) Sehagl AD, Gardner WJ, Dohn DF: Pantopaque "archinoiditis" treatment with subarachnoid injection of corticosteroids. *Cleveland Clin Quart* 1962; 29: 177-88.