

외부 방사선 치료 조사후 재발한 기관지내 악성종양에서 고선량을 근접조사치료(High Dose Rate Brachytherapy)의 효과

고려대학교 의과대학 내과학 교실, 흉부외과학교실*, 치료방사선과학 교실**

조재연, 인광호, 서정경, 강세용, 심재정, 강경호, 김광택*, 김철용**, 유세화

= Abstract =

The Effects of High Dose Rate Brachytherapy in Recurrent Obstructive Bronchogenic Cancer after External Irradiation Therapy

Jae Youn Cho, M.D., Kwang Ho In, M.D., Jung Kyung Suh, M.D., Sea Yong Kang, M.D.,
Jae Jeong Shim, M.D., Kyung Ho Kang, M.D., Se Hwa Yoo, M.D.,
Kwang Taek Kim, M.D.,* Cheol Yong Kim, M.D.**

Department of Internal Medicine, Chest Surgery, Radiotherapy**,
College of Medicine, Korea University, Seoul, Korea*

Background : Patients with centrally recurred bronchogenic carcinoma make a complaint of many symptoms like hemoptysis, cough & dyspnea. At these conditions, the goal of treatment is only to relieve their symptoms. High dose rate brachytherapy(HDR-BT) is the palliative treatment modality of centrally located endobronchial tumor regardless of previous external irradiation(XRT) on the same site in symptomatic patients.

Methods : We studied the effects of HDR-BT in 26 patients with symptomatic recurrent lung cancer. Patients(male : 24, mean age : 54yrs)were treated with HDR-BT underwent bronchoscopic placement of ¹⁹²Ir HDR after loading unit(Gammamed®, Germany) to deliver 500cGY intraluminal irradiation at a depth of 1cm every 1wk on 3 occasions. Evaluation at base line and 4wks after HDR brachytherapy included chest X-ray, bronchoscopy, symptoms (Standadized Scale for dyspnea,cough,hemoptysis), and Karnofsky performance scale.

Results : Endobronchial obstruction was improved in 11/26 patients(37%). Atelectasis in chest X-ray was improved in 5/15 patients(33%). Hemoptysis, dyspnea & cough were improved in 5/10 patients (50%), 5/8 patients (62%) & 10/18 patients (56%) respectively. Karnofsky performance status was changed from 76.4 scores in pretreatment to 77.6 scores after treatment. During HDR-BT, massive hemoptysis (2 patients) and pneumothorax(1 patient) were occurred as complications.

Conclusion : We concluded that HDR-BT gave additional benefits for the control of symptoms and general

performance and endobronchial obstruction & atelectasis. And HDR-BT will be an additional treatment for the recurrent and endobronchial obstructive lung cancer.

Key words : Bronchogenic Carcinoma, High dose rate brachytherapy

서 론

비소세포 폐암은 전체 폐암의 조직형중에서 2/3를 점유하고 있으며 치료는 수술이 원칙이지만 진단된 환자 중에서 60~80%에서 이미 수술이 불가능한 병기에 발견된다. 환자의 반수이상에서 기관지내 종양에 의해 기침, 호흡곤란, 흉통, 폐색후 폐렴등이 발생하는데 이러한 증상을 없애려고 보통 외부에서 방사선을 조사하여 치료한다.¹⁾ 그러나 이미 외부 방사선치료를 받은 자리에서 재발될때는 외부 방사선 치료는 그 자리에 다시 받을 수 없다. 최근 들어 이런 환자를 치료하기 위해 근접 조사치료(brachytherapy)가 치료로 각광 받고 있는데 brachy(짧은 거리를 의미함)는 그리스 말에서 유래하였으며 이는 방사선 조사원과 종양 사이의 거리가 1cm미만인 치료를 의미한다. 이런 치료방법은 정상 조직을 거치지 않고 종양에 방사선 조사를 직접 할수 있고 기왕의 외부 방사선 조사여부와 상관 없이 시행할수 있는 장점이 있지만 종양이 변연부에 있을때는 치료가 힘든 것이 단점이다. 고선량을 근접 조사치료를 시행한 몇몇 연구에서 치료후 대량출혈로 인한 사망을 (25%~32%) 보고하고 있다^{2,3)}. 그러나 최근 연구들에 의하면 부작용은 적은 편이다^{4~7)}.

저자들은 외부 방사선 조사 치료후 발생한 잔여 또는 재발성 기관지내 폐암환자 26명을 대상으로 고선량 근접 조사치료를 시행하여 효과를 분석하고자 하였다.

대상 및 방법

1. 연구대상

비소세포 폐암으로 진단받은 26명의 환자를 대상으로

다음과 같은 조건을 만족하는 환자를 연구에 포함시켰다.

: 기관지 내시경검사서 기관내 혹은 주기관지내 종양이 확인된 경우

: 외부 방사선 치료후에도 반복적이거나 지속적인 증상이 있는 경우

환자가 기관지 내시경을 할수 없거나 거부할경우에는 연구대상에서 제외하였다.

대상 환자는 남자24명 여자 2명이었고 평균 연령은 54세였다.

조직검사상 편평세포암이 24예, 선암 2예였다. 치료전 병기는 IIIa 12명, IIIb 14명으로 이들중 외부 방사선 치료만 받은 경우는 18예(69%), 수술과 방사선치료 2예(8%), 항암치료와 방사선치료 6예(23%)였다. 외부 방사선 치료후 고선량을 방사선 치료 까지 기간은 평균 11개월이었다(Table. 1).

Table 1. Clinical characteristics of the subjects

Chracteristics	Patients
Mean Age	54yrs
M/F	24/2
Cell Type	
Squamous/Adeno Ca	24/2
Pre HDR-BT Stage	
III a/ III b	12/14
Pre HDR-BT Treatment	
External RT only	18
External RT+Operation	2
External RT+Chemotherapy	6
Interval between ex-Tx and HDR-BT	11months

*HDR-BT ; High dose rate brachytherapy
ex- Tx ; Previous Treatment

대상환자들의 전신상태는 Karnofsky performance scale로 기록하여 비교하였는데 치료전 수치는 평균 76.4점이었다.

2. 연구 방법

치료는 환자의 수행능력(performance status)이 좋았으므로 3명을 제외하고는 모두 외래에서 치료하였다. 기관지 내시경 검사전에 환자와 보호자에게 검사와 치료에 대한 자세한 설명을 하였고 사전 동의를 구했다. 굴곡성 기관지 내시경을 2% 리도카인 분무 구강, 비강 국소 마취, 아트로핀 0.5mg근주, 메페리돌 25mg을 근주하여 전처치후 비강을 통해 삽입하였다. 기관지 내시경 시야에서 기관내 종양이 발견되면 방사선 투시하에 흡인관을 통해 가이드 철사가 들어 있는 폴리비닐 도자관을 삽입하고 종양부위에 놓은 후 기관지 내시경을 빼고 위치를 다시 확인하였다. 종양이 기관지를 전부 다 막고 있어서 진행이 불가능한 경우에는 종양에 위치하고 기관지내시경을 제거하였다. 카테타를 방사선 조사 기구인 ^{192}Ir HDR 후부하 기구(Remote afterloading unit : Gammamed®, Germany)를 연결하였다. 컴퓨터로 정확한 조사 위치를 정하고 모든 조사량은 직경 1cm으로 설정하였다. 환자들은 10~15분 동안 폐쇄회로 TV 모니터가 있는 방사선이 차단된 밀폐공간에서 치료받았다. 일회 조사량은 500cGy로 일주일 간격으로 3회 치료하였다. 치료효과 판정을 위한 척도로 기관지 내시경상 종양에 의한 폐색 정도, 치료전과 치료후 4주에 단순 흉부 X-선 사진, 증상과 징후의 변화, Karnofsky performance scale(KPS)를 비교하여 분석하였다. 기관지내시경상 종양 폐색 정도는 호전(기관지 폐색 25% 이상 감소), 불변, 악화(기관지폐색 25% 이상 증가)로 분류하였다. 흉부 X-선 촬영상 무기폐의 정도, 폐렴의 정도도 치료 전후를 비교하여 호전, 불변, 악화로 구분하였다. 증상과 징후는 환자에게 증상을 5단계로 나누어 5점을 증상이 가장 악화 된 것으로하여 치료 전보다 점수가 낮아진 경우는 호전, 같은 경우는 불

변, 높아진 점수는 악화로 구분하였다⁸⁾.

통계처리는 SPSS 6.0 프로그램에서 paired t-Test를 사용하였다.

결 과

흉부 단층 촬영을 보고 재발이 확인된 30명의 환자를 대상으로 치료를 결정하기 위하여 기관지내시경을 시행하였고 이중 기관지내 폐색으로 치료의 대상이 되는 26명만을 연구대상으로 하였다. 치료후 2명이 사망하였는데 이들은 치료전 객혈의 양이 많고 수행능력이 나쁜 환자였다. 3명을 제외하고는 모두 매주 외래로 방문하여 치료받았는데 치료시 기침, 호흡곤란은 호소하였으나 그외의 다른 문제는 없었다.

치료 효과는 흉부 X-선상으로는 뚜렷한 호전이 없었으나 환자가 호소한 증상은 50~62% 정도 좋아졌다. 치료후 기관지 폐색은 26명중 11명(42%)에서 호전되었고 13명(50%)에서 변화없었으며, 2명(8%)에서 악화되었다. 흉부 X-선상 기관지 폐색으로 인한 무기폐는 환자 15명에서 관찰되었고 이들중 5명(33%)에서 호전되었고, 1명(7%)에서 오히려 악화되었으며 9명(60%)에서 변화없었다. 1예에서 치료 시행후 우폐야의 무기폐가 극적으로 퍼졌다. (Fig. 1, 2) 환자들이 주로 호소하는 증상은 객혈, 호흡곤란, 기침이었으며 객혈은 10명중 5명(50%)에서 증상호전을 보였고, 4명(40%)에서 변화없었으며, 1명(10%)에서 악화되었다.(Fig. 3) 호흡곤란은 치료후 8명중 5명(62%)에서 호전되었고, 2(25%)명에서 변화없었으며, 1명(13%)에서 악화되었다. (Fig. 4) 18명의 환자가 호소하던 기침은 치료후 10명(56%)에서 호전되었으며, 7명(38%)에서 변화없었고 1명(6%)에서 악화되었다.(Fig. 5) 증상의 변화를 점수로 나타내어 치료전후 통계적으로 분석하였으나 통계적 의의는 없었다. ($p>0.05$) 전체적인 수행능력을 알아보는 Karnofsky performance scale은 치료전 평균 76.4점에서 77.6점으로 상승하였다. ($p>0.05$)(Table. 2, Fig. 6)

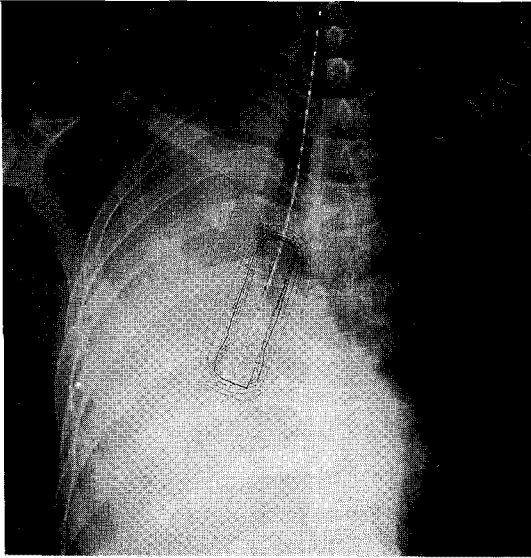


Fig. 1. Chest PA shows pre HDR-BT setting on atelectasis.

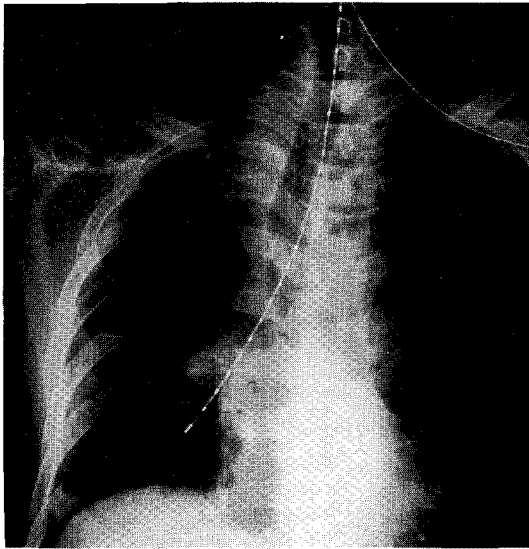


Fig. 2. Chest PA shows post- HDR-BT aeration of atelectasis.

치료후 합병증은 2(8%)에에서 대량 객혈로 사망하였고, 1에에서 기흉이 발생하였다(Table. 3).

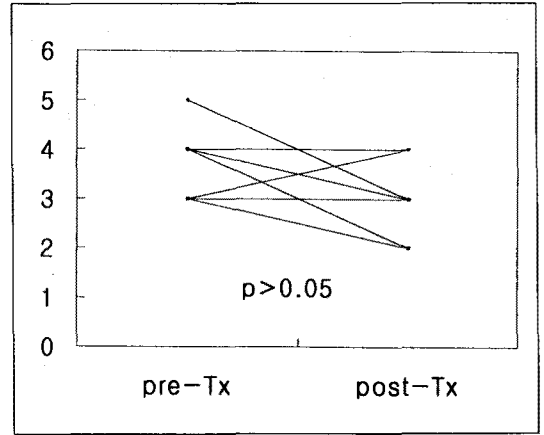


Fig. 3. Hemoptysis scores in pre- and post-brachytherapy.

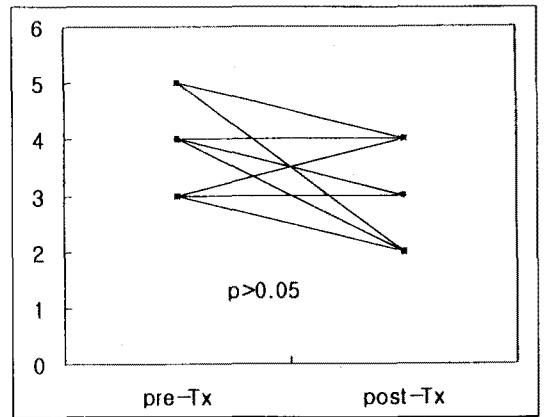


Fig. 4. Dyspnea scores in pre- and post-brachytherapy.

고 찰

병변이 국한되어 있지만 수술이 불가능한(Ⅲb) 환자 들이나 재발한 환자에서 고식적 치료로서 외부 방사선 을 조사하면 증상이 좋아진다. 환자의 증상중 상대정 맥중후군은 86%, 객혈은 83%로 가장 좋은 효과를 보였다⁹⁾. 골전이에 의한 통증에는 73%, 호흡근관과 흉통은 60%에서 증상이 좋아지고 무기폐는 소세포암

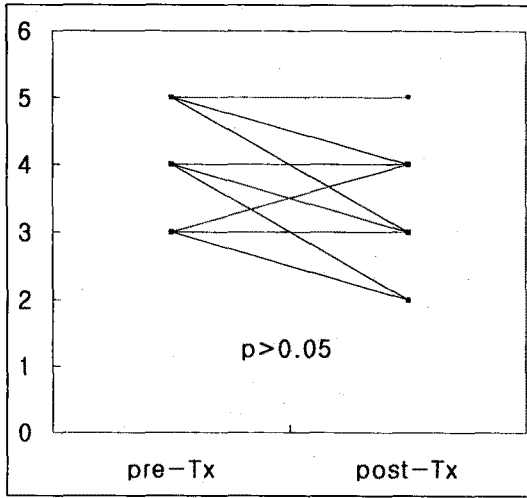


Fig. 5. Cough scores in pre- and post-brachytherapy.

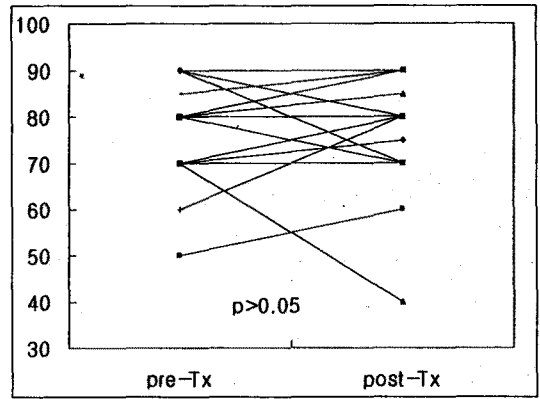


Fig. 6. Karnofsky performance Scale in pre- and post brachytherapy.

Table 2. Objective and symptomatic responses to HDR-BT

	Subjects	Improved	Worsened	Unchanged
Endobronchial obstruction	26	11(42%)	13(50%)	2(8%)
Atelectasis	15	5(33%)	1(7%)	9(60%)
Hemoptysis	10	5(50%)	1(10%)	4(40%)
Dyspnea	8	5(62%)	1(13%)	2(25%)
Cough	18	10(56%)	1(6%)	7(38%)
KPS*	26	15(58%)	3(11%)	8(31%)

*KPS-Karnofsky Performance Scale

HDR-BT ; High dose rate brachytherapy

에서는 57%, 그외에는 단지 23%에서 효과를 보였다. 특히 성대 마비증상은 6%에서만 효과를 보여 거의 좋아지지 않는다고 보고하였다. 1989년 Chetty 등이 방사선 치료의 기관지 폐색에 대한 연구를 시행하였는데 21%에서 무기폐가 좋아졌지만 2~4개월후 시행한 기관지 내시경 검사에서 기관내 종양이 계속 남아 있었고 치료반응군과 비반응군사이에 평균 수명에 차이가 없었다¹⁰⁾. 외부 방사선조사치료를 시행한 환자에서 대부분 재발하며 이들은 주로 호흡곤란, 객혈, 기침등의 증상을 호소하게 되어 이런 경우 증상

완화를 위해 여러 방법의 대증 치료를 생각하게 되고 곧 증상 완화가 치료의 목표가 된다. 이런 목표를 달성하기위해서는 세가지방법이 있다. 이미 외부 방사선 치료를 받았던 경우가 대부분이므로 방사선 조사를 받았던 그 자리에서 아니라면 외부 방사선 조사를 받으면 증상은 완화된다. 그러나 같은 자리였을때는 불가능하다. 두 번째로는 기관이나 주기관지내로 재발한 것이 확인된 경우는 최근들어 전신 마취하에 레이저로 치료할 수 있다¹¹⁾. 이는 이전의 방사선 조사와 관계없이 치료 할수 있지만 해부학적 구조가 이상한 경우 출

Table 3. The Complications of HDR-BT

Type of Complication	Number
Pneumothorax	1/26(4%)
Hemoptysis	2/26(8%)
Death due to HDR-BT	2/26(8%)

*HDR-BT ; High dose rate brachytherapy

혈의 위험성이 있고, 기관이나 주기관지의 점막에서 발생한 병변만을 치료 할수 있다. 그래서 빨리 재발하는 경향이 있다. 세 번째 방법은 기관지내 고용량 방사선 치료이다. 외부 방사선 조사는 주위의 정상 조직 손상의 위험 때문에 고용량의 방사선 조사가 불가능하다. 그러나 기관내 방사선 조사 치료는 고용량의 방사선을 짧은 시간에 바로 종양주위에서 조사 할수 있으므로 효과적이며 이미 외부 방사선 조사를 시행받았던 환자에서도 치료가 가능하다. 이러한 기관내로 방사선을 조사해야겠다는 생각은 이미 오래전에 시작되었다. 1921년에 처음으로 고안되어 1933년 Kerman등이 기관지내로 라돈을 심어서 치료하는 것으로 시작되었고 이런 시도는 1979년 Hilaris 등의 연구 이어졌다²⁾. 방사선 동위 원소를 기관지내로 심는 방법은 방사선 동위원소를 심는 방법이 어렵고, 기관지내에서 움직일수 있으며 출혈의 위험성도 있고 방사선 조사량도 부정확한 단점이 있었다^{12,13)}. 1980년대 들어서 Seagren 등이 방사선 동위 원소를 심지않고 기관지 내시경을 통해 카테타를 넣고 후부하기구(after-loading unit)를 통해 고용량의 방사선을 조사하여 재발된 폐암환자의 대증 치료에 효과를 본 동시에 시술자와 조수에게 방사선 조사의 위험을 줄이고 대부분 외래에서 치료할수 있어 치료비를 줄일수 있다는 점에서 다른 의미가 있다²⁾. 이후 기관내 고용량 방사선 조사에 대한 연구는 적절한 방사선 조사량의 결정, 부작용인 대량 출혈에 의한 사망을 감소를 위해 노력하는 방향으로 진행 되었다¹⁴⁾.

또한 기관내 종양을 레이저로 구멍을 내서 그 사이로 방사선 조사를 하여 복합치료로 효과를 보기도 하였다⁶⁾. 치료후 효과를 판정하기위한 기준에는 여러 가

지가 있는데 환자의 증상을 점수로 하여 정도를 판정하기도하고 객관적인 판정을 위하여 폐기능 검사, 폐관류 스캔, 동맥혈 가스분석, 기관지내 종양 폐색 정도, 수명을 비교하였다⁷⁾. 본 연구에서는 이런 기준들 중에서 계획할 당시에는 폐기능 검사, 동맥혈가스분석도 치료 효과 판단 기준에 포함되어 있었으나 전대상을 모두 검사하는데 실패하여 증상의 완화정도와 기관지 폐색정도만을 판정할수 밖에 없었다. Macha 등은 치료 전후 폐기능 검사를 시행하여 1초 최대 호기속도(FEV₁), 생체 폐활량(VC), 최대호기속도(PEFR)가 의미있게 증가하였고 기도저항이 감소함을 보고하였다⁶⁾. 또한 이들은 동맥혈 가스검사서 현저한 동맥혈 산소분압의 상승을 보고하였다. 그러나 본연구에서는 대상 환자중 극적으로 무기폐가 퍼졌던 환자에서 폐기능 검사와 동맥혈 가스분석을 하였으나 뚜렷한 호전을 보지 못하여서 증상의 개선과 검사 결과가 일치하지 않았다.

기관지 내시경상 기관지 폐색의 개선은 Mehta등은 외부 방사선 조사의 경우 무기폐의 개선에 대한 효과는 보고자에 따라서 21~61%이지만 기관내 Ir192 4700~2000rad를 폐의 간질에 심은뒤 30/41(73%)의 흉부 X-선효과를 보았고 이들중 추후 1~2개월후 다시 기관지 내시경을 시행한 15명중 11명(73%)에서 기관지 내시경상 완전 관해를 보였다고 보고하였다⁵⁾. Macha 등의 연구에서는 기관지내 고선량을 근접치료 방법으로(750cGy, 10mm distance source, 3times every two weeks) 종양 감소 82% 흉부 X-선상 무기폐의 개선 88%의 결과를 얻었다. 하지만 본 연구에서는 흉부 X-선상 무기폐의 호전이 33%, 기관지 내시경상 호전이 42%로 낮은 결과를 보였다. 이는 기관내로 조사된 방사선의 양의 차이로 인한 것이 아닌가 생각된다⁶⁾. 1993년 Nori 등의 그 동안의 치료에 대한 문헌 고찰을 보면 기관지내 고선량을 근접치료의 치료 효과는 60~90%로 아주 좋은 것으로 밝혀졌다¹⁵⁾. 치료에서 문제가 되었던 합병증인 대량 객혈은 많게는 33% 혹은 25%에서 보고하였으나 최근에는 합병증이 없다는 연구들도 있다^{2,3,15)}. 대

량 객혈은 세가지 기전으로 설명하고 있다. 첫째는 종양자체가 변연부로 진행되면서 발생하기도 하고, 둘째 이전의 외부 방사선 조사에 비해 고용량인 방사선 조사에 의한 것으로 특히 우측 상엽 주기관지의 경우 우측 폐동맥에 근접하여 출혈이 심할 수 있다. 세번째는 종양이 줄어들면서 이미 있던 기관지-동맥루(bronchial-arterial fistula) 터지면서 발생한다고 생각할 수 있다. 결국 이런 가설 들은 기관지 가까이 큰 폐동맥이 있기때문이라고 생각할 수 있다³⁾. 합병증이 많이 발생했던 경우는 1회에 고용량인 1000cGY 조사했던 경우 25%였고, Bedwinek의 경우는 대상 환자 대부분에서 레이저로 종양을 제거했던 경우로 600cGY로 조사하기는 했지만 기관지와 폐동맥사이의 거리가 너무 가깝게 근접한 상태에서 치료하여서 출혈했던 것으로 생각된다^{2,3)}. 이런 결론을 뒷받침하는 연구는 Zajac등이 1cm거리에서 500, 700, 1000cGY의 방사선 조사로 결과를 비교하였는데 700~1000cGY의 경우는 10%, 500cGY의 경우는 합병증이 없었다¹⁶⁾. 본 연구에서는 합병증이 가장 적다고 알려진 500cGY씩 매주 마다 3회 시행하는 방법을 사용하여 대량 객혈로 인한 사망은 2/26(8%)였지만 출혈을 보였던 환자들이 내원시 이미 객혈을 하고 있던 경우여서 이미 형성되어있던 종양에 의한 기관지-동맥 루가 터진 것이 아닌가 생각된다. 방사선 조사후 울수 있는 합병증으로 방사선 관련 기관지염, 기관지 협착 등이 있는데 본 연구에서는 발생하지 않았다¹⁷⁾.

기관지내 방사선 조사로 종양의 크기가 줄고 각 용량에 따른 여명의 차이가 또한 관심사이다. Speiser 등이 연구한바에 의하면 342명의 중등도 선량을치료(1000cGY, 5mm depth, 3times), 144명의 고선량을(1000cGY, 10mm depth, 3times), 151명의 고선량을(750cGY, 10mm depth, 3times)세군간 여명과 증상완화를 비교하였는데 차이가 없었다⁸⁾. 즉 고량의 방사선 조사가 합병증만을 시킬 뿐 치료효과에는 큰 영향을 미치지 않음을 알았다. 본 연구 대상의 환자들은 여명의 경과 관찰을 하지 않아서 재발한 환자의 대증치료보다 여명이 얼마나 연장 되었는지는 알수

없었다.

본 연구의 결과로 기관지에 외부 방사선 치료를 받았던 환자에서 기관지내로 재발한 경우 증상의 완화를 위해 기관지내 고선량을 근접치료는 효과가 좋고 합병증도 적음을 알았다.

요 약

연구배경 :

비소세포성 폐암이 수술이 불가능한 국소 병변일 경우 외부 방사선 치료를 받거나 항암치료와 병행하기도 한다. 그러나 방사선치료후 재발한 경우 특히 재발 부위가 동일한 경우는 외부방사선 치료를 다시 받을 수 없다. 이런 환자의 경우 재발로 인한 증상이 있을 경우 외부 방사선 조사 여부와 상관없이 기관지내 고선량을 근접치료는 치료의 대안이 될수 있다. 본연구에서는 치료후 기관지내로 재발한 비소세포성 폐암 환자 26명을 대상으로 기관지내 고선량을 근접조사치료를 시행하여 효과를 보았다.

연구방법 :

대상환자는 비소세포성 폐암으로 치료후 재발한 26명이고 기관지 내시경을 통해 방사선 투시하에 카테타를 삽입하여 종양부위에 설치하고 ¹⁹²Ir HDR 후부하 기구(Remote afterloading unit : Gammamed, Germany)를 연결하였다. 컴퓨터로 정확한 조사위치를 정하고 깊이 10mm로 설정하고 조사량은 500cGY로 매주 간격으로 3회 시행하였다. 조사시간은 10~15분 정도 였다.

치료 효과를 판정하기 위하여 기관지 내시경하 폐색 정도, 치료전과 치료후 4주에 단순 흉부 X-선 촬영, 증상과 징후의 점수에 따른 비교, Karnofsky performance scale (KPS)을 비교하였다.

결 과 :

치료후 기관지 폐색은 26명중 11명(42%)에서 호전되었고 13명(50%)에서 변화없었으며, 2명(8%)에서 악화되었다. 흉부 X-선상 기관지 폐색으로 인한 무기폐는 환자 15명에서 관찰되었고 이들중 5명(33

%에서 호전되었고, 1명(7%)에서 오히려 악화되었으며 9명(60%)에서 변화없었다. 환자들이 주로 호소하는 증상은 객혈, 호흡곤란, 기침이었으며 객혈은 10명중 5명(50%)에서 증상호전을 보였고, 4명(40%)에서 변화없었으며, 1명(10%)에서 악화되었다.

호흡곤란은 치료후 8명중 5명(62%)에서 호전되었고, 2(25%)명에서 변화없었으며, 1명(13%)에서 악화되었다. 18명의 환자가 호소하던 기침은 치료후 10명(56%)에서 호전되었으며, 7명(38%)에서 변화없었고 1명(6%)에서 악화되었다.

전체적인 수행능력을 알아보는 Karnofsky performance scale은 치료전 평균 76.4점에서 77.6점으로 상승하였다.

결 론 :

기관지내 고선량을 근접 조사치료는 기관지내로 재발한 폐암 환자의 증상을 완화시키고 합병증도 적고, 환자들도 외래에서 짧은 시간에 치료 받을 수 있어 효과적이다.

참 고 문 헌

1. Fraser RG, Pare JAP, Pare PD, Fraser RS, Genereux GP : Diagnosis of diseases of chest (vol 2), 3rd ed., p 1464, Philadelphia, WB Saunders, 1989
2. Seagren SL, Harrell JH, Horn RA : High dose rate intraluminal irradiation in recurrent endobronchial carcinoma. Chest 88 : 810, 1985
3. Bedwinek J, Petty A, Brouton C, Sofield J, Lee L : The use of high dose rate endobronchial brachytherapy to palliate symptomatic endobronchial recurrence of previously irradiated bronchogenic carcinoma. Int J Radiat Oncol Biol Phys 22 : 22, 1992
4. Burt Pa, O, Driscoll BR, Notley HM, Barber PV, Stout R : Intraluminal irradiation for the palliation of lung cancer with the high dose rate Micro-Selectron. Thorax 45 : 765, 1990
5. Mehta M, Shahabi S, Jarjour N, Steinmetz M, Kubsad S : The effect of endobronchial radiation therapy on malignant bronchial obstruction. Chest 97 : 662, 1990
6. Macha HN, Koch K, Stadler M, Schumacher W, Krumhaar D : New technique for treating occlusive and stenosing tumors of the trachea and main bronchi : endobronchial irradiation by high dose iridium-192 combined with laser canalisation. Thorax 42 : 511, 1987
7. Hernandez P, Donath D : High dose rate endobronchial brachytherapy in the treatment of bronchogenic carcinoma. Chest 104 : 989, 1993
8. Speiser BL, Spratling L : Remote afterloading brachytherapy for the control of endobronchial carcinoma. Int J Radiation Oncology Biol Phys 25 : 579, 1993
9. Slawson RG, Scott RM : Radiation therapy in Bronchogenic Carcinoma Radiology 132 : 175, 1979
10. Chetty KG, Moran EM, Sassoon CSH, Viravathana T, Light RW : Effect of radiation therapy on bronchial obstruction due to bronchogenic carcinoma. Chest 95 : 582, 1989
11. Hetzel MR : Current use of lasers in pulmonary disease. World J Surg 7 : 725, 1983
12. Kerman JD : Carcinoma of the lung and bronchus treated with radon implantation and diathermy. Arch Otolaryngol 17 : 457, 1933
13. Hilaris BS, Martin N, Loumanen RK : Endobronchial interstitial implantation. Clin Bull 9 : 17, 1979
14. Speiser BL : Endobronchial brachytherapy : an overview. Brachytherapy 2, p463, Leersum : Nucletron, 1989
15. Nori D, Allison R, Kaplan B, Samala E, Osian A,

- Karbowitz S : High dose rate intraluminal irradiation in bronchogenic carcinoma. *Chest* 104 : 1006, 1993
16. Zajac A : Intraluminal brachytherapy in combination with external beam radiation in primary treatment of lung cancer. In : Nori D,ed. Proceedings of the international conference on thoracic oncology and brachytherapy, p96, New York : Nucletron, 1991
17. Speiser BL, Spartling L : Radiation bronchitis and stenosis secondary to high dose rate endobronchial irradiation. *Int J Radiat Oncol Biol Phys* 25 : 589, 1993