

국내에서 보고된 만성 호산구성 폐렴 11예에 대한 임상적 고찰

이화여자대학교 의과대학 내과학교실

우가은, 장중현, 최영아, 주미순, 서기열, 신태림, 천선희, 조영주

= Abstract =

Clinical Investigation of 11 Cases of Chronic Eosinophilic Pneumonia Reported in Korea

**Ka Eun Woo, M.D., Jung Hyun Chang, M.D., Young Ah Choi, M.D., Mi Soon Joo, M.D.,
Ki Youl Seo, M.D., Tae Rim Shin, M.D., Seon Hee Cheon, M.D., Young Joo Cho, M.D.**

Department of Internal Medicine, College of Medicine, Ewha Womans University, Seoul, Korea

Background : Chronic eosinophilic pneumonia(CEP) presents with profound systemic symptoms, including fever, malaise, night sweats, weight loss, and anorexia together with localized pulmonary manifestations such as cough, wheeze, and sputum. It is an illness occurring predominantly in women. The chest radiograph shows fluffy opacities that often have a characteristic peripheral configuration. The hallmark of CEP is the peripheral blood eosinophilia and a prompt response to oral corticosteroid therapy. We investigated characteristics of eleven patients of chronic eosinophilic pneumonia, reported in Korea.

Method : There were eleven reports of CEP from 1980 to 1996, including three cases experienced in our hospital. The journals were analysed in respects of clinical history, laboratory, and radiographic findings.

Results : 1) Male vs. female ratio is 3 : 8. The peak incidence occurred in forty and fifty decades. The atopic diseases were present in 6 cases. Asthma was the commonest manifestation.

2) The presenting symptoms were as follows : cough, dyspnea, sputum, weight loss, fever, general weakness, night sweats, urticaria with the descending incidence.

3) Peripheral blood eosinophilia was present in all patients(mean ; 38.4%) and serum Ig E level was elevated in nine patients(mean ; 880IU/ml).

Conclusion : The diagnosis of chronic eosinophilic pneumonia is based on classic symptoms, including fever, night sweats, weight loss with a typical roentgenogram of peripheral pulmonary infiltrates and peripheral blood eosinophilia, and that is confirmed by lung biopsy and/or bronchoalveolar lavage. Chronic eosinophilic pneumonia is responsive to corticosteroid promptly and recommended at least 6 months of therapy to prevent relapse.

Key words : Chronic eosinophilic pneumonia, Photographic negative of pulmonary edema, Corticosteroid

만성 호산구성 폐렴은 1969년 Carrington¹⁾ 등에 의해 처음 기술된 질환으로, 주로 중년 여성에서 호발하는 수개월 혹은 수년간 지속된 발열, 야간발한, 체중감소, 식욕부진 등 전신증상과 기침, 천명과 가래 등 호흡기 증상을 특징으로 하는 원인 불명의 드문 질환으로 알려져 있다. 흉부 엑스선상 폐부종이 반전된 소견(photographic negative of pulmonary edema)인 흉막에 근접한 폐주변의 진행성 폐침윤을 특징으로 하며 대다수에서 말초혈액 호산구 증가증을 동반한다. 기관지폐포세척시 호산구의 증가를 확인할 수 있으며, 병리 조직학적으로 특징적인 호산구 침윤성의 폐포염을 보이고 스테로이드 치료에 즉각적인 호전을 보인다.

저자들은 최근까지 국내에서 보고된 만성 호산구성 폐렴 환자 11명^{2~9)}을 대상으로 병력, 임상상, 검사 소견과 방사선 소견 등에 대해 조사 분석하였다.

대상 및 방법

1980년 1월에서 1996년 7월까지 대한 내과학회지, 결핵 및 호흡기질환지와 알레르기지에 보고되었던 만성 호산구성 폐렴 환자 8명과 최근 이화의대 부속병원에서 경험하였던 환자 3명을 포함한 11명의 환자를 본 연구에 포함시켰다. 환자의 남녀비는 3 : 8이었고, 호발연령은 30~40대이었으며 평균 연령은 42세였다. 진단은 고열, 체중감소, 야간발한 등 전형적인 증세와 말초혈액의 호산구증다증, 특징적인 흉부 방사선 소견, 그리고 스테로이드 치료에 대한 즉각적인 반응으로 확인되었다. 대변 검사상 기생충 양성반응을 보인 환자는 없었으며, 7례의 환자는 조직검사로 확진되었다.

1. 증상 및 징후

병력상 원인으로 추정되는 소의 생간을 먹은 환자가 2명⁴⁾, 야생 들쥐의 태아를 생식한 경우가 1명⁵⁾, 3년간 쇠뿔 제조업에 종사한 환자가 1명⁹⁾ 있었다. 과거력상 천식으로 진단받은 환자가 5명이었으며 그중 1명은 내원 6개월전부터 천식으로 치료를 받았고, 5명의 천식 진단시부터 만성 호산구성 폐렴을 진단받기까지의 평균 유병기간은 5.5년이었다. 증상 발현부터 병원에 내원하기까지의 기간은 15일에서 4개월로서 평균 1.5개월이었고, 흔히 나타난 증상으로 기침 91%, 호흡곤란 82%, 가래 73%, 체중감소 45%이었으며, 그 외에 전신 쇠약감, 발열, 야간발한과 두드러기 등이 있었다. 진단당시 5명에서 청진시 천명음이 들렸다(Table 1).

2. 혈액학적 소견

11명중 9명에서 백혈구 수가 증가되어 있었고 평균 18,400/mm³였다. 11명은 모두 6% 이상의 말초혈액 호산구 증다증을 보였고 평균치는 38.4%이었다. 혈청 면역글로블린 E는 9명에서만 측정되었는데 평균 880IU/ml로 9명 모두 증가되어 있었다(Table 2).

3. 폐기능 검사

폐기능 검사 소견은 7명에서 기술되어 있는바 그중 1명은 정상소견이었고 6명은 폐환기 장애가 있었는데 2명에서 경도, 1명 중등도, 3명 중증도 감소가 있었고 이중 폐쇄성 폐기능 장애가 2명, 혼합형 장애가 4

Table 1. Clinical features

Patient	Age/Sex	Initial symptoms (duration in months)	Previous history (duration in years)
1	F/43	C, D(1)	Drug allergy
2	F/15	C, D(1)	
3	F/59	C, D, W(1)	Asthma(20)
4	M/40	C, F, N, W(1)	
5	M/34	C, D, W(1)	Asthma(1)
6	M/43	C, D(0.5)	Asthma(3), Allergic rhinitis
7	F/47	C, D, F, W(4)	Asthma(0.5)
8	F/60	C, F, W(0.75)	
9	F/61	D, N(4)	Asthma(3)
10	F/30	C, D, F(1)	
11	F/34	C, D(1)	

(C : Cough, D : Dyspnea, F : Fever, N : Night sweat, W : Weight loss)

Table 2. Hematologic features and percentage of eosinophils in BAL

Patient	WBC(/mm ³)	Peripheral blood eosinophil(%)	Serum IgE (IU/ml)	Eosinophils in BAL(%)
1	35000	40	843.6	
2	13000	10	646.0	
3	16300	62	1310	43
4	7700	6	831	26
5	22900	31		
6	17940	66	336	83
7	14700	60		
8	17000	26	1662	
9	38000	72	700	
10	13500	38	1266	93
11	6200	11	323	31

명 있었다(Table 3).

4. 방사선학적 소견

11명중 6명에서 전형적인 ‘사진상 폐부종의 반전’

(photographic negative of pulmonary edema)된 경계가 불분명한 주변부 미만성 침윤이 나타났다(Table 4). 증례 10의 흉부 엑스선(Fig. 1) 및 전산화 단층촬영(Fig. 2)에서 주변부의 미만성 침윤을 잘 보여주고 있다.

Table 3. Pulmonary function

Patient	Pulmonary function
1	정상
2	경도 폐쇄성 장애
3	FEV ₁ 76%, FVC 72%
6	FEV ₁ 32%, FVC 34%
9	중등도 폐쇄성 장애
10	FEV ₁ 42%, FVC 44%
11	FEV ₁ 35%, FVC 29%

Table 4. Roentgenographic findings

Location	No.
Peripheral	
photographic negative	6
bilateral lower lobe	1
right middle lobe	1
Non-peripheral	
bilateral upper lobe	1
bilateral lower lobe	1
bilateral hilar	1

5. 진단

11명중 4명은 임상적 소견만으로도 진단되었고, 스테로이드의 치료적 시도에 대한 반응이 진단을 확인하는데 도움을 주었다. 나머지 7명은 폐조직 생검이 시행되었고 이중 6명은 경기관지 폐생검술, 1명은 개흉 폐생검이 시행되었다. 7명 모두 간질조직과 폐포내에 광범위한 호산구 침윤을 보였으며(Fig. 3) 2명에서 폐쇄성 세기관지염 기질화폐렴(Bronchiolitis Obliterance Organizing Pneumonia)의 병리소견이 함께 관찰되었다. 11명중 5명에서 기관지폐포 세척검사가 시행되었으며 26%에서 93%의 호산구 증가가 관찰되었다(Table 2).

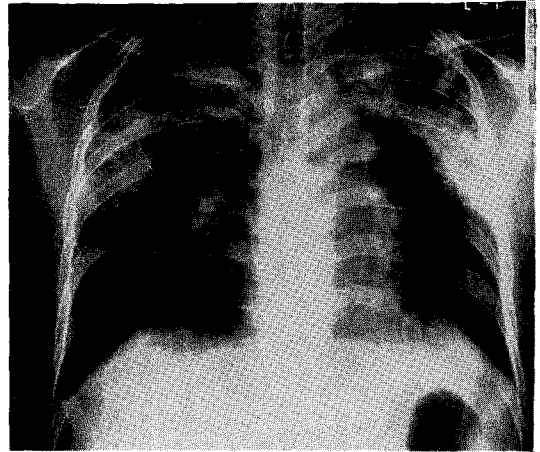


Fig. 1. Chest roentgenogram of case 10. The 'photographic negative of the pulmonary edema' pattern is seen on both lung field.

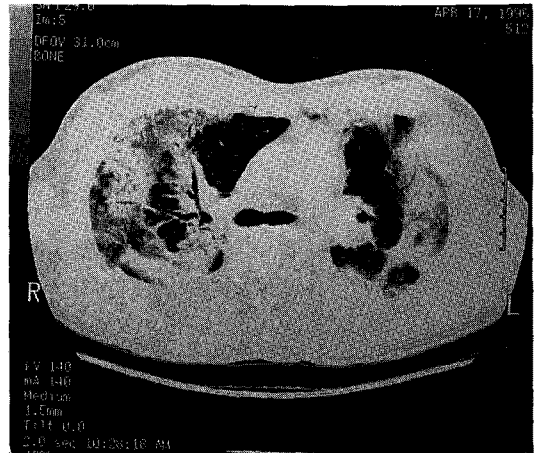


Fig. 2. Computed tomogram of case 10 demonstrates the true peripheral nature of the infiltrates.

6. 치료 및 경과

병의 진행 과정에서 1명이 급성 호흡부전으로 인공호흡

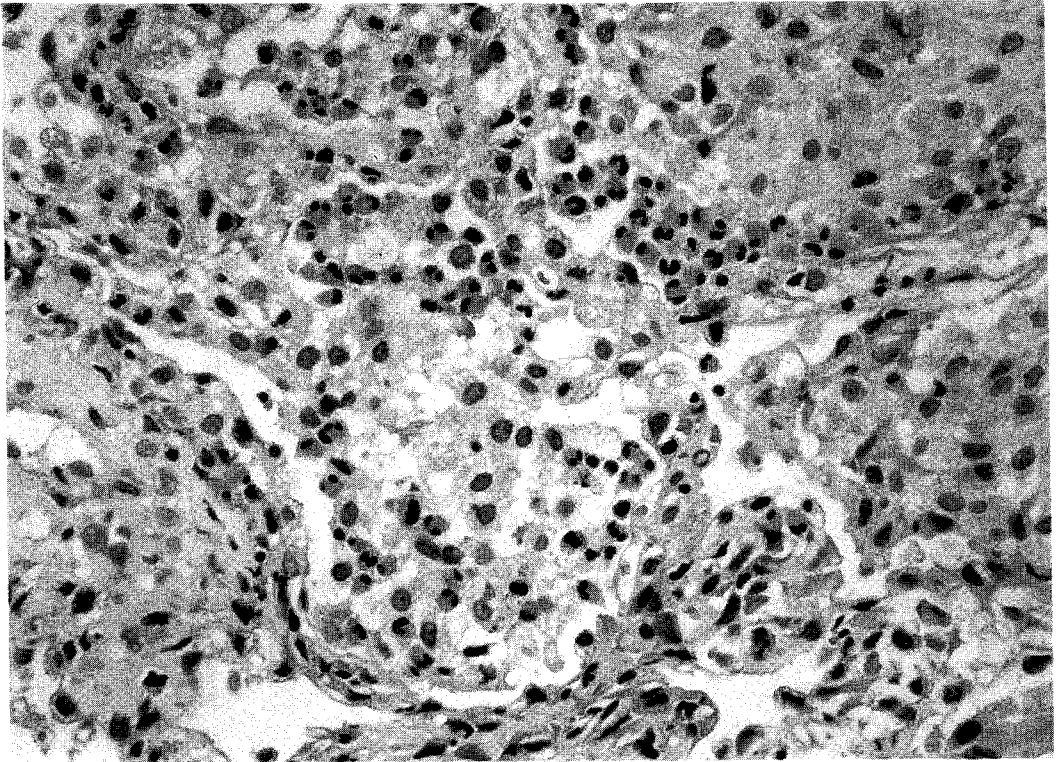


Fig. 3. Transbronchial lung biopsy of case 10 shows intra-alveolar and interstitial distribution of the cellular infiltrate and the majority of cells consist of eosinophils.

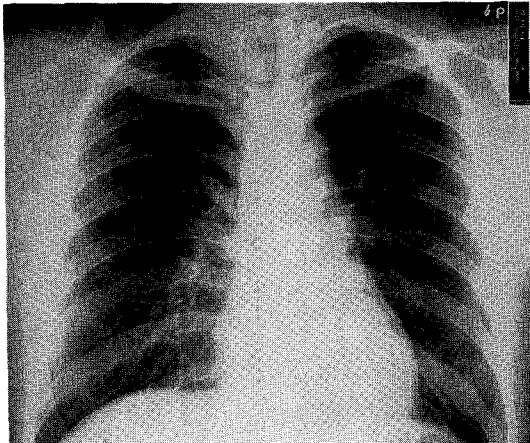


Fig. 4. Chest roentgenogram of case 10 after corticosteroid therapy shows complete resolution.

기 보조호흡을 받았다. 만성 호산구성 폐렴 진단후 전례에서 스테로이드 치료가 시작되었으며 치료 시작 후 즉각적으로 증상 및 방사선학적 호전을 보였다. 증례 10에서 스테로이드 사용 후 12주 경과해서 촬영한 흉부 엑스선상 양측 폐야가 완전히 깨끗해진 것을 볼 수 있다(Fig. 4). 5명은 steroid 치료의 중단 또는 감량 후에 재발하여 스테로이드 치료의 재시도가 필요하였으며 이중 2명은 추적 기간중 2번의 재발이 더 있었다.

고 안

만성 호산구성 폐렴은 수개월 혹은 수년간 지속된 심한 호흡곤란, 체중감소, 발열이 있으면서 말초혈액상

호산구가 증가되고 흉부 엑스선상 폐 주변부 침윤을 특징으로 하는 질환이다¹⁾.

1952년 Crofton 등¹⁰⁾은 폐 호산구증다증을 단순 폐 호산구증다증(simple pulmonary eosinophilia, Löffler's syndrome), 지속성 폐 호산구증다증(prolonged pulmonary eosinophilia), 열대성 폐 호산구증다증(tropical eosinophilia), 천식을 동반한 폐 호산구증다증(pulmonary eosinophilia with asthma), 결절성 다발 동맥염을 동반한 폐 호산구증다증(pulmonary eosinophilia with periarteritis nodosa)의 5군으로 분류하였다. 같은 해에 Reeder 및 Goodrich¹¹⁾는 폐 침윤과 말초혈액내 호산구증다증을 보이는 질환을 호산구증다성 폐 침윤증(pulmonary infiltration with eosinophilia)이라 명하였다. 1969년에 Liebow 및 Carrington¹²⁾은 말초혈액내 호산구증다증의 동반여부에 관계없이 호산구의 폐침윤을 나타내는 질환을 호산구성 폐렴이라 정의하였고, 이후 Carrington¹³⁾은 수개월 혹은 수년간 지속된 심한 호흡곤란, 체중감소, 고열과 야간 발한을 보이는 만성적이고 진행성이며 간혹 생명을 위협하는 질환으로 폐 주변부 침윤의 전형적인 방사선 소견을 보이는 환자 9명을 관찰하고 만성 호산구성 폐렴이라고 정의하였는데 이것은 호산구성 폐렴을 급성과 만성으로 구분해서가 아니라 단순히 환자들의 임상 경과가 만성적이라는 의미였을 것으로 보인다. 이에 반해 최근 Allen 등¹³⁾과 Badesch 등¹⁴⁾은 만성 호산구성 폐렴과 유사한 증상과 방사선 소견을 보이지만 진단전 증상의 발현기간이 비교적 짧으면서 폭발적 발현을 보이고 호흡부전에 빠지는 질환을 급성 호산구성 폐렴이라고 정의하였다.

만성 호산구성 폐렴은 중년 여성이 가장 호발하는 환자군으로 Carrington¹³⁾이 보고한 9명도 모두 여성이었으며 Naughton 등¹⁵⁾의 보고에서도 대상환자 12명이 모두 여성이었던 반면, Jederlinic 등¹⁶⁾의 보고에서는 대상환자 19명중 10명이 남성, Umeki 및 Soehma¹⁷⁾의 보고에서는 6명 중 4명이 남성인 점을 볼 때, 만성 호산구성 폐렴이 여성에서만 발생하는 질

환은 아니지만 여성에서의 발생율이 높으며, 본 조사에서도 남녀의 성비가 3 : 8으로 여성에서 호발하였다.

호산구성 폐렴을 일으키는 원인은 특발성인 경우와 아스페질루스, 기생충 감염, 약물 혹은 화학물질, 박테리아나 곰팡이 감염, 꽃가루, 유육종증 또는 호지킨 병 등에 의해 이차적으로 발생할 수도 있다¹⁸⁾. 본 대상 환자 가운데는 소의 생간을 먹은 경우가 2예, 야생 들쥐의 태아를 생식한 경우가 1예 있었지만 이들 예에서 기생충 감염이 확인되지는 않았었다. 기존의 아토피성 질환을 가지고 있는 경우가 많으며 성인기에 발병한 기관지 천식이나 알레르기성 비염의 병력이 있는 환자가 많으며, 이외에 부비동염, 비강내 용종, 약물 알레르기와 동반되기도 한다¹⁹⁾. 본 대상환자 11명 가운데에도 기관지 천식의 과거력이 있는 경우가 5예, 알레르기성 비염이 있었던 경우가 1예 있었다.

임상 증세는 주로 야간에 발생하는 고열과 오한, 야간 발한, 기침, 호흡곤란, 체중감소가 주 증상이며 간혹 객혈이 있어 결핵으로 혼동되기도 한다¹⁾. 대부분에서 혈액내 호산구증다증을 동반하는데 Jederlinic 등¹⁶⁾은 89%의 환자에서 말초 백혈구 중 6% 이상의 호산구증다증을 보였고 기관지 천식의 기왕력이 있는 경우가 더 심한 호산구증다증을 보인다고 기술하였다. 백혈구수의 상승이 질병의 심각성을 반영하기는 하지만 백혈구의 증가나 적혈구 침강속도의 상승은 비특이적 반응이며¹⁶⁾, 혈청 면역 글로블린 E의 상승도 동반될 수 있어 Naughton 등¹⁵⁾의 보고에 의하면 9명 가운데 5명에서 면역 글로블린 E가 상승되어 있었으며 이중 3명이 기관지천식의 병력이 있는 환자였다.

방사선학적으로 3가지 특징을 가지고 있는데, 첫째, 폐 주변부에 위치하는 진행성인 진한 폐 침윤을 보이고 둘째, 스테로이드 투여로 급속하게 염증이 소멸되며 셋째, 재발하는 경우 동일한 부위에 병변이 나타난다²⁰⁾. Carrington¹³⁾이 기술한 폐부종의 '사진상 반전'의 형태로 나타나는 폐 침윤은 폐엽이나 폐분절에 상관없이 주로 폐 주변부 2/3에 나타나는 말초성 폐 침윤을 나타내는 것으로, 이러한 소견을 보이는 경

우 폐 생검없이도 만성 호산구성 폐렴을 진단할 수 있을 정도로 매우 특이적인 소견이지만 실제로는 절반 이하의 환자에서 관찰되며 약 1/3에서는 비말초성 분포로 나타난다¹⁾. 단순 흉부 방사선 소견상 말초성 폐 침윤이 확실하지 않은 경우 전산화 컴퓨터촬영이 도움을 주기도 한다.

폐기능은 주로 가스교환의 이상을 초래하여 많은 수의 환자가 저산소증, 폐포-동맥 산소농도차의 증가, 폐확산능의 감소를 보이며, 이러한 폐기능 장애는 스테로이드 투여후 빠른 호전을 보인다. 천식을 동반한 환자에서는 폐쇄성 폐질환의 소견을 나타내기도 한다¹⁰⁾.

병리 조직학적 소견은 병의 심각도와는 관계없이 유사한 소견을 나타내는데, 간질조직과 폐포내에 광범위한 백혈구성 삼출액을 보이며 성숙한 호산구가 침윤세포의 대부분을 차지하고 이외에 대식세포, 조직구, 림프구, 형질세포 등의 침윤이 있을 수 있다¹⁾. 이밖에도 소혈관, 특히 세정맥의 경도의 혈관염과 혈관 주위의 림프구와 호산구 침윤, 괴사된 호산구 및 조직구와 그 파괴된 부스러기가 혼합된 폐포내 괴사, 호산구성 소농양을 보이거나 폐쇄성 세기관지염을 보이는 경우도 있다²¹⁾. 기관지폐포 세척에서는 호산구수의 현저한 증가를 볼 수 있는데 이러한 호산구 활성화의 기전은 폐의 국소부위의 활성화된 T림프구 등에서 분비된 호산구 화학주성인자(eosinophil chemotactic factor)가 호산구의 침윤을 자극하기 때문인 것으로 생각되며 이들 호산구가 단백질과립을 분비함으로써 폐조직의 손상을 가져온다^{22, 23)}. Hisato등²⁴⁾은 만성 호산구성 폐렴 환자 2명을 대상으로 스테로이드 투여 전후에 기관지 폐포세척술을 시행하여 침윤세포 가운데 호산구가 차지하는 비율이 스테로이드 투여 후 76.9%에서 0%로, 65.6%에서 1.1%로 각각 감소되었음을 보고하였다. 기관지 폐포세척액에서 보이는 대식세포는 대부분 CD71에 양성 반응을 보이는 대식세포로서 이들 대식세포들은 호산구 과립 단백질을 활동적으로 탐식함으로써 호산구 단백효소(eosinophil protease)의 세포의 농도가 상승하는 것을 방지하여 폐포벽의 손상을 예방하는 것으로 생각되며 만성 호산구성 폐렴의

치유과정에도 중요한 역할을 하는 것으로 여겨진다²⁵⁾.

치료에는 corticosteroid가 사용되며, 치료의 목적은 첫째로 급성 증상을 소멸시키고 둘째로 영구적인 폐손상을 억제 시키는데 있다. 대부분 스테로이드 투여후 극적인 호전을 보여 48시간 이내에 증세의 호전을 보이기 시작하며 2주 이내에 증세나 방사선학적으로 완전히 회복된다. 반면에 스테로이드의 감량 또는 중단 후에 재발도 흔하여, Jederlinic등¹⁶⁾의 보고에서는 약 80%의 환자가 수개월내에 재발하였고 이에 따라서 고용량으로 시작한 후 점차 감량하여 소량으로 매일 혹은 격일로 최소한 6개월간 스테로이드를 계속 투여할 것을 권장하였고 일부 환자에서는 수년간 혹은 평생동안 스테로이드 투여가 필요하다고 하였다. 재발된 경우에도 스테로이드의 재투여는 극적 호전을 시키는데, 본 대상환자 11명 가운데에도 5명(45%)에서 스테로이드의 감량 또는 중단 이후 1회 이상의 재발이 있었고 스테로이드의 증량으로 모두 호전되었다. 그러나 재발하는 빈도가 높아서 총 투여기간에 대해서는 아직 정립되어 있지 않다.

요 약

연구배경 :

만성 호산구성 폐렴은 주로 중년 여성에서 호발하며, 발열, 야간발한, 체중감소, 식욕부진 등의 전신 증상과 기침, 천명, 가래 등의 호흡기 증상을 특징으로 하고, 대부분 말초 혈액 호산구증다증을 동반하고 흉부 방사선 소견상 폐 주변부 침윤을 보이며 스테로이드 치료에 즉각적인 반응을 나타낸다. 저자들은 드문 질환으로 국내에서 발생된 만성 호산구성 폐렴 환자의 특성을 조사하고자 하였다.

방 법 :

1980년 1월에서 1996년 7월까지 대한 내과학회지, 결핵 및 호흡기질환지, 알레르기지에 보고되었던 만성 호산구성 폐렴 환자 8명과 최근 본원에서 경험하였던 환자 3명을 포함한 11명의 환자를 대상으로 환자의 병력, 검사소견 및 방사선 소견 등을 분석하였다.

결 과 :

1) 환자의 남녀비는 3 : 8이었고, 40대에 46%로 가장 높은 빈도를 보였다. 과거력상 아토피 질환이 있었던 환자가 6명이었고 이중 기관지 천식이 5예로 가장 흔하였다.

2) 임상증상은 기침 10명, 호흡곤란 9명, 객담 8명, 체중감소 5명, 전신쇠약감 3명, 발열 2명, 야간 발한 2명, 피부발진 2명 등이었다.

3) 말초혈액 백혈구중 호산구가 차지하는 비율은 평균 38.4%(6~72%)였고, 총 Ig E는 평균 880IU/ml(323~1,662IU/ml)였다. 흉부 방사선 소견상 전형적인 '사진상 반전' 형태의 말초성 침윤을 보인 경우가 6예(55%)였다. 폐기능검사는 7예에서 시행되었으며 1명은 정상소견, 폐쇄성 감소가 2예, 혼합형 감소가 4예였다. 조직검사로 확진된 예는 7예(경기관지 폐생검 6예, 개흉 폐생검 1예)이며 기관지 폐포 세척액 검사를 시행한 5예에서 평균 호산구 55.2%(26~93%)의 소견을 보였다.

4) 11명 모두에서 스테로이드를 투여하여 임상증상 및 흉부 방사선 소견의 호전을 보였다.

결 론 :

만성 호산구성 폐렴은 발열, 야간발한, 체중감소 등의 특징적인 임상증상과 방사선학적 소견상 전형적인 폐주변부의 간상폐침윤을 보이며 말초혈액 호산구증다증을 보이는 경우에 진단할 수 있으며, 폐생검이나 기관지 폐포세척액 검사로 확진할 수 있다. 스테로이드 투여에 즉각적인 반응을 나타내어 진단 및 치료에 이용되며 스테로이드의 감량이나 중단으로 빈번한 재발을 가져오므로 재발을 방지하기 위하여는 최소한 6개월 이상의 스테로이드 투여가 필요하다.

참 고 문 헌

1. Carrington CB, Addington WW, Goff AM, Madoff IM, Marks A, Schwaber JR, Gaensler EA : Chronic eosinophilic pneumonia. N Engl J Med 280 : 787, 1969

2. 이진홍, 유진우, 김귀완 : 만성 호산구성 폐렴 1예. 결핵 및 호흡기질환 36(2) : 149, 1989
3. 김시찬, 박기호, 이홍렬, 조철호, 김병일, 김성규 : 만성 호산구성 폐렴 1예. 제41차 대한 내과학회 추계 학술대회 초록집 298, 1990
4. 권현민, 안광호, 강경호, 유세화 : 호산구증다증-폐렴-천식. 제41차 대한 내과학회 추계 학술대회 초록집 302, 1990
5. 최형석, 김호중, 이혁표, 심태선, 조상헌, 김영환, 심영수, 김유영 : 들쥐 생식 후 발생한 만성 호산구성폐렴 1예. 결핵 및 호흡기질환 38(2) : 194, 1991
6. 엄현석, 장지정, 이숙영, 김치홍, 권순덕, 김영균, 김관형, 문화식, 송정섭, 박성학, 이교영 : 호산구 증가를 동반한 급성 호흡 부전증. 결핵 및 호흡기질환 40(3) : 314, 1993
7. 안진철, 양대원, 최진우, 정성욱, 강윤경, 전우기, 염호기 : 만성 호산구성 폐렴 1예. 제47차 대한 내과학회 추계 학술대회 초록집 217, 1995
8. 김범수, 전경홍, 박성민, 권중혁, 임시영, 전우규, 이만호, 이상중, 국신호 : 가족에서 발생한 만성호산구성 폐렴 2예. 대한 내과학회지 50(6) : 865, 1996
9. 조성민, 김미선, 천선희, 김성숙, 홍기숙, 신동환 : 폐염성으로 발생한 만성 호산구성 폐렴 1예. 대한 내과학회지 52(3) : 412, 1997
10. Crofton JW, Livingstone JL, Oswald NC, Roberts ATU : Pulmonary eosinophilia. Thorax. 7 : 1, 1952
11. Reeder WH, Goodrich BE : Pulmonary infiltration with eosinophilia(PIE syndrome). Ann Intern Med. 36 : 1217, 1952
12. Liebow A, Carrington CB : The eosinophilic pneumonias. Medicine. 48 : 251, 1969
13. Allen JN, Pacht ER, Gadek JE, Davis WB : Acute eosinophilic pneumonia as a reversible

- cause of noninfectious respiratory failure. *N Eng J Med.* 321 : 569, 1989
14. Badesch DB, King TE, Schwarz MI : Acute eosinophilic pneumonia ; a hypersensitivity pneumonia? *Am Rev Respir Dis.* 139 : 249, 1989
 15. Naughton M, Fahy J, Fitz Gerald MX : Chronic eosinophilic pneumonia. A long-term follow-up of 12 patients. *Chest.* 103 : 162, 1993
 16. Jederlinic PJ, Sicilian L, Gaensler EA : Chronic eosinophilic pneumonia. A report of 19 cases and a review of the literature. *Medicine.* 67 : 154, 1988
 17. Umeki S, Soehma R : Acute and chronic eosinophilic pneumonia : Clinical evaluation and the criteria. *Intern Med.* 31 : 847, 1992
 18. Patterson R, Irons JS, Kelly JF, Mattson JR, Oh SH : Pulmonary infiltrates with eosinophilia. *J Allergy Clin Immunol.* 53 : 245, 1974
 19. Turner-Warwick M, Assem ESK, Lockwood M : Cryptogenic pulmonary eosinophilia. *Clin Allergy.* 6 : 135, 1976
 20. Gaensler EA, Carrington CB : Peripheral opacities in chronic eosinophilic pneumonia : The photographic negative of pulmonary edema. *Am J Roentgenol.* 128 : 1, 1977
 21. Chung J, Stauss L : Allergic granulomatosis, allergic angitis and periarteritis nodosa *Am J Pathol.* 27 : 277, 1951
 22. Chihara J, Kino T, Nakajima S : Observation of eosinophil chemotactic activity in sera and bronchoalveolar lavage fluid of patients with eosinophilic pneumonia. *Jpn J Thorac Dis.* 26 : 714, 1988
 23. Mukae H, Kadota J, Kohno S, Matsukura S, Hara K : Increase of activated T-cell in BAL fluid of Japanese patients with bronchiolitis obliterance organizing pneumonia and chronic eosinophilic pneumonia. *Chest.* 108 : 123, 1995
 24. Takahashi H, Arakawa Y, Oki K, Sugita H, Sakamoto S, Kawabata Y : Analysis of bronchoalveolar lavage cells in chronic eosinophilic pneumonia before and during corticosteroid therapy. *Int Arch Allergy Immunol.* 108 (Suppl) : 2, 1995
 25. Ayars GH, Altman LC, Glerch GJ, Loegering DA, Barker CB : Eosinophil and eosinophil granule-mediated pneumocyte injury. *J Allergy Clin Immunol.* 76 : 595, 1985