

제3급 치조제 결손부위의 심미적 치료 증례

연세대학교 치과대학 치주과학교실*, 보철학교실** 최성호*, 박지숙*, 문홍식**, 조규성*

심한 치주질환으로 치조골이 파괴되거나, 외상에 의한 치조골의 상실 또는 치아의 조기발치, 발치후 심한 치조골의 흡수, 발육상의 결함 등으로 치조제의 결손이 초래될 수 있다. 이러한 치조제 결손이 있는 환자의 치아와 안면의 심미성과 기능을 수복해 주는데는 흔히 보철수단이 쓰인다. 그러나 심한 치조제 결손이 있는 경우 고정식 계속가공의치 이용시 인공치가 인접치보다 길어지며, 따라서 특히 전치부에서는 심미성에 심각한 장애를 주게 된다.

이런 보철시 심미적 문제를 해결하기 위해 보철전 치조제 증대술이 시행되어지며, 술식으로 full thickness soft-tissue grafts, connective tissue grafts, pedicle grafts, 골 이식술, 치주조직유도 재생술(GTR) 등이 발달되어 왔다. 일반적으로 onlay graft나 connective tissue grafts 등은 공여조직의 양이 한정되어 치조제의 결손부가 클 때는 1차 수술로 완전한 회복을 기대하기 힘들기 때문에 경우에 따라서는 2차, 3차의 수술을 요할 수 있다. 또한 술후 수축양이 많아 예후 예측에 어려움이 많으며, 치은성형술과 같은 부가적 수술이 요구되는 경우가 많다¹. 그러나 골이식술의 경우에는 공여조직이 충분하여 결손부위가 크더라도 접근방법에 따라 심미적으로 충분히 회복할 수 있고, 2차 수술 부위가 필요하지 않으며, 수술시 요구되는 시간이 감소된다는 잇점이 있다². 또한 최근에는 Titanium-reinforced GTAM의 사용으로 골이식술을 단독으로 사용할 때보다 우수한 결과를 얻을 수 있음이 보고되고 있다. 그러나 이들 술식 또한 초기 봉합을 이루기가 매우 어렵고, 치은 조직이 얇은 경우 이식재가 비쳐 보일 수 있으며 치은점막 경계의 치관쪽으로의 이동에 의한 심미적 문제점을 초래할 수 있다는 한계가 있다.

따라서 환자와 술자가 요구하는 기능적, 심미적 치조제 결손 부위의 재건을 위해서는 여러 가지 변형된 soft-tissue management technique과 GTR 원리를 이용

한 복합 치료가 필요하다. 또한 치조제 부위의 치유가 거의 인접치 interdental papilla와 결손부 free gingival margins의 가장 apical curvature 사이 거리와 동일한 골 치유 양상을 나타내어 편평해짐을 고려할 때, 수술전 임시 보철물을 제작하고 치조제 증대술을 시행하여 주면 이에 맞춰 attachment apparatus의 치유를 이상적으로 유도할 수 있다³.

본 문에서는 사고로 심한 치조제 결손을 가져온 증례에 있어서 골이식술을 동반한 GTAM 술식에 의해 치조제 증대술을 시행한 경우를 소개하고자 한다.

증례

1. 주소 및 현증 : 19세된 남환으로 사고로 넘어져 상악 전치부 치아가 탈구된 후 치아를 해내기 위해 내원하였다. 임상 및 방사선 사진 검사 결과, #11, 21 부위의 사고로 인한 탈구와 치조골 파절, #22의 치근 파절, #12의 2급 치아 동요도, #13의 2급 치관 파절을 보이고 있었다.

2. 치료계획 : #22는 발치하고, #12는 신경치료를 시행하기로 하고, 치석제거술과 구강위생 교육을 시행한 후 #13, 12-23의 임시 보철물을 제작하고, 골이식재와 GTAM을 이용한 #11, 21, 22 부위의 치조제 재건술을 시행하기로 하였다.

3. 수술시 및 술후 소견 : 수술 당시 #11, 21, 22 부위에 협설로 4.5mm 정도의 얇은, 치관치근단으로 인접치아 CEJ 하방 3.5mm 정도의 낮은 치조제만이 잔존하는 Seibert's 3급 치조제 결손을 보이고 있었으며, 발치와는 연조직은 정상에 가까운 회복을 보이고 있었으나 골조직 치유는 불완전한 상태였다(그림 1, 2). 치조정에서 약간 구개측으로 치우쳐 incision을 넣고, GTAM을 Frios system pin을 사용하여 협측에 고정한 후(그림 4), intramarrow penetration을 시행하고 DFDBA와

Biocoral을 혼합하여 실제 원하는 부피보다 약간 과다하게 이식하였다(그림 5). Flap을 충분히 releasing하여 tension free하게 하고, primary closure를 시켰다(그림 6)⁵. 골이식술과 막을 사용한 치조제 증대술의 경우 술 후 초기 수축이 거의 나타나지 않아, 2차 수술시 치조제 형태의 큰 변형없이 유지되고 있었다(그림 7). GTAM은 보통 술후 6-10주 사이에 제거하는데 6주에

는 아직까지 soft gelatinous한 신생조직 양상을 나타내고, 10주 정도에 solid bone formation을 나타낸다. 이 증례에서는 술후 8주에 GTAM과 pin을 제거하였다(그림 8). 보철 치료 완료 후 치조제 결손 부위의 협설로 9mm, 치관치근단으로 5mm의 치조제 확장으로 거의 정상에 가까운 회복을 얻어 심미적인 보철물 제작이 가능하다(그림 9, 10, 11).

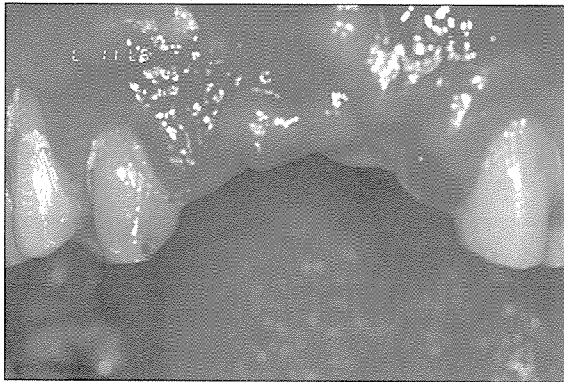


그림 1. 치료전 사진

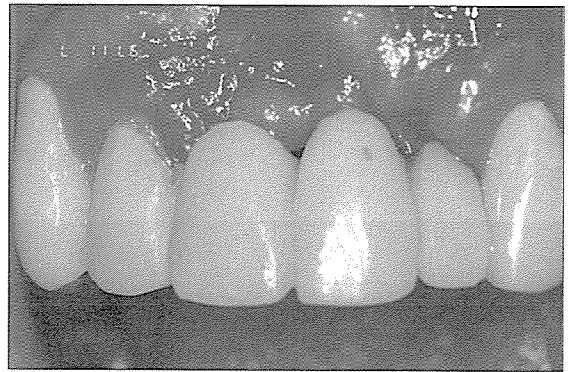

그림 2. 술전 임시 보철물 장착시

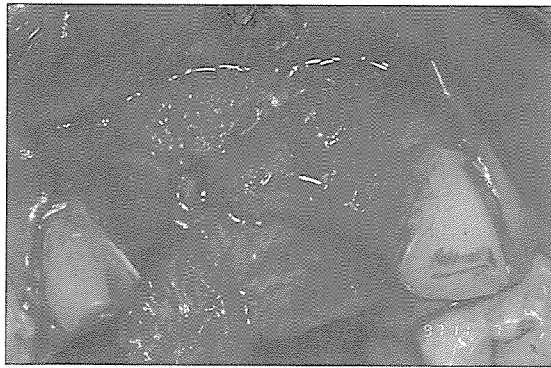

그림 3. 결손부 형태

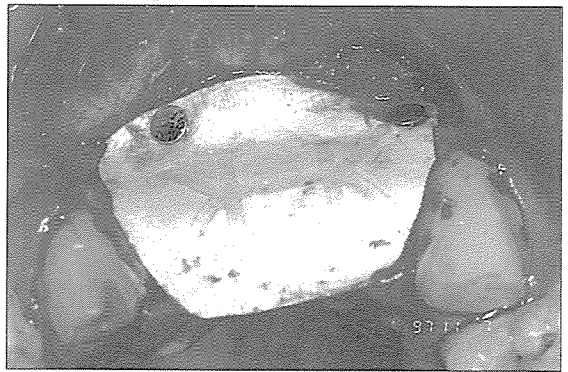

그림 4. GTAM을 Frios system pin을 사용하여 고정

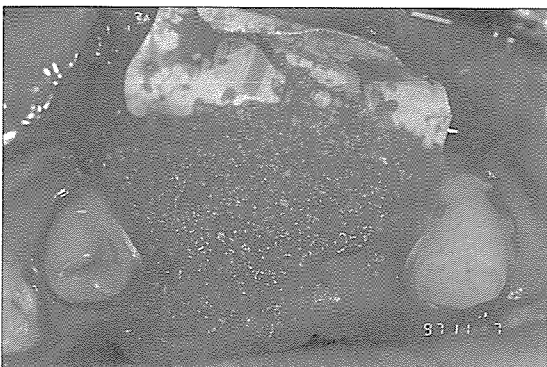


그림 5. DFDBA와 Biocoral 혼합 이식 후

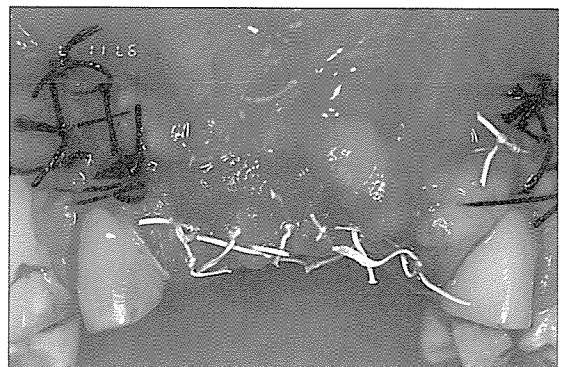


그림 6. Suture 후

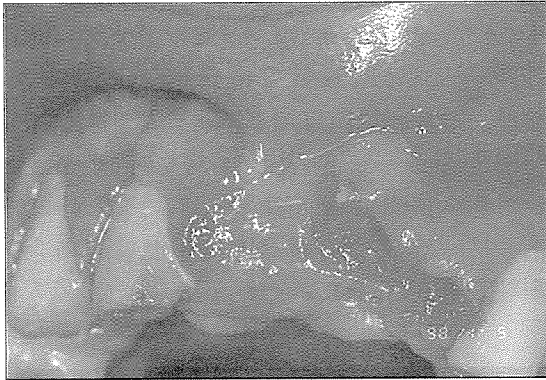


그림 7. 술후 2개월 후 2차 수술시

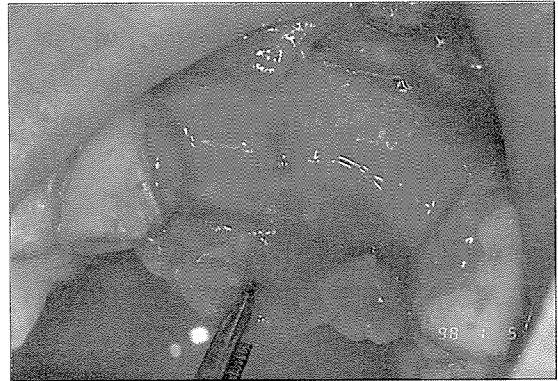

그림 8. GTAM 제거후

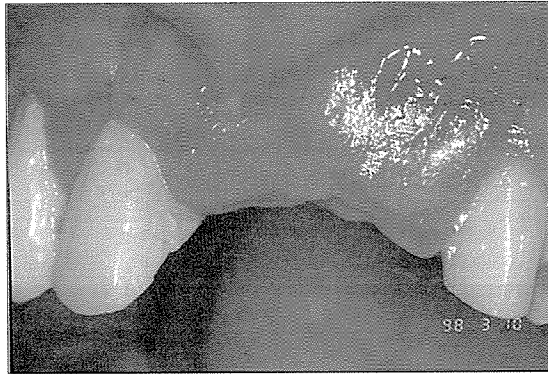

그림 9. 2차 수술 2개월 후

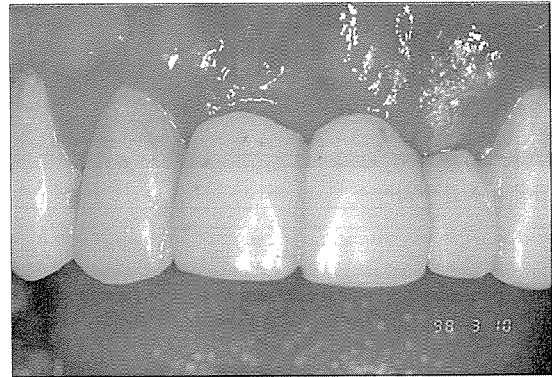

그림 10. 술후 임시 보철물 장착시

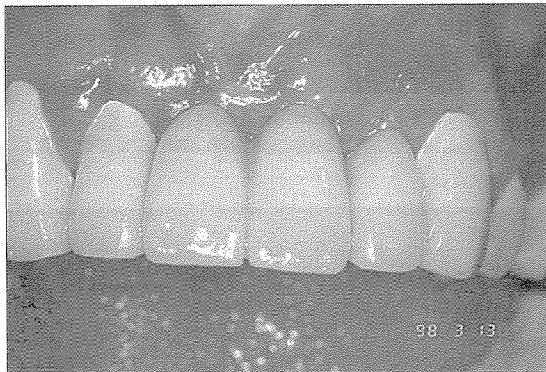


그림 11. 보철치료 완료 후

참 고 문 헌

- 1. Edward PA, Craig SG, & Gregory G : Improved technique for localized ridge augmentation. J. Periodontol., 56, 4 : 195, 1985.
- 2. Rosenberg S & Greenberg J : Use of ceramic material for augmentation of the partially edentulous ridge. Continuing education, 5, 4 : 279, 1984.
- 3. Jonathan LG & J. Bryan : Correction of localized alveolar ridge defects utilizing hydroxyapatite & a "tunneling" approach. International J. Periodontics & Prosthodontics Dentistry, 3 : 73, 1988.
- 4. Abrams : Augmentation of the deformed residual edentulous ridge for fixed prosthesis. Continuing education, 1, 3 : 205, 1980.
- 5. Seibert JS : Treatment of moderate localized alveolar ridge defects. : preventive & reconstructive concepts in therapy. Dental Clinic of North America, 37 : 265, 1993.