

근치적 유방절제술을 시행받은 환자의 Chest wall 치료시 step bolus사용에 대한 유용성 고찰

연세의료원 방사선 종양학과

백태성, 방동완, 이상훈, 박재일

I. 서론

유방암 치료에 있어서 방사선 치료는 수술요법, 약물요법과 병행하여 매우 중요한 치료방법 중 하나이다. 유방암 환자의 방사선 치료방법 중, 근치적 유방 절제술(radical mastectomy)을 시행한 경우의 방사선 치료는 axillary lymph node, supraclavicular lymph node, internal mammary lymph node, chest wall 등을 포함한 영역을 조사야로 선택하여 치료를 한다. 일반적으로 치료 조사야는 광자선과 전자선으로 구분하여 임의의 junction을 두고, 그 중 치료부위의 두께가 얇은 internal mammary와 chest wall은 전자선을 이용하여 치료하게 된다. 이때 전자선으로 chest wall을 치료시 chest wall의 두께가 얇고 불균등하기 때문에 chest wall과 그 밑에 위치한 폐에서 inhomogeneous한 선량분포의 변화가 발생한다. 이를 극복하기 위해서 chest wall 표면에 bolus를 사용하여 폐 용적에 입사되는 선량을 최소화 하고 흉막에 80-90% 등선량분포가 이루어지도록 처방하고 있다. 하지만 chest wall 각 부분마다 불균등한 두께차이로 인해 chest wall에 입사되는 선량이나 폐에 입사되는 선량을 기존의 동일한 두께의 bolus를 사용해서는 이상적인 homogeneous한 선량분포를 얻을 수 없었다.

따라서, 본원에서는 보다 정확한 환자 치료를 위해 환자의 C-T 단면영상을 이용하여 각 부분의 chest wall 두께차이를 보상한 step bolus를 고안·제작하여 적절한 선량을 chest wall에 입사시키고, 폐선량을 최소화하여 임상에 적용하고 그 유용성을 평가하고자 하였다.

II. 대상 및 방법

1. 실험 장비 및 기구

- LINAC 2100C/D (varian社, USA) 9MeV electron beam
- 치료 계획용 컴퓨터 PINNACLE³ (ADAC社, USA)
- Video Densitometer (Wellhofer Dosimetrie?)
- Film (Kodak X-Omat V)
- TLD 100
- Bolus
- Chest phantom (paraffin, cork)

2. 측정방법

1) Step bolus 및 chest phantom 제작

본원에서 치료 중인 임의의 환자를 선정하여 planning C-T scan을 실시하고 원 하는 부위의 단면영상을 얻었으며, 이 C-T 필름과 simulation 필름을 이용하여 chest wall 치료 조사야 내의 범위를 확인하고 조사야 내의 chest wall 두께를 2cm 간격으로 상하 좌우를 C-T 필름 상에서 측정하여 step bolus 제작용 sheet지를 이용하여 기록하였다 (그림 1).

이 sheet지를 바탕으로 0.5cm 두께의 bolus를 기준으로 하여 불균등한 chest wall 두께를 보상할 수 있는 계단 모양의 step bolus를 제작하였다 (그림 2).

또한 C-T 영상을 이용하여 정확한 측정과 측정의

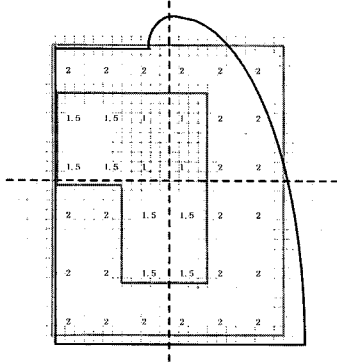


그림 1. Step bolus 제작용 sheet 및 simulation 필름


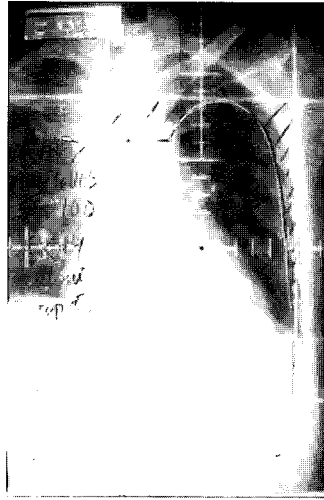


그림 2. Step bolus

재현성을 위해 환자와 똑같은 실제 크기의 흉부팬텀을 paraffin과 cork를 이용하여 제작하였다(그림 3).

이 제작한 흉부팬텀에 전자선으로 chest wall을 치료시 동일한 부위에 동일한 조사야 범위를 표시하여 측정에 정확성을 기하였다.

2) TLD dosimetry

TLD chip을 이용한 선량측정은 그림 3에서 처럼 흉부팬텀 내에 5개의 TLD를 위치시키고 전자선 9MeV를 조사시켰다. 기준점은 조사야내 등선량 곡




그림 3. 흉부팬텀

선 80%에 처방된 흉막과 폐의 경계면 가까이에 위치된 점들을 기준으로 하였다. 측정은 전자선 9MeV를 이용하여 open 조사, 1cm bolus, step bolus를 각각 chest wall에 위 치시키고 3번씩 조사시켜 측정된 그 값을 비교 분석하였다(그림 4).

3) Film dosimetry

Film을 이용한 측정은 흉부팬텀 사이에 chest wall 체표면 윤곽과 동일하게 제 단하여 제작한 X-Omat V film을 전자선의 입사방향과 평행하게 위치시키고 2개 의 팬텀 사이에 밀착시킨 후 전자선 9MeV를 이용하여 SSD 100cm에서 조사시켰다.(그림 5).

각각의 측정은 open 조사, 1cm bolus, step bolus를 chest wall에 위치시키고 조사시켰으며, 그 감광된 film들을 현상후 video densitometer를 이용하여 film scan하고 측정값을 비교 분석하였다.

4) 컴퓨터 계획 장치로 비교 분석

C-T 필름을 이용하여 제작된 step bolus를 환자의 치료부위인 chest wall에 부착시킨 후 다시 C-T 단면 영상을 획득하여 이 영상을 치료 계획용 컴퓨터에 입력 시키고, 조사야 범위 내에서의 등선량 곡선의 분포도를 구하였다(그림 6).




그림 4-1. open 조사




그림 4-2. 1cm bolus



그림 4-3. step bolus

이때 chest wall에 bolus가 없는 상태와 step bolus를 부착한 상태에서의 등선량곡선 분포를 각각 비교 측정하였다.

그래서 컴퓨터를 이용한 치료계획에서의 선량분포와 TLD와 film을 이용한 선량측정에서의 값들과 서로 상관관계가 있는지를 비교하였다.

Ⅲ. 결과

Planning C-T scan을 통해 획득한 영상을 바탕으로 측정된 chest wall의 두께차이를 조사야 내에서 중심축을 기준으로 상하 좌우 2cm 간격으로 측정하여 기록한 step bolus 제작용 sheet지에서 조사야 내의 chest wall의 두께가 1cm에서 2cm까지 변화가 있었음을 확인할 수 있었다(그림 1).

위의 결과를 바탕으로 제작한 step bolus와 측정을

위해 제작된 흉부팬텀을 이용하여 TLD chip을 이용한 측정 결과는 표 1.과 같은 측정값을 나타냈으며, open beam, 1cm bolus, step bolus를 사용했을 때의 측정값을 비교한 결과 step bolus를 사용했을 때의 값이 등선량곡선 80%에 처방한 값에 전체적으로 가장 근접해 있음을 보여 주었다 (TLD 허용오차 $\pm 5\%$).

표 1. TLD를 이용한 측정 결과(단위: %)

	1	2	3	4	5
open	111.2	116.4	106.4	102.5	88.1
1cm bolus	91.3	97.6	84.5	87.2	83.7
step bolus	81.4	80.8	78.7	82.3	79.1

Film을 이용하여 chest wall에 open, 1cm bolus, step bolus를 위치시켜 측정된 결과 다음과 같은 beam




그림 5. 팬텀 사이에 film 위치시킨 후 조사

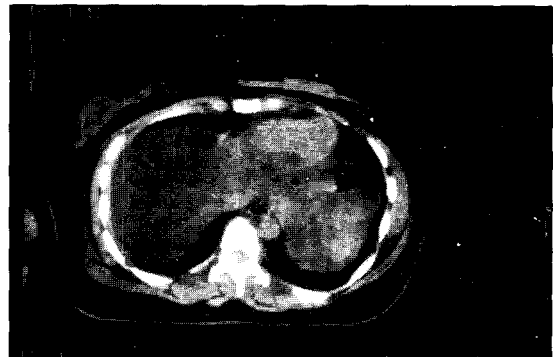

그림 6. Step bolus를 부착시킨 C-T 단면영상

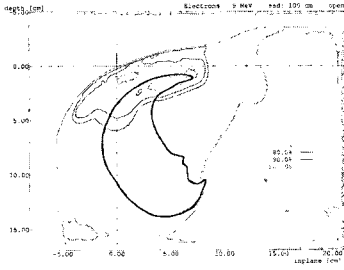


그림 7-1. open 조사

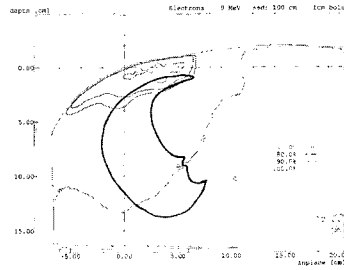


그림 7-2. 1cm bolus

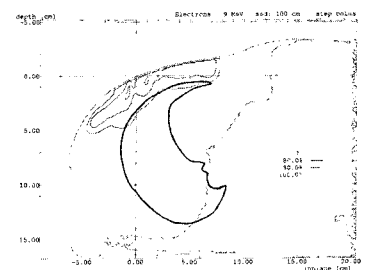


그림 7-3. step bolus

profile을 나타내었다 (그림 7).

그림 7.에서 나타났듯이 step bolus를 사용했을 때의 값이 80% 등선량곡선 상에서 가장 homogeneous한 선량분포를 보여주었고, 또한 상대적으로 폐 선량도 감소함을 볼 수 있었다.

그리고, 컴퓨터 치료 계획장치에서 planning C-T 영상을 통해 chest wall에 open beam상태와 step bolus를 부착한 상태에서 획득한 영상을 이용해 등선량곡선 분포를 통하여 step bolus의 유용성을 평가한 결과이다 (그림 8).

그림 8.에서 나타났듯이 open으로 조사했을 때 보다 chest wall 두께 모양에 맞게 제작된 step bolus를 사용했을 때의 등선량곡선 분포가 보다 더 homogeneous하며, 폐선량을 상당히 감소시켜 주는

것을 볼 수 있었다 (그림 9).

그리고 TLD와 Film을 이용하여 측정한 실험결과치와 비교한 결과와도 거의 유사한 근사치 값을 보여 주고 있었다.

IV. 고찰

조사야 내에서 불균등한 조직이나 요철 부위에 있어서의 방사선 치료는 bolus나 compensating filter를 이미 많은 부분에서 사용했었다.

특히, bolus를 치료부위에 사용할 때 그 두께만큼의 build-up dose를 피부 표면 쪽으로 이동시켜 그곳에 위치한 중앙선량은 증가시키는 반면, 심부 조

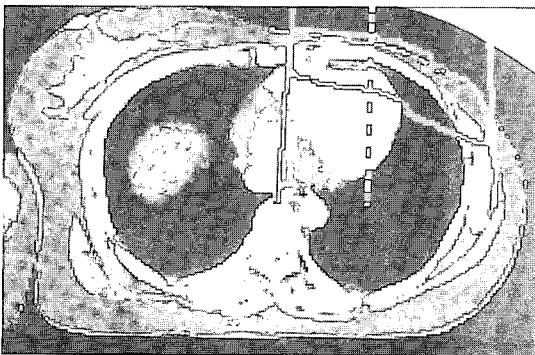


그림 8-1. open 조사

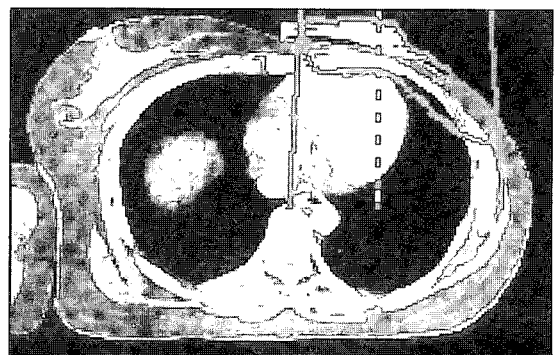


그림 8-2. step bolus

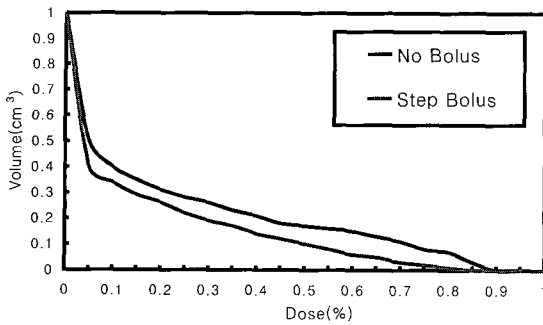


그림 9. Dose Volume Histogram (DVH)

직에 입사되는 선량은 감소시키는 결과를 가져오게 된다. 그리하여 유방 절제술을 시행받은 환자의 chest wall 치료에 있어서의 방사선 치료는 bolus의 사용으로 흉막쪽에 선량을 증가시켜 주거나 균등하게 해주며, 반면에 폐선량은 감소시켜 주는 효과를 기대 하게 되었다.

하지만, 불균등한 chest wall의 두께로 인하여 기존의 bolus를 사용하여 치료할 때는 처방한 선량이 homogeneous하게 chest wall과 폐에 입사되기까지는 한계가 있음을 알 수 있었다. 따라서, 환자의 C-T 영상을 이용하여 정확하게 chest wall 의 두께를 측정하고 두께 차이를 보상한 step bolus를 제작·사용하였을 때, 보다 정확한 양질의 방사선 치료를 기대할

수 있었다.

Step bolus를 임상에 적용할 때 주의해야 할 중요한 점들은 제작된 step bolus를 환자의 치료부위에 부착시킬 때 환자의 몸에 그려진 조사야의 중심축과 step bolus의 중심축을 정확하게 일치시켜야 할 것과 chest wall의 바깥쪽 측면부위가 경사가 진 상태이므로 step bolus가 피부표면에 잘 부착될 수 있도록 세심한 주의가 필요하였다. 이러한 주의를 기울여 step bolus를 제작하고 사용한다면 두께차이가 상당히 심한 환자의 chest wall에서도 유용하게 사용할 수 있을 것이며, 보다 나은 양질의 방사선 치료효과를 기대할 수 있을 것이다.

그리고, 유방암 뿐만 아니라 다양하고 많은 영역에서의 불균등하고 두께차이가 심한 치료 조사부위에서도 보다 나은 선량의 개선을 위해 연구 노력이 필요할 것으로 사료된다.

V. 결론

유방절제술을 시행받은 환자의 chest wall 치료시 chest wall의 두께 차이로 인해 발생하는 inhomogeneous한 선량분포를 개선하기 위해 C-T 영상을 이용하여 chest wall의 두께차이를 보상한 step bolus를 제작·사용했을 때 chest wall에서는 homogeneous한 선량분포를 나타냈고, 폐에도 많은


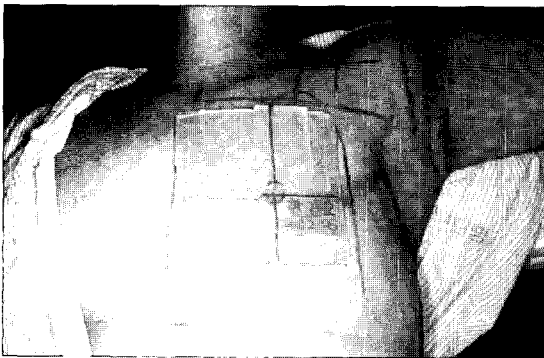


그림 10. 임상에서의 step bolus 적용

선량의 감소가 나타났다.

따라서, step bolus 제작으로 인하여 기존의 치료 방법보다 향상된 선량분포를 보여 주어 임상에 적용 시 적정한 선량을 입사시켜 환자에게 가장 크게 문제가 되었던 방사선 폐렴같은 부작용을 많이 줄일 수 있는 효과적인 방사선 치료를 할 수 있어, step bolus 사용이 유용하게 적용되었다고 사료된다.

참고문헌

1. Veronesi U, Saccozzi R, Del Vecchio M: Comparing radical mastectomy with quadrantectomy, axillary dissection, and radiotherapy in patients with small cancers of the breast. *N Engl J Med* 305:6, 1981.
2. Buclossi P, Veronesi U, Zingo L, Conti C. Enlarged mastectomy for breast cancer: review of 1213 cases. *Am J Roentgenol Radium Ther Nucl Med* 1971;111:119-122
3. Rose CM, Kaplan WD, Marcd A, et al: Parasternal lymphoscintigraphy: Implications for the treatment planning fo internal mammary lymph nodes in breast cancer. *Int J Radiat Oncol Biol Phys* 5:1849, 1979.
4. Siddon RL, Chin LM, Zimmerman RE, et al: Utilization of parasternal lymphoscintigraphy in radiation therapy for breast careinoma. *Int J*
5. Bentel GC: A reproducible field matching technique for treatment of breast carcinoma (abstr). *Int J Radiat Oncol Biol Phys* 10:177, 1984.
6. Klen Ee, Taylor M, Michaletz-Lorena M, et al: A mono isocentric technique for breast and regional nodal therapy using dual asymmetric jaws. *Int J Radiat Oncol biol Phys* 28:753, 1994.
7. Podgorsak EB, Gosselin M, Kim TH, Freeman CR: A simple isocentic technique for irradiation of the breast, chest wall and peripheral lymphatics. *Br J Radiol* 57:57, 1984.
8. Svensson GK, Bjarnfard BE, Larsen RD, Levene MB: A modified three-field technique for breast treatment. *Int J Rakiat Oncol Bill Phys* 6:689, 1980.
9. Stibbe EP. the internal mammary lymphatic glands. *J Anat* 1918;52: 257.
10. Halsted W. The results of radical operations for the cure of carcinoma of the breast. *Ann Surg* 1907;46:1-19.
11. Spratt J, Donegan W. Cancer of the breast. Philadelphia: WB Saunders, 1967.
12. Fisher B, Slack N, Ausman R. Location of breast carcinoma and prognosis. *Surg Gynecol Obstet* 1969;129:705-716.