후두엽의 허혈성 뇌졸중 환자에서 시각피질의 기능적 자기공명영상

이영준[1] · 정태섭[1] · 윤영수[2] · 한승한[3] · 조영재[1] · 배준호[1]

목적 : 후두엽의 허혈성 경색환자에서 시각피질의 기능적 자기공명영상의 유용성을 알아보고자 하였다.

대상 및 방법 : 후대뇌동맥의 시각피질 부위에 대한 혈류공급 장애로 인하여 시각피질의 허혈 또는 경색 증후를 보이는 환자 4명을 대상으로 하였다. 모든 환자는 안과적 시야검사를 받았으며 자기공명 혈관조영술(n=4)과 디지털 감산 혈관조영술(n=2)을 시행하여 혈관이상을 확인하였다. 기능적 자기공명영상은 2D-FLASH 기법(TR/TE = 90/56 msec, TA = 8.32 sec, FOV = 240×240, matrix No.= 64×128, slice thickness = 8mm)을 이용하였으며 초당 8회로 점멸하는 적색 광자극원을 이용하여 5회의 광자극기간과 5회의 휴식기간을 번갈아 8차례, 총 40회의 검사를 시행하였다. 기능적 자기공명영상 소견을 안과적 시야검사 결과, 고식적 자기공명영상 결과, 혈관조영술 결과와 비교 분석하였다.

결과 : 기능적 자기공명영상에서는 모든 환자가 혈관조영술에서 혈관이상을 보인 쪽의 시각피질의 활성화가 이루어지지 않는 소견을 보였다. 그러나 이중에 2 환자는 고식적 자기공명영상이 정상 이었다. 시야결손이 3 환자에서 관찰되었는데 이중 한 환자는 고식적 자기공명영상과 확산자기공명영상에서 정상소견 이었지만 기능적 자기공명영상에서는 시야결손이 있는 쪽의 시각피질의 활성화가 이루어지지 않는 소견을 보였다.

결론 : 시각피질의 기능적 자기공명영상은 안과적 시야검사, T2강조영상 또는 확산강조명영상에서 발견되지 않는 시각피질의 허혈 또는 혈류잠재능 감소 상태를 감지할 수 있는 민감한 검사 방법이라고 생각된다.

서 론

기능적 자기공명영상의 기본적인 원리는 운동, 감각, 인지기능 등을 수행하는 대뇌피질의 국소적인 뇌혈류의 변화를 신호화하는 것이다. 활성화된 대뇌피질의 혈류가 활성화되지 않은 대뇌피질의 혈류에 비하여 상대적으로 증가하지만 조직의 산소 소모량은 상대적으로 거의 변화가 없기 때문에 혈중 옥시헤모글로빈과 데옥시헤모글로빈의 농도비가 활성화된 대뇌피질의 정맥혈에서 상승하게 된다는 것이 양전자방출단층촬영술(positron emission tomography, PET)으로 밝혀진바 있다(1, 2). 특히 혈중산소치의존(blood oxygen level dependent, BOLD) 기법의 경우에 있어서는 이러한 원리를 이용하여 활성화된 대뇌피질과 활성화되지 않은 대뇌피질을 구별하는 신호강도의 변화로 표현하고 있다(3). 따라서 기능적 자기공명영상은 근본적으로 대뇌피질세포의 기능에 대한 평가 이외에도 국소적인 관류(perfusion) 또는 혈관 잠재능(vascular reserve)을 평가하는 검사라고 볼 수 있다(4).

시야결손이 있는 경우 그 원인 병소는 망막에서부터 시각피질에 이르는 경로 어디에나 다양하게 존재할 수 있으며 시야검사와 시각유발전위검사(visual evoked potential test)로도 어느 정도는 병소의 위치를 추측할 수 있다(5, 6). 그러나 이러한 검사들로는 원인 병소의 위치를 정확히 알 수는 없으므로 대부분의 경우에 좀더 정확한 진단을 위해 뇌자기공명영상을 시행하게 된

대한자기공명의과학회지 3:173-178(1999)
[1]연세대학교 의과대학 진단방사선과학교실, 연세대학교 방사선의과학연구소
[2]포천중문의과대학 분당차병원 안과학교실
[3]연세대학교 의과대학 안과학교실
접 수 : 1999년 5월 3일, 채 택 : 99년 6월 15일
통신저자 : 정태섭 (135-270) 서울 강남구 도곡동 146-92 영동세브란스 병원 방사선과
Tel. 82-2-3497-3514 Fax. 82-2-3462-5472

다. 자기공명영상에서도 뇌경색, 출혈, 종양 또는 다발성 경화증 등의 병변이 존재할 경우에는 뚜렷한 신호강도의 변화를 관찰할 수 있지만 일과성 허혈 또는 혈관잠재능이 감소한 상태일 경우에는 이러한 변화를 발견하기는 어렵다. 따라서 고식적 자기공명영상에서의 정상 소견이 완전한 정상을 의미하지는 않는다. 만일 일과성 허혈 발작에 의한 증상이 있었다면 같은 뇌동맥 영역에서 중증의 뇌졸중이 다시 생길 가능성이 매우 높다(7). 그러므로 혈류장애를 발견하고 적절히 치료하기 위해서는 뇌관류검사나 뇌혈관조영술이 반드시 필요하다고 할 수 있겠지만 기능적 자기공명영상 기법도 그 기본적인 원리를 응용한다면 시각피질의 기능과 혈류이상을 평가하는 비침습적이며 간편한 방법으로 이용될 수 있을 것이다.

따라서 본 연구에서는 시각피질의 선택적 허혈 또는 경색이 의심되는 환자에 있어서 시각피질의 기능적 자기공명영상 결과와 안과적 시야검사, 고식적 자기공명영상, 혈관조영술 결과들을 비교 분석하여 시각피질의 일과성 허혈 또는 혈관잠재능 감소상태를 조기 진단하는 방법으로서의 기능적 자기공명영상의 가능성을 확인하고자 하였다.

대상 및 방법

시각피질의 허혈 또는 경색으로 인한 국소 시야결손의 증상과 증후를 보이는 환자 4명을 대상으로 전향적인 연구를 하였다. 대상 환자들은 남자 2명, 여자 2명이었으며 나이는 29세에서 71세의 분포를 보였다(평균 51.7세). 모든 환자는 안과적 시야검사, 고식적 자기공명영상과 시각피질의 기능적 자기공명영상을 시행받았고 혈관상태에 대한 검사(자기공명혈관조영술, 4환자: 디지털 감산 혈관조영술, 2환자)를 시행 받았다.

자기공명영상은 1.5T 자기공명기기(Magnetom Vision, Siemens AG, Germany)를 이용하여 고식적인 T1, T2 강조영상과 확산강조영상을 얻었다. 기능적 자기공명영상은 정중앙 시상면이 나타나는 정찰영상(scout image)에서 조거구(calcarine sulcus)가 잘 나타나도록 localizer의 각도를 조절하여 축상면의 영상을 얻도록 하였고 경사-에코기법 (2D-fast low angle shot, FLASH)을 이용한 혈중산소치의존(BOLD) 기법으로 시행하였다. 파라미터는 TR/TE 90/56msec, 숙임각(flip angle) 40°, 영상영역(field of view) 240×240, 행렬수(matrix number), 64×128, 획득시간(acquisition time) 8.32seconds, 절편두께(slice thickness) 8mm로 지정하였다. 광자극원으로는 초당 2, 4, 8회로 점멸이 조절되도록 자체 제작한 적색 광원을 외부 빛이 차단된 고글(gogle) 내부에 부착하여 이용하였다. 본 연구에서는 초당 8회로 점멸하도록 조절하여 전체 시야자극(full-field visual stimulation)을 시행하였다. 5회의 자극기와 5회의 비자극기를 번갈아 8차례, 총 40회에 걸쳐 영상을 획득 하였다 자극기와 비자극기의 영상들을 Student t-test를 이용하여 통계처리 하였고 이렇게 얻어진 활성화 부위의 신호를 같은 부위가 나타나는 T1 강조영상에 중첩시켰다.

자기공명혈관조영술은 slice interpolation 기법과 3D-time of flight(TOF) 기법을 이용하여 고해상도 영상을 얻었다. 파라미터는 TR/TE 30ms/6.4ms, 숙임각 25°, 행렬수 160×512, 영상영역 150×200로 지정하였다. 최대강도투사(maximal intensity projection, MIP) 기법으로 대뇌동맥과 척추기저동맥에 대한 기본적인 영상분석을 하였으며 압축영상(collapsed image)과 다면재구성(multiplanar reconstruction, MPR) 기법을 이용하여 특히 후대뇌동맥 부위의 협착여부에 대하여 분석하였다.

디지털 감산 혈관조영술은 양쪽 경동맥과 척추동맥을 카테터를 이용하여 선별하였으며 대뇌동맥과 척추기저동맥의 협착여부에 대하여 평가하였다.

모든 영상에 대한 해석은 환자들의 임상적인 정보를 알지 못하는 2 명의 방사선과 의사에 의해 이루어 졌으며 결론은 공통된 합의에 의해 결정하였다.

Table 1. Summary of the Results of Functional MRI, Conventional MRI, Visual Field Test and Cerebral Angiography

	Sex/Age	Visual Field Test	cMRI	fMRI	Angiography
Case 1	M/55	right inferior HQ	infarction (left occipital area)*	decreased left VCA	left PCA stenosis
Case 2	F/52	normal	normal	decreased right VCA	right PCA stenosis
Case 3	F/29	intermittent left HH	normal	decreased right VCA	dissection in the VB artery
Case 4	M/71	left HH	infarction (right occipital area) †	decreased right VCA	right PCA stenosis

cMRI : conventional MRI
fMRI : functional MRI
HQ : homonymous quadrantanopsia
HH : homonymous hemianopsia
VCA : visual cortical activation
PCA : posterior cerebral artery
VB : vertebrobasilar
* : infarction in the left occipital area with visual cortical sparing
†: infarction in the left occipital area with involvement of visual cortex

결 과

혈관조영술을 시행 받은 4 환자 모두에서 시각피질에 혈류를 공급하는 혈관의 이상이 관찰되었다. 기능적 자기공명영상에서는 이러한 혈류이상이 있는 쪽의 시각피질이 활성화 되지않는 소견을 보였다.

고식적 자기공명 영상에서는 한 환자에서만 시각피질을 포함하는 후두엽에 경색이 발견되었고 두 환자는 정상소견을 보였으며 나머지 한 환자(case1)는 T2강조영상과 확산강조영상에서 좌측 후두엽 부위의 경색소견은 관찰되었지만 좌측 시각피질 자체는 정상이었다(Fig. 1A). 이환자는 시야검사에서 우측 동측사분맹증(homonymous quadrantanopsia)을 나타내었는데 뇌혈관조영술에서 좌측 후대뇌동맥의 협착소견이 관찰되었고 (Fig. 1B) 기능적 자기공명영상에서는 좌측 시각피질의 활성화 신호가 관찰되지 않았다(Fig. 1C). 이 환자는 2주간의 항응고제 치료를 받았고 이때 다시 시행한 기능적 자기공명영상에서는 이전에는 나타나지 않았던 좌측 시각피질의 활성화 신호가 관찰되었다(Fig. 1D). 그런데 처음 증상 발현 후 2개월 뒤에 다시 시행한 T2강조영상과 확산강조영상에서 좌측 후대뇌동맥영역에 이전 보다 더욱 범위가 넓어진 시각피질을 포함하는 급성 경색이 생겼다.

시야검사에서는 3 환자가 동측 반맹증 또는 사분맹증을 보였다. 나머지 한 환자(case 2)는 시야검사에서 정상소견 이었고 T2강조영상과 확산강조영상도 정상소견 이었다. 이 환자에서 자기공명혈관조영술을 시행하였을 때 우측 후대뇌동맥의 부분 협착 소견이 관찰되었다. 기능적 자기공명영상에서는 우측 시각피질의 활성화가 되지않고 오히려 시각피질이 아닌 다른 후두엽 부

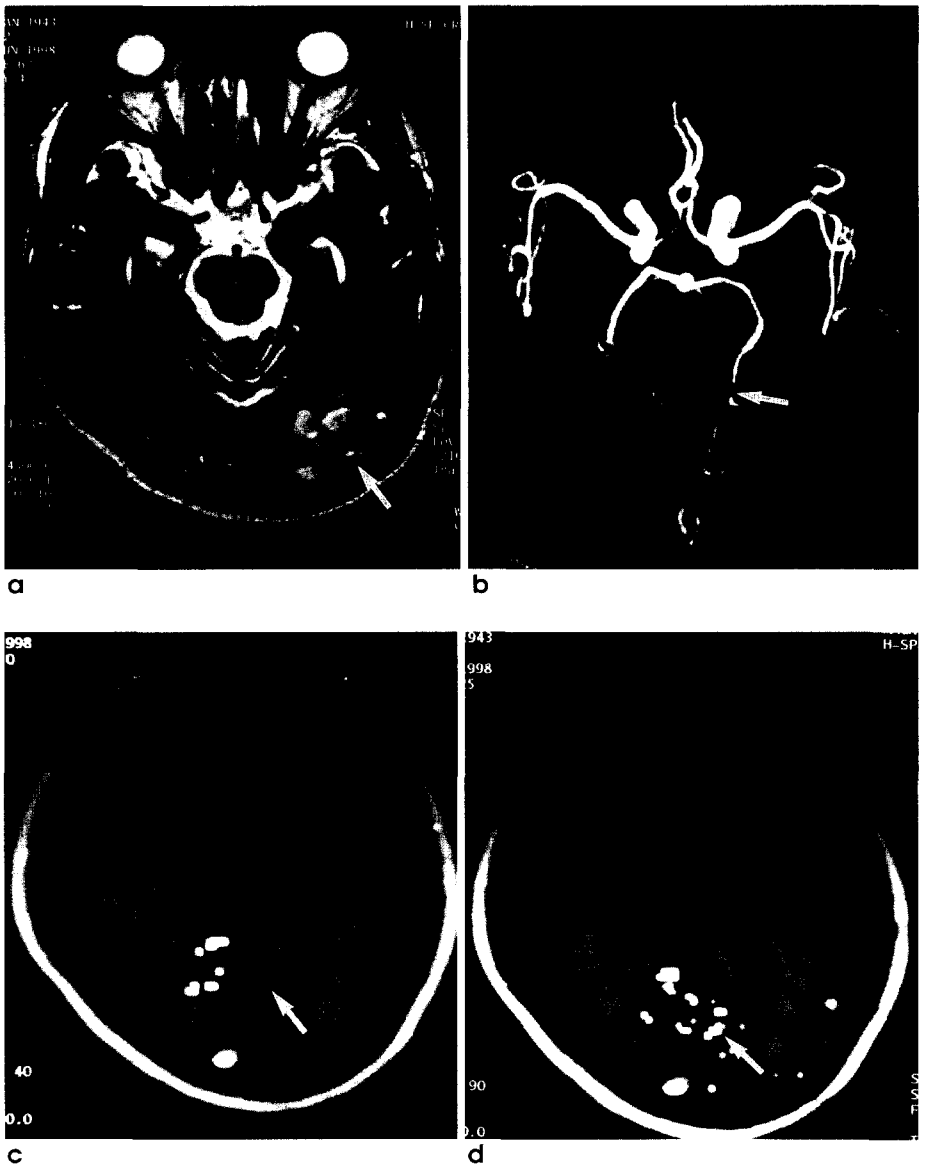

Fig. 1. 55-year-old man with motor weakness of right extremities. **a.** T2-weighted MR image shows high signal intensity at left occipital lobe sparing visual cortex (arrow). **b.** MR angiogram shows focal stenosis in the left posterior cerebral artery (arrow). **c.** Functional MRI shows non-visualization of activation signals in the left side visual cortex (arrow). **d.** Functional MRI after 2 weeks of anticoagulant therapy shows good visualization of activation signals in the left side visual cortex (arrow) as well as in right occipital lobe.

위 피질의 활성화 신호가 관찰 되었다. 시야검사에서 간헐적인 좌측 시야결손을 보인 한 환자(case 3)는 고식적 자기공명영상과 확산 자기공명영상에서 정상소견이었지만 기능적 자기공명영사에서는 시야결손이 있는 쪽의 시각피질의 활성화가 이루어 지지 않는 소견을 보였고 혈관검사에서 척추기저동맥부위의 박리가 관찰되었다.

고 찰

시야결손 환자에서 명백한 시각피질의 경색이 있거나 시각피질을 침범하는 종양 등의 병소가 있다면 고식적인 자기공명영상으로도 정확한 진단이 가능하겠지만, 환자에게 시야결손의 증상이 있음에도 불구하고 고식적 자기공명영상이 정상 소견일 경우에는 시각피질의 기능장애를 증명하기가 어렵다. 또한 증상이 일시적인 경우에는 시야검사에서도 환자에게 증상이 나타나는 시점에 맞추어 검사가 시행되어야만 시야결손을 증명할 수 있을 것이다. 이와 같이 증상은 있지만 여러 가지 검사에서 이상소견을 발견할 수 없는 경우 시각피질의 혈류공급을 담당하는 혈관의 일과성 혈류장애를 의심해 보아야 한다. 이러한 일과성 허혈 발작은 가까운 시일 내에 같은 동맥 영역으로 재발할 가능성이 높고 이때는 더욱 광범위하게 침범하고 비가역적인 손상을 야기할 수 있다는 점에서 조기발견과 치료가 매우 중요하다(7). 본 연구의 결과는 이러한 상태를 발견하는 데에 있어서 기능적 자기공명영상이 유용함을 보여주었다.

활성화된 대뇌피질세포에는 대사량이 증가하고 이와 더불어 국소 혈류가 증가되는데 시각피질의 경우 30-50%의 혈류량 증가가 있다고 알려져 있다(8). 기능적 자기공명영상에서 얻는 활성화 신호가 근본적으로 국소 혈류량의 증가에 기인하므로 뇌세포 자체의 기능부전이 있거나 또는 활성화에 필요한 국소 혈류량의 증가가 이루어 질 수 없는 상황일 때 기능적 자기공명영상에서는 활성화 신호가 나타나지 않는 결과를 보일 것이다. 이러한 상태를 발견할 수 있다는 점에서 기능적 자기공명영상은 국소적인 관류 또는 혈관잠재능을 평가하는 검사라고 볼 수 있다(4). 지금까지 일반적으로 뇌관류에 대한 평가를 위해 99mTc-hexamethyl-propyleneamine oxime (HMPAO) brain SPECT 또는 조영제의 자기화율(magnetic susceptibility)을 이용한 관류 자기공명영상 등이 시행되어왔고 최근에는 혈관확장제를 이용하여 뇌혈관잠재능을 평가하는 방법이 핵의학 분야와 관류 자기공명영상에서 이용되고 있다(9-12). 대뇌의 전반적인 관류량을 평가하는 이러한 방법들과는 달리 기능적 자기공명영상은 특정한 한 대뇌 피질 부위만을 대상으로 검사하며, 조영물질이나 다른 약물이 전혀 필요없고 쉽게 반복하여 검사할 수 있다. 단지, 특정 작업 또는 자극이 순수하게 특정 대뇌피질만을 활성화 시키는 것이 아니라 다른 대뇌피질이 동시에 활성화될 수 있으므로 이에 대한 해석에 어려움이 따르지만 시각피질의 경우는 다른 대뇌피질에 비하여 자극이 용이하고 그 강도가 크며 또한 그 기능에 대한 신경해부학적 연구가 충분히 이루어져 있어 기능적 자기공명영상을 이용하기에 적당하다고 할 수 있다(13). 또한 Sorensen 등(14)은 시각피질의 뇌졸중으로 인한 시야결손이 있는 환자를 대상으로 한 연구에서 그 정확도를 검증하였다. 본 연구에서도, 시야검사와 고식적 자기공명영상에서 이상소견을 보일 때 기능적 자기공명영상은 그에 상응하는 시각피질의 활성도가 감소하는 소견을 보여 시각피질의 기능이상을 정확히 반영하고 있음을 알 수 있었다. 더욱이, 시야검사나 고식적 자기공명영상, 확산강조 자기공명영상에서 발견할 수 없었던 혈류이상을 기능적 자기공명영상으로 발견할 수 있었으므로 뇌혈류의 이상을 발견할 수 있는 민감한 검사법으로 이용될 수 있다고 본다.

기능적 자기공명영상은 환자의 임상적인 경과와 비교적 잘 일치하였는데, 본 연구의 한 환자의 경우(case 1) 치료 후에 환자의 신경학적 결손이 점차로 회복되자 이전에는 관찰되지 않던 한 쪽 시각피질의 활성화가 다시 나타나는 소견을 보였다. 따라서 기능적 자기공명영상은 뇌졸중 이후에 환자가 순차적으로 회복되는 과정을 평가하는 데도 도움이 되리라고 생각된다. 손상 받은 뇌기능의 재편성(reorganization)에 대한 연구에도 기능적 자기공명영상이 도움이 될 수 있다(15). 영유아기에 생긴 뇌손상은 기본적인 감각, 운동 기능이 점차적으로 회복된다고 알려져 있고, 성인에서도 뇌경색 이후에 괄목할만한 기능의 재편성이 이루어짐을 양전자방출단층촬영술을 통하여 밝혀진 바가 있다(16, 17). 본 연구에서 한 환자(case 2)는 기능적 자기공명영상에서 시각피질의 활성도는 떨어져 있고 시각피질에서 해부학적으로 동떨어진 후두엽 부위의 활성화가 이루어지는 소견을 보였는데 이환자의 시야검사 결과가 정상이었던 것을 감안하면 이 부위로 시각기능의 재편성이 이루어 졌을 것으로 추측할 수 있다. 그러나 뇌혈관조영술에서 우측 후대뇌동맥의 부분 협착이 관찰되었지만 T2강조영상이나 확산강조영상이 정상 소견이었으므로 시각피질에 비가역적인 손상이 생기지는 않았을 것으로 생각된다. 따라서 이러한 기능적 자기공명영상 소견과 시야검사 소견이 정말로 뇌기능의 재편성을 의미하는 것인지에 대해서는 확실하지 않으며 앞으로 이에 대한 연구가 더 필요하다고 생각한다.

본 연구에서는 자체 제작한 광자극원을 이용하였을 때 echo-planar 영상(EPI)의 기하학적인 왜곡(geometric distortion) 현상이 생기기 때문에 경사-에코 기법의 일종인 2D-FLASH기법을 이용할 수 밖에 없었다. 경사-에코 검사는 비교적 공간 분해능이 높지만 검사시간이 길어서 동시에 검사할 수 있는 영상단면의 수가 1-2개에 불과한 단점이 있다(18, 19). 따라서 본 연구는 조거구를 중심으로한 1개의 축상면 만이 획득 가능하다는 제한점이 있었다. EPI 기법과 같은 검사시간이 짧은 영상기법으로 여러 단면의 영상과 관상면 영상을 함께 얻었다면 좀더 좋은 연구가 될 수 있었으리라 생각된다.

결론적으로 시각피질의 기능적 자기공명영상은 시각피질의 기능장애 상태를 정확히 표현할 수 있으며, 안과적 시야검사나 고식적 자기공명영상에서 발견되지 않는 허혈 또는 혈관잠재능 감소로 인한 시각기능 장애를 감지할 수 있는 매우 민감한 검사 방

법으로 이용될 수 있을 것이다.

참 고 문 헌

1. Fox PT, Raichle ME. Focal physiological uncoupling of cerebral blood flow and oxidative metabolism during somatosensory stimulation in human subjects. Proc Natl Acad Sci U S A 1986;83:1140-1144
2. Fox PT, Raichle ME, Mintun MA, Dence C. Nonoxidative glucose consumption during focal physiologic neural activity. Science 1988;241:462-164
3. Ogawa S, Lee T, Nayak AS et al. Oxygenation-sensitive contrast in magnetic resonance imaging of rodent brain at high magnetic fields. Magn Reson Med 1990;14:68-78
4. Hedera P, Lai S, Lewin JS, Haacke EM, Wu D. Lerner AJ, Friedland RP. Assessment of cerebral blood flow reserve using functional magnetic resonance imaging. Journal of Magnetic Resonance Imaging 1996;6(5):718-725
5. Horton JC, Hoyt WF. Quadrantic visual field defects. A hallmark of lesions in extrastriate(V2/V3) cortex. Brain 1991;114(Pt4):1703-1718
6. Maccolini E, Andreoli A, Valde G, Ghini M, Fulco L. Hemifield pattern-reversal visual evoked potentials(VEPs) in retrochiasmatic lesions with homonymous visual field defect. Italian Journal of Neurological Science 1986;7(4):437-442
7. Cillessen JP, Kappell LJ, van Swieten JC, Algra A, van Gijin J. Does cerebral infarction after a previous warning occur in the same vascular territory ? Stroke 1993;24:351-354
8. Belliveau JW, Kennedy DN, McKinstry RC et al. Functional mapping of the human visual cortex by magnetic resonance imaging. Science 1991;254:716-719
9. Silverman IE, Galetta SL, Gray LG, Moster M, Atlas SW, Maurer AH, Alavi A. SPECT in patients with cortical visual loss. Journal of Nuclear Medicine 1993;34(9):1447-1451
10. Rempp KA, Brix G, Wenz F et al. Quantification of regional cerebral blood flow and volume with dynamic susceptibility contrast enhanced MR imaging. Radiology 1994;193:637-641
11. Hwang TL, Saenz A, Farrell JJ, Brannon WL. Brain SPECT with dipyridamole stress to evaluate cerebral blood flow reserve in carotid artery disease. Journal of Nuclear Medicine 1998;39(3):408-410
12. Nighoghossian N, Berthezene Y, Meyer R, Cinotti L, Adeleine P, Philippon B, Froment JC, Trouillas P. Assessment of cerebrovascular reactivity by dynamic susceptibility contrast-enhanced MR imaging. Journal of Neurological Science 1997;149(2):171-176
13. Tootell RBH, Reppas JB, Kwong K et al. Functional analysis of human MT and related visual cortical areas using magnetic resonance imaging. Journal of Neuroscience 1995;15(4):3215-3230
14. Sorensen AG, Wray SH, Weisskoff RM et al. Functional MR on Brain Activity and Perfusion in Patients with Chronic Cortical Stroke. AJNR Am J Neuroradiol 1995;16:1753-1762
15. Connelly A, Jackson GD, Frackowiak RSJ, Belliveau JW, Vargha-Khadem F, Gadian DG. Functional mapping of activated human primary cortex with a clinical MR imaging system. Radiology 1993;188:125-130
16. Teuber HL, Recovery of function after brain injury in man. In:Porter R, Fitzisimons DW, eds. Outcome of severe damage to the central nervous system. Ciba Found Symp 1975;34:159-190
17. Weiller C, Chollet F, Friston KJ, Wise RJS, Frackowiak RSJ. Functional reorganization of the brain in recovery from striatocapsular infarction in man. Ann Neurol 1992;31:463-472
18. Frahm J, Merboldt KD, Hanicke W. Functional MRI of human brain activation at high resolution. Magn Reson Med 1993;29:139-144
19. Boecher H, Khorram-Sefat D, Keinschmidt A et al. High resolution functional magnetic resonance imaging of cortical activation during tactile exploration. Human Brain Mapping 1995;3:236-244

J. Korean Soc. Magn. Reson. Med. 3:173-178(1999)

Functional MRI of Visual Cortex in the Patients with Occipital Lobe Ischemia

Young-Jun Lee[1], Tae-Sub Chung[1], Young-Soo Yoon[2], Seung-Han Han[3]
Young-Jae Cho[1], Jun-Ho Bae[1]

[1]*Department of Diagnostic Radiology, Yonsei University College of Medicine*
Research Institute of Radiological Science, Yonsei University
[2]*Department of Ophthalmology, Pochon CHA University College of Medicine*
[3]*Department of Ophthalmology, Yonsei University College of Medicine*

Purpose : To evaluate the usefulness of functional MRI(fMRI) of visual cortex in patients with ischemic infarction in the occipital lobe.

Materials and Methods : Four patients with the symptoms and signs of visual cortical ischemia were included. Functional MRI was performed by 2D-FLASH technique with the parameter of 90/56msec TR/TE, 40° flip angle, 240×240 FOV, 64×128 matrix number, 8.32 seconds acquisition time, 8mm slice thickness. An axial slice including both visual cortices was selected and alternative activation and resting of the visual cortex was performed using red color photostimulator. All patients undertook visual field test, and vascular abnormality was examined by MRA (n=4) and DSA (n=2). fMRI results were compared with the results of a visual field test, conventional MRI and cerebral angiography.

Results : On fMRI, decreased activity of the visual cortex was found in the occipital lobe corresponding to stenosis of the posterior cerebral artery or its branch noted on angiogram. However, 2 of 4 patients showed no abnormal findings on conventional MRI. Visual field defect was noted in 3 patients, one of whom showed no abnormality on conventional MRI and diffusion-weighted image, but revealed decreased activity in the corresponding visual cortex on fMRI.

Conclusion : fMRI may be a sensitive method for detection of the status of decreased blood flow or vascular reserve which other methods can not.

Index words : Magnetic resonance (MR), functional
Magentic resonance (MR), Angiography
Magnetic resonace (MR) imaging, brain

Address reprint requests to : Tae-Sub Chung M.D., Department of Diagnostic Radiology, Yonsei University College of Medicine, YongDong Severance Hospital, #146-92, Dokok-Dong, Kangnam-Ku, Seoul 135-270, Korea.
Tel. 82-2-3497-3514 Fax. 82-2-3462-5472