

# 기흉을 합병한 폐림프관평활근종증 치험 1례

장 인 성\* · 이 준 복\* · 고 정 관\* · 양 성 린\* · 김 용 훈\*\* · 이 철 세\*

=Abstract=

## Pulmonary Lymphangiomyomatosis with Pneumothorax -a case report-

In Sung Jang, M.D. \*, Jun Bok Lee, M.D. \*, Jeong Kwan Ko, M.D. \*,  
Sung Rin Yang, M.D. \*, Yong Hoon Kim, M.D. \*\*, Chol Sae Lee, M.D. \*

Lymphangiomyomatosis(LAM) is defined as an abnormal proliferation of smooth muscles in the lung tissue throughout lymphatics, vascular and bronchial structure. A 52-year-old postmenopausal woman was admitted to our hospital for recurrent pneumothorax. She was treated for medroxyprogesterone by LAM 1 month ago. We performed operation of pulmonary partial resection and pleurodesis. The patient is receiving continuous medroxyprogesterone and Leuplin administration, and currently, 6 months after the operation, is still showing good results.

(Korean J Thorac Cardiovasc Surg 1999;32:1057-9)

Key word : 1. Lymphangioma  
2. Lung neoplasm  
3. Pneumothorax

### 증 례

환자는 52세 여자로 우측재발성기흉 진단하에 인근 병원에서 폐쇄식흉관삽관후 멈추지 않는 공기누출로 본원에 전원되었다. 환자의 과거력은 1년전부터 고혈압으로 투약받고 있었고, 6개월전에 우측 그리고 5개월전에 좌측기흉으로 폐쇄식흉관삽관술치료를 받았고, 1개월전 본원 호흡기내과에서 폐림프관평활근종증으로 진단받아 Medroxyprogesterone을 투약 받고 있었다. 흡연력은 하루에 1갑씩 10년간 있었고 1

년전부터 호흡곤란이 있어 금연하였다. 이학적 소견상 의식은 명료하였고 혈압은 150/90 mmHg, 호흡수 31회/분, 맥박수 95회/분, 체온 37.7°C이었다. 피하기종이 흉부와 경부 그리고 안면부까지 퍼져 있었고, 흉관의 기능이 좋지 않아 추가 흉관삽관후 증세는 호전되었으나, 공기누출은 여전히 많았고 멈추지 않았다. 검사소견상 혈중 Estrogne이 274.35 pg/ml로 폐경기의 정상치보다 크게 높았고, Progesterone, FSH, LH, Beta-HCG 및 일반혈액검사소견은 정상범위였다. 호흡기능검사상 FVC 1.99L(82%), FEV1 0.58L(29%), FEV1/FVC 29%,

\*순천향대학교 천안병원 흉부외과

Department of Thoracic and Cardiovascular Surgery, Soonchunhyang University Chunan Hospital

\*\*순천향대학교 천안병원 호흡기내과

Department of Pulmonology, Soonchunhyang University Chunan Hospital

†본 증례는 1998년 2월 27일 제24차 대한흉부외과학회 중부지회 집담회에서 구연되었음

논문접수일 : 98년 5월 28일 심사통과일 98년 7월 27일

책임저자 : 이철세 (330-100) 충남 천안시 병명동 23-20, 순천향대학 천안병원 흉부외과. (Tel) 0417-570-2191, (Fax) 0417-576-0363,

E-mail: csleecs@sparc.schch.co.kr

본 논문의 저작권 및 전자매체의 지적소유권은 대한흉부외과학회에 있다.




Fig. 1. Preoperative chest PA shows diffuse reticular infiltrations in entire lung parenchyma

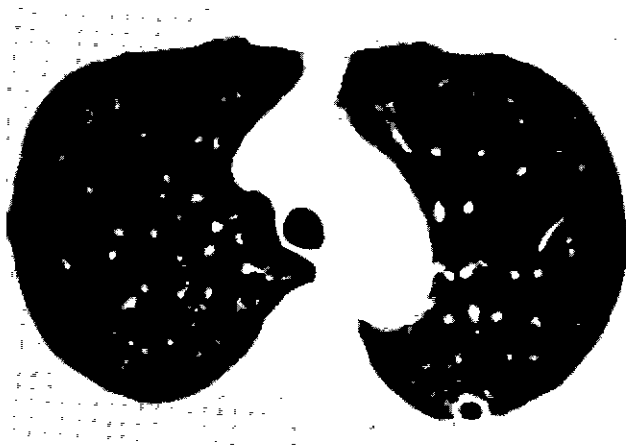


Fig. 2. Preoperative chest HRCT shows multiple cystic infiltrations which are round and smooth in shape and are predisposed on entire lung parenchyma diffusely.

DLCO 8.2 ml/min/mmHg(46%)으로 심한 폐쇄형의 호흡기능 감소와 확산기능감소(Diffusion defect)가 있었다. 단순흉부촬영상 전폐야에 망상의 미세한 음영이 보였다(Fig. 1). 고해상 전산화단층촬영에서 비교적 일정한 크기(5~15 mm)의 네벽이 평활하고, 벽이 얇고 두께가 균일한 낭포성 병변이 양측 폐야에 고르게 분포하고 있었다(Fig. 2). 임상경과는 입원 10~15일 사이에 세 차례의 화학적 늑막유착술을 시행하였으나 공기누출을 막을수 없었고, 20일째 흉강경으로 공기누출 부위를 관찰한 결과 자연적 폐쇄를 포기하여 개흉술을 시행하였다. 수술소견은 부분적 늑막유착이 있었고, 장측늑막의 표면은 직경 약 5~10 mm 크기의 낭포성 병변이 전폐야에 분포하고 있었다. 수술은 공기누출이 있는 부위를 부분절제하고 물리적 및 화학적 흉막유착술을 실시하였다. 수술후 공기누출은 없었고 흉관은 술후 10일째 제거하였으며 병리조직 소견은 폐조직내의 림프관 주위에 미숙평활근세포의 결절성




Fig. 3. Microscopic findings : Emphysematous space surrounded by bundles of smooth muscle and normal alveolar walls are seen. (HE X200)

증식으로 세기관지가 폐쇄되어 낭포성변화를 보였다(Fig. 3) HMB45, SMA(smooth muscle actin), Desmin염색도 양성반응으로 폐립프관평활근중증으로 진단할 수 있었다. 호르몬치료(Antiestrogen therapy)는 Medroxyprogesterone을 매주 100 mg씩 투여하였고, 퇴원후에는 매달 300 mg씩으로 투여방법을 바꾸었으며 Medical oophorectomy로서 Leuplin 3.75 mg을 매달 투여하고 술후 6개월간 추적치료하고 있으며 경과는 양호하다.

## 고찰

폐립프관평활근중증은 매우 드문 질환으로서 주로 가임기의 여성에서 발생되고 더 드물게는 폐경기의 여성에서도 발생된다. 폐조직에서 평활근세포가 비정상적으로 과도하게 증식되어 기도, 림프관, 혈관을 막아 호흡곤란이 주증상이고 낭포성병변, 재발성기흉, 유미흉, 각혈 등의 합병증을 초래할 수 있다. 본 증례에서도 양측으로 재발하는 기흉으로 매우 고통을 받고 있었으며 개흉술을 염두에 두었으나 심하게 감소된 폐기능을 고려하면 주저하게 되었다. 문헌상에서도 폐기능의 변화는 낭포성 병변의 형성에 의한 사강환기의 증가로 인한 폐쇄성호흡기능 감소, 폐혈관의 파괴에 의한 확산능(Diffusion capacity)의 감소로 운동능력의 제한이 온다고 되어 있다<sup>1)</sup>. 저자들은 흉강경을 이용하여 흉강내부를 관찰함으로써 늑막의 유착정도, 공기누출부위, 예상되는 수술수기 및 침습정도, 수술시간 등을 미리 파악하여 개흉술에 임하였다.

병리검사상 본 증의 주된 소견인 다발성 평활근 침착은 기관지염, 폐기종, 폐 호산구육아종증, 특발성섬유소증 및 전이성평활근증 등에서도 관찰되는데 조직소견만으로는 구별

이 어렵고<sup>2)</sup>, 최근 HMB45 monoclonal antibody를 이용하여 이 질환의 확진에 도움을 주고 있다<sup>3)</sup>. 본 증은 진단후 10년내에 사망에 이르는 예후가 불량한 질병이나 호르몬에 반응하는 progesterone receptor와<sup>4)</sup> estrogene receptor가<sup>5)</sup> 폐조직에서 발견되어 호르몬치료를 주로 시행하고 있다. 호르몬치료 (antiestrogen therapy)는 progesterone투여의 양을 혈중 estrogen의 농도와 저에스트로젠혈증 증상을 기준으로 정하여<sup>6)</sup> 지속적으로 투여하거나 질병의 초기에 양측 난소절제를 통한 거세(castration)가 주요한 치료라 하였다.<sup>7)</sup> 말기 환자에서는 폐이식술로 좋은 결과가 보고되고 있다<sup>8)</sup>.

### 참 고 문 헌

- 1 Crusman RS, Jennings CA, Mortenson RL et al. *Lymphangiomyomatosis. the pathophysiology of diminished exercise capacity*. Am J Respir Crit Care Med 1996;153:1368-76.

- 2 정수상, 박병률, 이종수. 폐림프관근증증. 대흉외지 1993; 26:160-3.
- 3 Tanaka H, Imada A, Morikawa T, et al *Diagnosis of pulmonary lymphangiomyomatosis by HMB45 in surgically treated spontaneous pneumothorax*. Eur Respir J 1995;8:1897-82.
- 4 McCarty KS, Mossler JA, Mclelland R, et al *Pulmonary lymphangiomyomatosis responsive to progesterone* New Engl J Med 1980;303:400-6.
- 5 Kinoshita M, Yokoyama T, Higichi E, et al. *Hormone receptor in pulmonary lymphangiomyomatosis* Kurume Med J 1995;42 141-4.
- 6 Urban T, Kuttenu F, Gompel A, et al. *Pulmonary lymphangiomyomatosis* Chest 1992;102:472-6.
- 7 Schiavina M, Fabiani A, Cornia B. et al *Lymphangiomyomatosis: clinical course* Monaldi Arch Chest Dis 1994;49:6-14
- 8 Brusset A, Bonnette P, Hatahet Z, et al. *Single lung transplantation for pulmonary lymphangiomyomatosis*. Chest 1995;107 278-82.

#### =국문초록=

폐림프관평활근증증은 매우 드문 질환으로서 전폐에서 불규칙적으로 평활근이 증식하여 기관지, 림프관 및 혈관을 막는다. 환자는 52세 여성으로 재발성기흉으로 입원하였으며 1개월전에 폐림프관평활근증증으로 진단받고 호르몬치료를 받고 있었다. 우측개흉하에 폐부분절제술 및 늑막유착술을 시행하였으며 퇴원후에도 medroxyprogesterone과 Leuplin을 계속 투여받고 있고 술후 6개월인 현재 양호한 경과를 보이고 있다.