

고령환자에서 관상동맥 질환을 동반한 삼심방심의 수술치험

-1에 보고-

천 종 록*·이 응 배*·조 용 근**·장 봉 현*·이 종 태*·김 규 태*

=Abstract=

Cor Triatriatum with Coronary Artery Disease in an Old Man

-A case report-

Jong Rok Chun, M.D. *, Eung Bae Lee, M.D. *, Yong Keun Cho, M.D. **

Bong Hyun Chang, M.D. *, Jong Tae Lee, M.D. *, Kyu Tae Kim, M.D. *

Cor triatriatum is a rare anomaly in old age. This is a case report of a 66 year-old man who had been preoperatively diagnosed as coronary artery disease and cor triatriatum. The operative findings revealed that the left atrium had an intra-atrial septum with one small opening 10mm in diameter, the upper compartment received both pulmonary veins, and there were no other anomalies like anomalous pulmonary venous connection or atrial septal defect. The patient successfully underwent open heart surgery ; the anomalous septum was resected, the mitral valve was reconstructed using French technique with Carpentier-Edwards ring, and coronary artery bypass grafting was performed.

(Korean J Thorac Cardiovasc Surg 1999;32:58-61)

Key word : 1. Cor triatriatum
2. Coronary artery disease

증 례

환자는 66세된 남자로서, 3년전 호흡곤란으로 인하여 모병원에서 심초음파 검사로 삼심방심으로 진단받았으며 최근 흉통이 생기고 호흡곤란이 심해져 본원에 입원하게 되었다. 흉통은 하루 한 두차례 쥐어짜는 듯한 통증이 전흉부에서 나타나서 1내지 2분정도 지속하였고 그 정도는 운동량과 비례하였으며 방사통은 없었다. 호흡곤란은 계단을 한 층만 올라가도 숨이 찰 정도였다. 환자의 직업은 농부이며 흡연이

나 음주는 하지 않았고 고혈압, 당뇨, 결핵 등의 병력은 없었다.

내원당시 혈압은 140/90 이었고 심박수는 86회였다. 최대 박동점은 좌측 제 6늑간 전액와선상에 있었으며 청진상 심잡음은 없었고 리듬은 불규칙하였다. 폐음은 깨끗했으며 심부전의 증상은 없었다. 심전도검사는 심방세동과 우측 편위를 나타내었다. 심초음파상에서 좌심방내에 막성 중격이 관찰되었고 중등도의 승모판 폐쇄부전과 함께 좌심방이 직경 4.6 cm 정도로 상당히 확장되어있었다(Fig. 1). 심혈관조영술

*경북대학교 의과대학 흉부외과학교실

Department of Thoracic and Cardiovascular Surgery, School of Medicine, Kyungpook National University

**경북대학교 의과대학 내과학교실

Department of Internal Medicine, School of Medicine, Kyungpook National University

논문접수일 : 98년 6월 25일 심사통과일 : 98년 9월 30일

책임 저자 : 이종태, (700-721) 대구광역시 중구 삼덕동 2가 50, 경북대학교병원 흉부외과. (Tel) 053-420-5661, (Fax) 053-426-4765

본 논문의 저작권 및 전자매체의 지적소유권은 대한흉부외과학회에 있다.

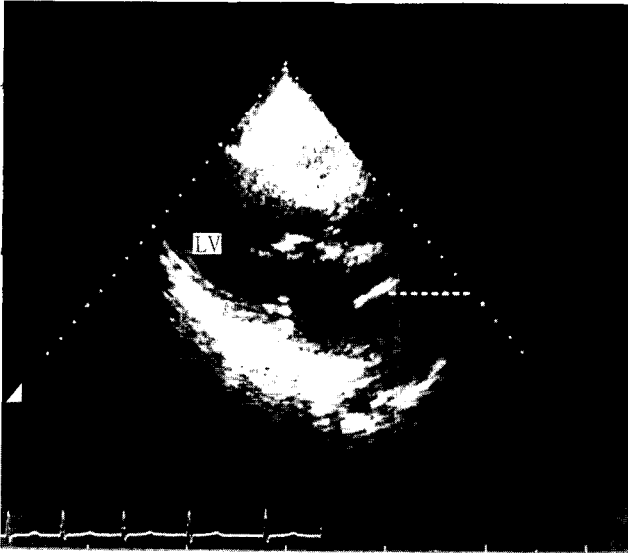


Fig. 1. Preoperative 2-D echocardiogram. A dotted line indicates the anomalous membrane in left atrial cavity. LA: left atrium, LV: left ventricle, S: intra-atrial septum.

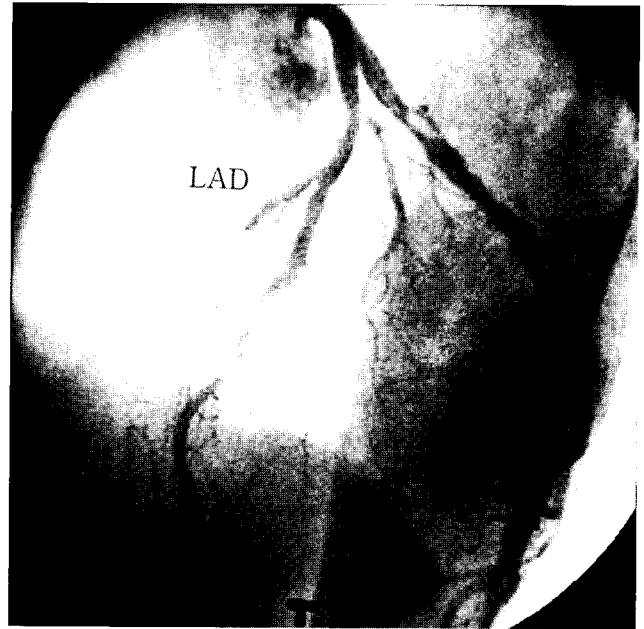


Fig. 2. Preoperative left coronary angiogram showing 50% stenosis in middle third of left anterior descending artery and 90% of proximal left circumflex artery. LAD: left anterior descending artery, LCX: left circumflex artery.

상에서 심방중격결손이나 폐정맥연결이상 등의 다른 이상 소견은 보이지 않았으나 중등도의 승모판폐쇄부전과 좌심실의 전반적인 운동저하가 있었고, 관상동맥조영에서는 좌전하행지 중간에 50%, 좌회선지의 근위부에 90%의 협착을 보였고(Fig. 2), 우관상동맥에 75%의 협착을 보였다.

전신마취 유도후 흉골정중절개를 하면서 동시에 관상동맥 우회로술을 위해 우대복재정맥편을 준비하였다. 체외순환을 시작하고 대동맥차단후 순행성과 역행성으로 심정지액을 주입하였다. 좌심방을 절개했을때 심방중격결손이나 비정상적인 혈관을 통한 우심방과의 연결은 없었고 좌심방을 두 개의 방으로 나누는 지름 10 mm의 구멍을 가진 막성구조물을 볼 수 있었다. 폐정맥은 모두 위쪽 방에 연결되어 있었으며 막을 가위로 절제해내어 좌심방을 하나의 챔버로 만들었을 때 좌심이 개구부와 승모판막이 시야에 노출되었다. 승모판 전판막침의 건삭들이 늘어나 있어서 이들을 단축시키고 32 mm Carpentier-Edwards ring으로 승모판환 성형술을 하였다. 다음으로 대복재정맥을 이용하여 제1 및 제2 둔각 모서리분지, 좌전하행동맥에 7-0 prolene을 사용하여 원위부를 연속문합한 다음 좌심방을 봉합하였다. 대동맥차단을 풀면서 가운을 시작하였고 제세동기를 이용하여 심장의 리듬을 동물동으로 회복시킨 후 근위부문합을 시행하였는데 대동맥 차단 시간과 심폐기 가동시간은 각각 123분과 218분이었다. 환자는 술 후 합병증 없이 15일째 퇴원하여 외래 추적관찰 중이며 15개월이 지난 현재까지의 경과는 양호하였다.

고 찰

삼심방심이란 좌심방이 섬유근육성막에 의해 두 부분으로 나뉘어지는 심기형으로 전체 선천성 심장병환자의 0.4%내외로 보고되고 있으나¹⁾ 성인에서는 매우 드문 것으로 알려져 있다. 국내에서는 김수현 등²⁾이 수술치험한 35세의 삼심방심 환자가 최고령이며, 국외에서는 Tanaka 등³⁾이 75세의 환자를 보고하는 등 저자들의 예와 같은 노령의 환자들이 보고된 바 있으나, 동반된 관상동맥 질환으로 인하여 관상동맥 우회로술을 시행한 예는 없는 것으로 알려져 있다. 해부학적으로 근위부에 위치하는 방은 공통폐정맥챔버(common pulmonary venous chamber) 또는 부좌심방챔버(accessory LA chamber)로서 폐정맥들의 환류가 일어나는 부분이고, 원위부에 위치한 방은 진성좌심방챔버(true LA chamber)로 좌심방 부속지와 승모판막이 부착되어있는 부분이다. 발생학적으로 삼심방심은 태생기때 총폐정맥이 좌심방으로 합류되는 과정의 잘못으로 생기는데 진성좌심방챔버와 부좌심방챔버간의 교통은 여러형태로 나타날 수 있다고 한다⁴⁾. 막에 하나 또는 다발성의 결손이 있어서 이를 통하여 부좌심방챔버와 진성좌심방챔버 사이에 직접적인 교통이 이루어지는 경우에는 진성좌심방과 우심방 사이에 심방간 통로가 없는 경우가 훨씬 많았으며⁵⁾ 본 증례에서도 우심방과의 교통없이 하나의 구멍을 가진 막에 의해 챔버가 나뉘어져 있었다(Fig. 3).

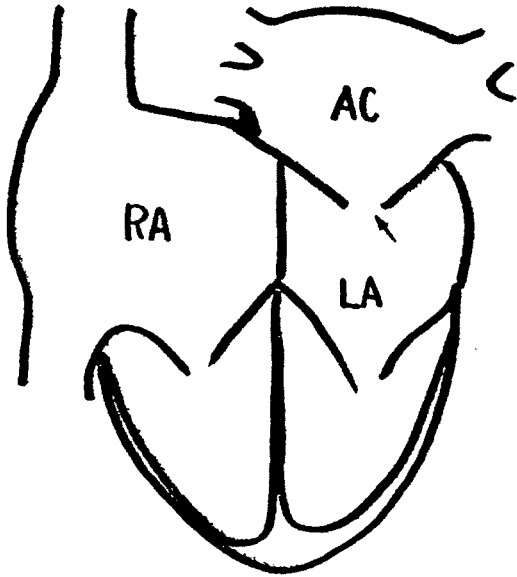


Fig. 3. The schema of the case. There was one small opening in the intra-atrial septum separating the left atrium into the two compartments (arrow). AC: accessory chamber, LA: left atrium, RA: right atrium.

본 질환은 혈류역학적으로 폐정맥 환류장애가 문제가 되는데 좌심방내의 막을 통한 압력의 차이는 폐정맥압을 증가시키고 순차적으로 폐부종을 야기하게 된다. 대부분의 환자에서 생후 수년내에 호흡곤란, 빈번한 호흡기감염, 폐부종, 식이의 장애 및 성장부전 등의 증상을 보이다가 더 진행되면 말초부종, 간비대, 복수 등의 우심부전 증상이 나타난다⁴⁾. 증상의 발현시기는 폐정맥 환류장애의 정도와 밀접한 관계가 있는데 구멍의 크기가 3 mm보다 작으면 영아기때부터 문제를 일으키기 시작하나 그 이상으로 크면 클수록 늦게 나타나 때로는 훨씬 나이가 들어서 증상이 나타나게 된다⁵⁾. 김수현 등²⁾이 보고한 35세의 예에서도 다른 동반 심기형은 없었고 Loeffler's type A로 저자들의 예와 같은 동일한 형태였으며 개구부의 크기가 1.0 cm 이었다. 청진소견으로는 제2 심음 중 폐동맥성분이 항진되고 비특이적인 수축기잡음이 들릴 수 있다. 단순 흉부촬영에서는 폐문부에서 폐하야로 뻗어나가는 미세 범발성 망상 폐음영들이 나타나는데 좀 더 나이가 들면 칼리 B선이 나타나면서 상부 폐혈관의 울혈이 두드러지거나 부좌심방첨버의 확장에 따른 좌심방 확장의 소견도 보일 수 있다⁵⁾. 병이 진행되어 우측 심장이 비대해지면 심전도상에서 우심방과 우심실의 비대소견이 나타나기도 한

다. 심초음파는 좌심방내에서 비정상적인 막상구조를 찾아낼 수 있으며 동반된 심기형의 유무도 확인할 수 있는 점에서 가장 유용한 검사법이라고 한다⁶⁾. Richardson 등⁷⁾ 및 Brickman 등⁸⁾에 의하면 수술을 시행한 삼심방심환자의 반 이상이 술전에는 비정상 폐정맥환류나 승모판 협착, 심방중격결손, 좌심방 종양 등으로 진단되었다고 하여서 감별진단에 어려움이 있다고 하겠다.

진성좌심방으로의 환류가 막의 결손만을 통하여 이루어지는 경우에는 영아기에 수술을 해주어야 하는 경우가 많으나 폐정맥이 환류되는 부좌심방첨버가 심방중격결손 등을 통해 우심방과 교통하는 경우에는 감압이 되기 때문에 수술시기가 다소 늦어지기도 한다. 수술 방법은 우심방절개후 심방중격결손을 통해 좌심방에 접근하거나, 또는 좌심방을 직접 절개한 후 막상구조물을 절제해 주는 것이다.

최근에 발생한 협심증으로 인하여 입원하게 된 삼심방심환자에서 막절제술 및 승모판륜 성형술, 관상동맥우회로 이식술을 동시에 시행하여 양호한 결과를 얻었다. 환자가 60여년을 별다른 어려움 없이 살아온 것은 좌심방내 막의 구멍 크기가 10 mm였기 때문인 것으로 보이며, 3년 전부터 나타난 호흡곤란은 삼심방심과 승모판의 폐쇄부전으로 인한 것이고 협심증은 관상동맥 질환에 의한 것으로 생각된다.

참 고 문 헌

1. Jegier W, Gibbons JE, Wigglesworth FW. *Cor triatriatum: Clinical, hemodynamic and pathological studies: Surgical correction in early life.* Pediatrics 1963;31:255-67.
2. 김수현, 이동협, 이정철 등. 성인에서의 삼중방심 치험 1례. 대흉외지 1992;25:1461-4
3. F Tanaka, M Itoh, H Esaki, J Isobe, R Inoue. *Asymptomatic cor triatriatum incidentally revealed by computed tomography.* Chest 1991;100:272-4.
4. Niwayama G. *Cor triatriatum.* Am Heart J 1960;59:291-317.
5. Hammon JW, Bender HW. *Major anomalies of pulmonary and thoracic systemic veins.* In: Sabiston DC, Spencer FC. *Surgery of the chest. 6th ed.* Philadelphia: W.B. Saunders Co. 1995;1405-29.
6. Son JAM, Danielson GK, Schaff HV, et al. *Cor triatriatum: diagnosis, operative approach, and late results.* Mayo Clin Proc 1993;68:854-9.
7. Richardson JV, Doty DB, Siewers RD, Zuberbuhler JR. *Cor triatriatum(subdivided left atrium).* J Thorac Cardiovasc Surg 1981;81:232-8.
8. Brickman RD, Wilson L, Zuberbuhler JR, Bahnson HT. *Cor triatriatum: Clinical presentation and operative treatment.* J Thorac Cardiovasc Surg 1970;60:523-30.

=국문초록=

노령에서의 삼심방심은 드문 질환이다. 본 증례는 66세된 남자로 관상동맥 질환과 삼심방심으로 진단되었다. 삼심방심의 수술소견상 좌심방을 두 방으로 나누는 10 mm 크기의 개구를 가진 막성중격이 있었고, 폐정맥들은 근위부에 위치하는 방에 연결되어 있었다. 그 외 폐정맥의 연결이상이나 심방중격결손등의 다른 기형은 없었다. 좌심방내의 막을 절제하고 카펜티어 에드워드링으로 승모판을 재건해 주었으며 관상동맥우회로술을 성공적으로 시행하였다.

- 중심단어:** 1. 삼심방심
2. 관상동맥질환