

# 폐국균증을 동반한 내엽형 폐격리증

-1례 보고-

박 병 루\* · 이 인 규\* · 정 수 상\*

=Abstract=

## Aspergillosis within an Intralobar Sequestration

-A case report-

Byeng Ryul Park, M.D. \*, In Ku Lee, M.D. \*, Soo Sang Jung, M.D. \*

The bronchopulmonary sequestration is a term used to describe an area of embryonic lung tissue supplied by an anomalous systemic artery. Two forms are recognised -extralobar and intralobar- with different clinical presentations. We have experienced a case of aspergillosis within an intralobar sequestration.

The patient was 32 year-old female and had no specific complaints. The lung mass containing cystic lesion was found incidentally and confirmed to be intralobar sequestration on the operative field which showed aberrant artery in the inferior pulmonary ligament. The right lower lobectomy was done

(Korean J Thorac Cardiovasc Surg 1999;32:84-7)

Key word : 1. Sequestration, Lung  
2. Aspergillosis

## 증 례

32세 여자 환자로 특별한 증상없이 지내다 신체검사중 단순 흉부 X-선 사진에 이상 소견이 보여 본과로 전원되었다. 몇 달전 혈담이 조금 비쳤으며 최근에는 마른기침이 있었다.

이학적 검사상 특이 소견은 없었으며 전신상태는 양호하였다. 일반검사와 객담검사에서도 모두 정상 소견이었다.

단순 흉부 X-선 사진에서 우측 폐하부, 우심방 뒤에 낭포를 동반한 9×5cm크기의 둔근 줄물이 관찰되었다(Fig. 1). 흉부 컴퓨터단층촬영 소견에는 우하엽의 후기저분절 부위에 약 6×6×9cm크기의 수면상을 보이는 낭종이 보였다(Fig. 2).

기관지 낭종으로 진단하고 폐격리증 의심하에 수술을 시행하였다. 수술 소견상 5×5×9 cm크기의 낭종이 있었고 폐

인대 동맥에서 나오는 직경 약 7 mm 정도의 기형동맥이 관찰되었다(Fig 3). 수술은 우하엽 절제술을 시행하였고 술후 경과는 양호하였으나(Fig 4), 술중 폐손상으로 약 20일간의 공기누출이 있었다. 병리조직학적으로 국균증을 동반한 내엽형 폐격리증으로 보고되었다(Fig 5, 6).

## 고 찰

폐격리증의 발생기전은 명확히 밝혀져 있지 않고 많은 가설들이 있다. 선천성으로 발생한다는 가설에는 비정상적인 동맥이 발육중인 폐조직을 끌어당겨 정상 폐조직으로부터 격리시켜, 격리된 폐조직은 이 비정상적인 동맥에서 혈액을 공급받는다든 vascular traction theory 가 일반적으로 받아들여

\*부산의료원 흉부외과

Department of Thoracic and Cardiovascular Surgery, Pusan City Medical Center

논문접수일 : 96년 9월 20일 통과일 : 97년 1월 8일

책임저자 : 이인규, (611-084) 부산광역시 연제구 연산4동 605-37번지, 부산의료원 흉부외과. (Tel) 051-866-9031, (Fax) 051-862-8763

본 논문의 저작권 및 전자매체의 지적소유권은 대한흉부외과학회에 있다.

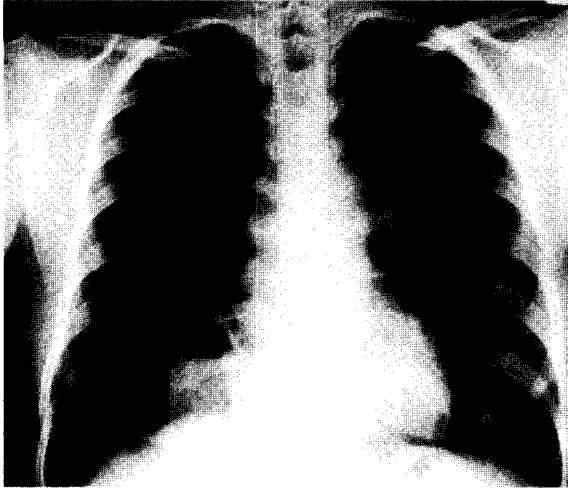


Fig. 1. Preoperative chest PA

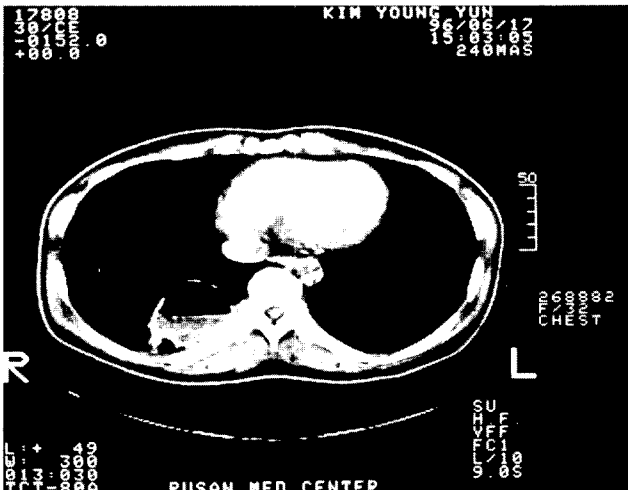


Fig. 2. Preoperative chest CT

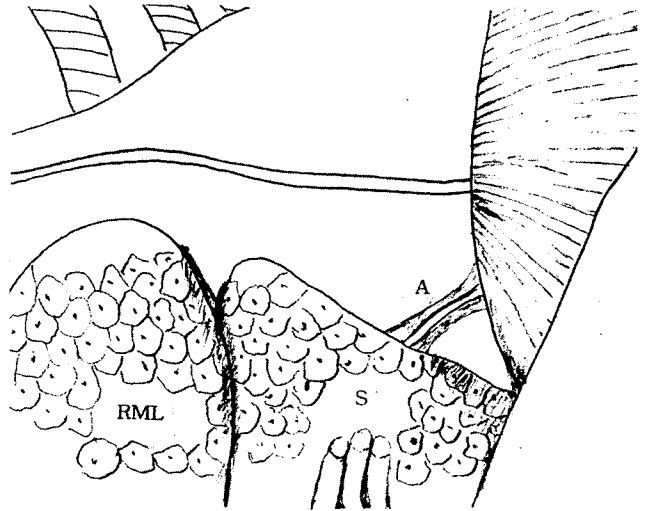


Fig. 3. Operation findings

RML : Right middle lobe  
S : Sequestered lung containing cystic lesion  
A : Aberrant artery from inf. pul. lig. a.

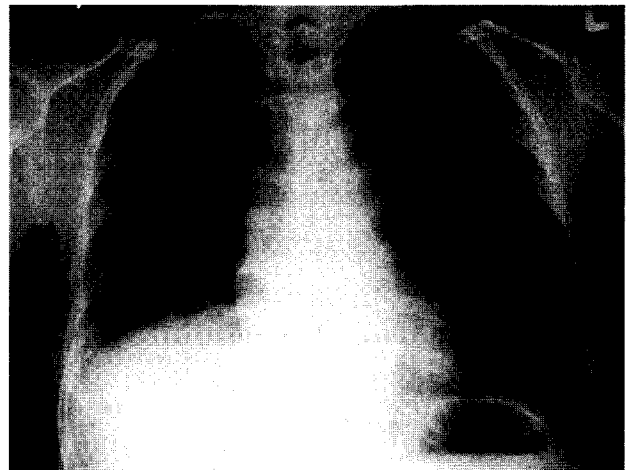


Fig. 4. Postoperative chest PA.

지고 있다. 후천적으로 발생한다는 가설은 폐의 염증에 기초한 것으로 폐의 염증이 폐실질의 변화를 가져오고 동시에 폐인대 동맥 등으로부터 측부혈행을 받으면서 주위의 정상 폐조직과 분리된다는 것이다.

분류방법은 Gerle 등<sup>1)</sup>이 제안한 내엽형 폐격리증, 외엽형 폐격리증, 식도계통과 연결된 교통형 폐격리증으로 나누며 내엽형 폐격리증이 약 85%정도 차지한다고 한다.

외엽형 폐격리증은 일반적으로 선천성으로 발생한다고 생각하지만 내엽형 폐격리증은 만성 감염으로 인한 후천성이라는 주장이 있다<sup>2,3)</sup>. 그러나 대체적으로 선천성 기형으로 간주하고 있다. 내엽형 폐격리증에서 대부분의 감염은 병소와 주위 폐실질사이의 간접적 환기(collateral ventilation)나 균혈증시 혈류(bloodstream)를 발생한다고 한다.

폐 국균증은 대부분 폐결핵, 기관지확장증, 폐암, 폐농양과

같은 기존 폐질환에 의해 형성된 동공내의 파괴된 폐조직에 진균이 기생하여 균락을 형성하거나, 면역기능이 저하된 환자에게 기회감염으로 발생하며, 드물게는 정상인에게도 원발감염으로 발생할 수 있다.

폐 국균증은 대부분 폐결핵, 기관지확장증, 폐암, 폐농양도 원발감염으로 발생할 수 있다.

폐국균증은 주로 *A. fumigatus*에 의해 초래되며 몇 단계를 거쳐서 형성된다. 첫 단계는 괴사된 폐조직에서 국균이 증식하여 균사체를 형성하는 단계로 흉부 X-선 및 임상적으로 잘 나타나지 않으며, 두번째 단계에서는 생균과 사균이 합쳐지면서 크기가 증가되어 국균증을 형성하는 단계로 흉부 X-



Fig. 5. The aspergilloma is confined within the cavity.

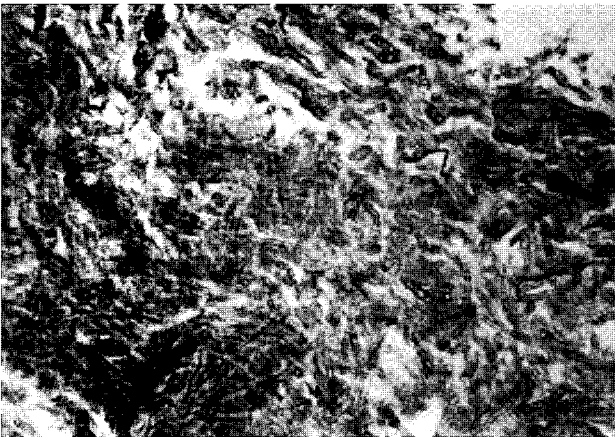


Fig. 6. High-powered view of fragmented septate mycelia

선상 뚜렷이 나타난다. 세번째 단계는 균종이 연해져 부서지며 부분적인 석회화가 생긴다.

반복되는 폐의 내엽형 폐격리증의 일반적인 합병증이고 제일먼저 나타나는 증상이다. 내엽형 폐격리증은 감염의 빈도가 높고 감염이 만성적이지만 감염균에 관한 문헌보고는 많지 않다, 감염균은 일반적으로 포도상 구균이나 녹농균과 같은 박테리아가 대부분이며, 곰팡이에 의한 감염을 보고한 문헌은 매우 드물다<sup>3~6)</sup>. 국균은 일반적으로 정상인의 호흡기에 기생하기 때문에 호흡 자체가 감염의 원인이라 생각된다. 내엽형 폐격리증에 국균증이 발생한다는 것은 내엽형 폐격리증이 기도기관지와 교통되어 있어야 한다고 하며, 이

교통은 몇 레에서 기관지조영술에 의하여 입증되었다<sup>7)</sup>. 이런 사실은 내엽형 폐격리증이 기도와 교통이 없는 선천성 질환이라기 보다 만성 감염에 의한 후천성 질환이라 주장하는 Stocker의 이론<sup>8)</sup>을 뒷받침한다.

폐격리증 환자의 대부분은 흉부 X-선 사진에 이상 소견이 있으며 내엽형은 낭포성 병변이나 수면상 음영 또는 폐렴성 은소견이 보이며, 외립형은 삼각형 모양의 균일한 음영이 종격동 글처에서 보인다. 확진을 위해 대동맥 조영술을 시행하여야 한다. 기형동맥의 기시부와 동맥수를 확인함으로써 수술시 예상하지 못한 기형동맥으로 부터의 출혈을 방지할 수 있다.

감염이 동반된 폐격리증의 치료는 술전 충분한 항생제 투여로 염증을 완화시킨후 침범된 폐조직을 제거하고 폐사이의 비정상적인 교통을 폐쇄하는 것이다.

### 참 고 문 헌

1. Gerle RD, Jaretzki A, Ashley CA, Berne AS. *Congenital bronchopulmonary forgut malformations: pulmonary sequestration communicating with the gastrointestinal tract.* N Engl J Med 1968;278:1413-9.
2. Gebauer PW, Mason CB. *Intralobar pulmonary sequestration associated with anomalous pulmonary vessels: A nonentity.* Chest 1959;30:282-6.
3. Uppal MS, Kohman LJ, Katzenstein AA. *Mycetoma within an intralobar sequestration: Evidence supporting acquired origin for this pulmonary anomaly.* Chest 1993;103:1627-8.
4. Hwang JJ, Wang TH, Wu CC, Chang CY. *Bronchopulmonary sequestration associated with aspergilloma, with special reference to the finding of radionuclide venoangiography.* Jpn J Med 1985;2:164-8.
5. Freixnet J, de Cos J, de Castro FR, Romero T. *Colonization with aspergillus of an intralobar pulmonary sequestration.* Thorax 1995;50:810-1.
6. Serneels RA, Marshall GS, Wampler J, Miller D, Adams G. *Pulmonary sequestration with primary blastomycosis: Failure of ketokonazole therapy after resection.* Chest 1993;103:1291-3.
7. Gustafson RA, Murray GF, Warden HE, Hill RC, Rozar GE. *Intralobar sequestration: A missed diagnosis.* Ann Thorac Surg 1989;47:841-7.
8. Stocker JT. *Sequestrations of the lung.* Semin Diagn Pathol 1986;3:106-21.

**=국문초록=**

폐격리증이란 기형적 동맥에 의해 영양공급을 받는 대생 폐조직의 일부를 일컫는 용어이다. 이는 두 가지로 대별되며 -외협형과 내엽형- 다른 임상양상을 보인다.

본 과에서는 폐국균증을 동반한 내엽형 폐격리증 1례를 경험하였다. 환자는 32세 여자로서 특별한 증상은 없었으며, 우연히 낭종성 병변을 지닌 폐종물이 발견되었다. 수술시야에서 하폐인대의 비정상적 동맥을 보어 폐격리증으로 진단하고, 우하엽 절제술을 시행하였다.

- 중심단어: 1. 내엽형 폐격리증  
2. 폐국균증