

# 기관재건술 후 발생한 심부 종격염

-흉골 절제, 위망 이식, 근피성형을 병합한 근치술-

이 서 원\* · 김 정 택\* · 김 광 호\* · 이 총 재\*\*  
김 영 모\*\*\* · 임 현 경\*\*\*\* · 선 경\*\*\*\*\*

=Abstract=

## Definitive Surgical Management for Deep-Seated Mediastinitis and Sternal Osteomyelitis Following Tracheal Reconstruction

-Sternectomy, Free or In-Situ Omental Transfer, Myocutaneous Flap-

Seo Won Lee, M.D. \*, Jung Taek Kim, M.D. \*, Kwang Ho Kim, M.D. \*, Choong Jae Lee, M.D. \*\*,  
Young Mo Kim, M.D. \*\*\*, Hyun Kyoung Lim, M.D. \*\*\*\*, Kyung Sun, M.D. \*\*\*\*\*

We report here 2 cases of deep-seated mediastinitis combined with sternal osteomyelitis after tracheal reconstruction which were successfully treated with sternectomy, in-situ or free omental transfer, and pectoralis major myocutaneous flap. In case I, an 8 year-old boy with deep seated mediastinitis and sternal osteomyelitis that developed after anterior tracheoplasty through a standard midline sternotomy. In case II, a 50 year-old female patient with mediastinal abcess and sternal osteomyelitis that developed after resection and end-to-end anastomosis of the trachea through an upper midline sternotomy. Treatments consisted of drainage and irrigation followed by wide resection of the infected sternum, placement of the viable omentum into the anterior mediastinal space, and chest wall reconstruction with a pectoralis major myocutaneous flap. The omentum was transferred as an in-situ pedicled graft in case I and a free graft in case II. Both patients have recovered smoothly without any events and have been doing well postoperatively.

(Korean J Thorac Cardiovasc Surg 1999;32:206-10)

Key word : 1. Mediastinitis  
2. Sternum  
3. Omentum  
4. Thoracic defect

\*인하대학교 흉부외과학교실

Department of Thoracic and Cardiovascular Surgery, Inha University College of Medicine

\*\*성형외과학교실

Department of Plastic Surgery, Inha University College of Medicine

\*\*\*이비인후과학교실

Department of Otolaryngology, Inha University College of Medicine

\*\*\*\*마취과학교실

Department of Anesthesiology, Inha University College of Medicine

\*\*\*\*\*고려대학교 흉부외과학교실

Department of Thoracic and Cardiovascular Surgery, Korea University College of Medicine

논문접수일 : 98년 6월 30일 심사통과일 : 98년 9월 4일

책임저자 : 선 경, (400-103) 서울특별시 성북구 안암동 5가 126-1, 고려대병원 흉부외과. (Tel) 02-920-5436, (Fax) 02-928-8793,

E-mail (ksunmd@kumc.or.kr)

본 논문의 저작권 및 전자매체의 지적소유권은 대한흉부외과학회에 있다.

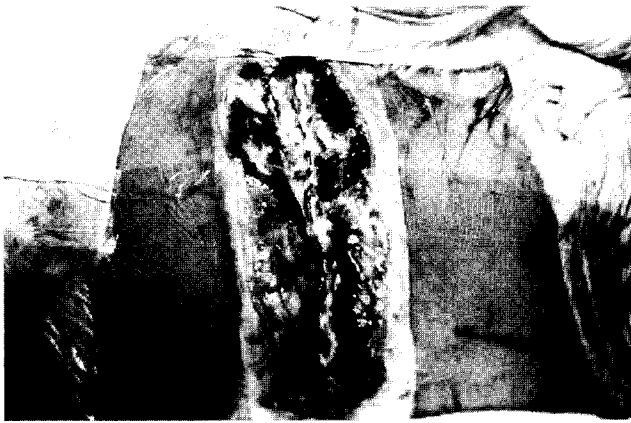


Fig. 1. Full-sternotomy wound was infected due to deep-seated mediastinitis associated with sternal osteomyelitis in the case I.

### 증례 I

8세된 남자환자로 내원 8개월 전 교통사고 당시 기관절개술 후 기관협착이 발생하여 전원되었다. 본원 두경부외과에서 수차에 걸친 기관성형술을 실시하였으나 반복되는 기관협착증 때문에 T-tube를 제거하지 못하던 중, 육아조직이 점차 기관 하부로 진행하여 기관분지부 까지 침범함에 따라 입원 6개월 째 흉부외과로 전과되었다. 수술은 흉골 정중절개를 통해 전방기관성형술을 실시하기로 결정하였다. 당시 성문을 포함한 위아래 기도와 기관절개부 위쪽의 기관도 심하게 협착되어 있어서 기관성형은 기관절개공 아래 쪽에만 실시하였고, 기존에 소개된 방법대로 심막을 이용해 기관을 넓힌 후 늑연골로 심막외벽을 보강하였다<sup>1-2)</sup>. 수술 후 환자의 호흡상태는 양호하였고 기도확보도 잘 되었으나, 수술후 7일 째 창상감염 소견이 있어 배농한 결과 흉골융합부위 사이로 고름이 나오는 것이 확인되었다. T-tube를 통해 O<sub>2</sub> (2 liter)-air (4 liter)의 혼합가스로 호흡을 유지하며 propofol과 fentanyl을 이용한 완전 정맥마취 상태에서, 봉합사와 흉골와이어를 제거하고 종격을 노출시켰다. 염증조직을 제거하고 1% Taurorin액으로 세척한 다음, 배농관을 거치하고 흉골을 재봉합하여 폐쇄식 배액법을 시도하였다. 당시 기관성형부위는 건전하였다. 종격의 세척은 2% Taurorin액과 생리 식염수를 1:1로 혼합하여 만든 100 cc 용액을 4시간 간격으로 시행하였다. 동정된 세균은 methicillin-resistant staphylococcus aureus (MRSA)였으며 예민한 항생제로 vancomycin과 isepamicin을 투여하였다. 그러나 시간의 경과에도 창상의 호전은 없이 계속 고름이 배액됨에 따라 술후 20일째 종격을 재개방하여 개방성 배액법을 하기로 하였다. 노출된 종격을

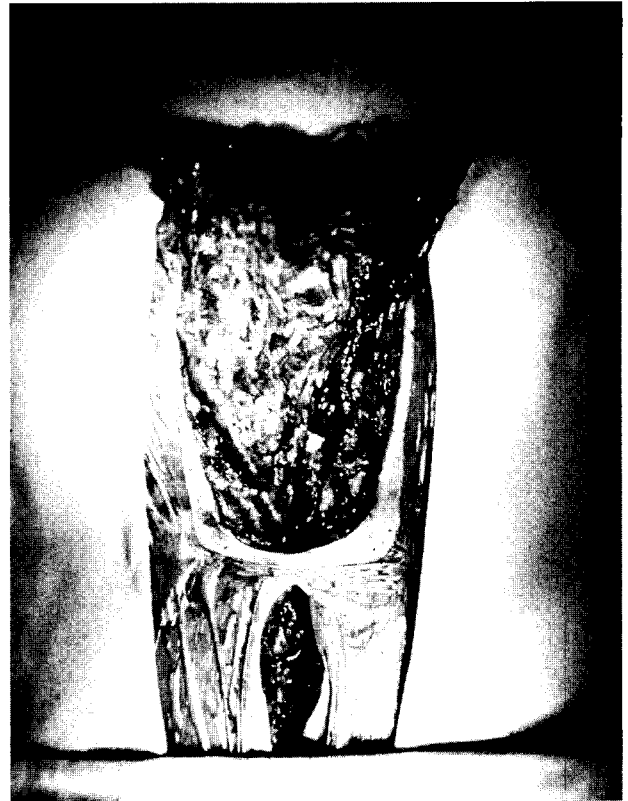


Fig. 2. Pedicled omental flap was positioned onto the anterior mediastinal space through the diaphragm in the case I.

2% Taurorin거즈로 하루 2번 씩 소독하며 주변 육아조직의 호전과 흉골 골수염의 호전을 관찰 하였다. 흉골 골수염이 진행하면서 염증성 육아조직이 진행하면거 재봉합이 어렵다고 판단되어(Fig. 1), 술후 35일째 위망을 이용한 근치술을 결정하였다. 수술은 완전 정맥마취 상태에서 종격의 염증성 피사조직을 제거하면서 양쪽 늑연골을 포함한 광범위 흉골절제를 실시한 다음, 양쪽 전액와선까지 대흉근과 흉벽을 사이를 분리하여 근피판을 만들었다. 상복부 정중수직절개로 복강을 접근하여 우위망동정맥(right gastroepiploic artery and vein)과 함께 대위망을 분리시켜 횡격막을 통하여 종격에 자연스럽게 위치시켰다(in-situ pedicled graft) (Fig. 2). 배액관을 종격 하부와 양측 대흉근 박리층에 각각 거치한 후, 양측 근피판을 당겨 단일층으로 봉합한 후 수술을 종결하였다. 수술 후 T-tube의 laryngeal opening을 foley catheter로 막아 인공호흡을 유지하다가 다음날 자발호흡이 회복된 후 foley catheter를 제거하였다. 흉벽요동이나 동맥가스분석 상에 이상은 없었다. 술후 15일 째 실시한 기관지내시경 상 기도내부는 정상이었으며, 술후 23일 째 실시한 흉부CT에서 종격에 위치한 대위망의 혈관음영이 잘 보존된 것이 확인되었다. 술후

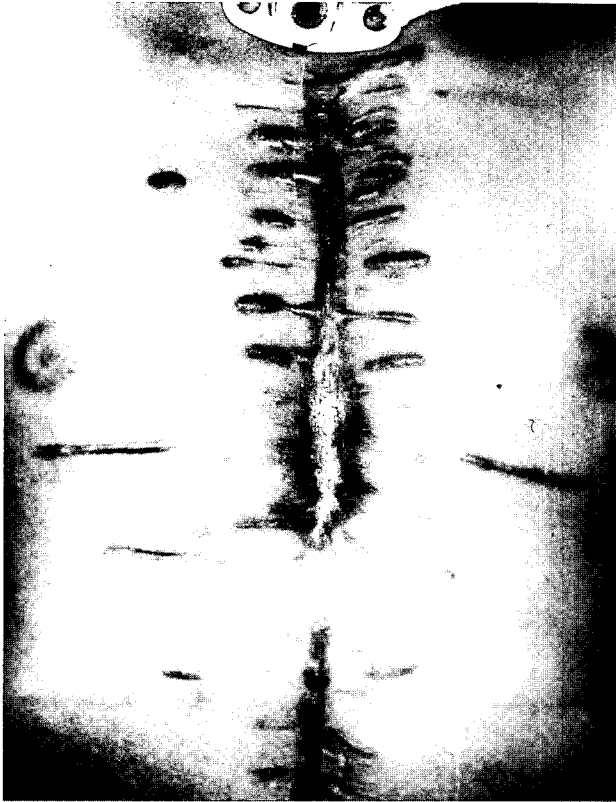


Fig. 3. Well healed wound in the case I.

32일째 폐렴이 발생하였으나 별문제없이 호전되었으며, 이후 잔존하는 상기도 협착과 편측 상하지 마비 및 근육위축에 대해 두경부외과와 재활의학과에서 치료를 받던 중 술후 156일째 퇴원하였다 (Fig. 3).

## 증례 II

50세된 여자환자로 갑상선 종양과 반복된 기도삽관의 후 유증으로 인한 기관협착으로 입원하였다. 1차 수술은 본원 두경부외과에서 우측 갑상선 제거술과 동시에 제1번 늑간 위치까지의 상부 흉골을 부분 정중절개하여 협착된 기관(제 4-10번 기관연골, 약 4 cm)을 절제하고 단단문합을 실시하였다. 술후 7일째 38.1℃의 고열이 발생하면서 methicillin-resistant staphylococcus aureus (MRSA)에 의한 패혈증 소견이 나타났고 예민한 항생제(peflacin & amikin)로 교체하였으나 반응하지 않았다. 술후 13일째 체온이 39℃로 오르면서 창상부위가 붓고 고름이 나오는 등 종격염이 강력히 의심됨에 따라 흉부외과로 전과되었다. O<sub>2</sub>(2 liter)-air (4 liter)-isoflurane 흡입마취 상태에서 피부를 절개하여 내부로 접근한 결과, 종격 상부에 약 60 cc 정도의 고름집이 잡혀있는 것이 확인되어 배농하였다. 하부 종격으로는 염증이 파급된 증거는 없었

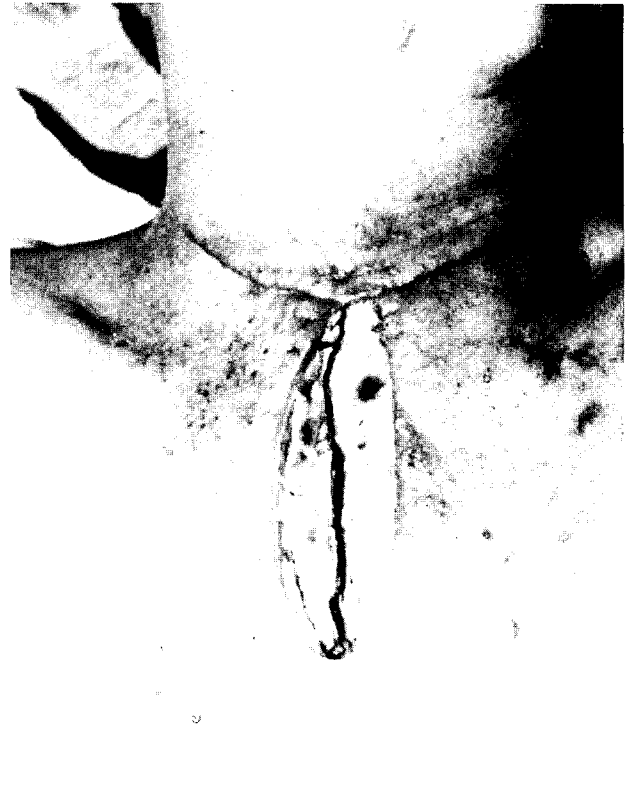

Fig. 4. Upper-stenotomy wound was infected due to deep-seated mediastinal abscess associated with sternal osteomyelitis in the case II.

으나 노출된 흉골병(manubrium)은 골수염의 소견을 보였다. 기관봉합 부위는 외견상 견재하였으나 수술 중 기관지내시경으로 확인한 기관문합 안쪽 면은 앞쪽에 경증의 괴사소견을 보였다. 흉골봉합와이어를 제거하여 상부 종격을 완전히 노출시킨 후 염증조직과 괴사조직을 제거하고 생리식염수와 1% Taurorin액으로 충분히 세척하였다. 창상은 개방시킨 상태에서 2% Taurorin액을 묻힌 거즈로 종격과 외부를 차단하였다. 이후 하루에 2번 씩 Taurorin액으로 창상을 소독하고 거즈를 교체하면서 육아조직과 흉골 골수염의 호전 여부를 관찰하였다. 배농 직후부터 체온이 정상으로 회복되었고 음식물을 경구섭취하기 시작하고 수혈 등의 보존적 치료와 함께 환자상태는 급격히 호전되었다. 그러나 흉골 골수염의 소견이 호전되지 않고 염증육아조직의 세균검사에서 vancomycin 외에 일반 항생제에는 내성이 나타나는 등 단순 재봉합을 고려하기 힘든 상황이 계속됨에 따라(Fig. 4), 술후 27일째 위망을 이용한 근치수술을 결정하였다. 수술은 두경부외과와 성형외과의 협조 아래 실시하였다. 종격부위는 염증성 괴사조직을 제거하고 흉골은 신선골수가 나올 때 까지 광범위 절제한 후, 근피판을 만들기 위해 양쪽 대흉근의 아래쪽 근막층을 전액와선까지 박리하였다. 이후 오른쪽 경부

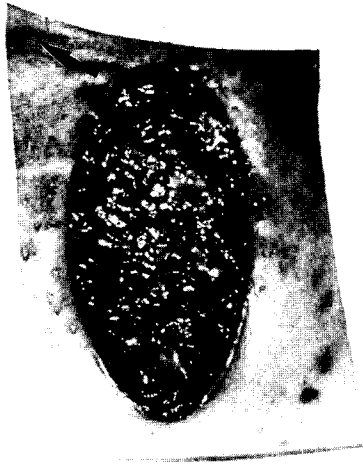

Fig. 5. Free omental flap was positioned onto the upper mediastinal space through the subcutaneous tunnel in the case II. The gastroepiploic artery and vein were anastomosed to the right transverse cervical artery and the right external jugular vein through a supraclavicular incision (arrow).

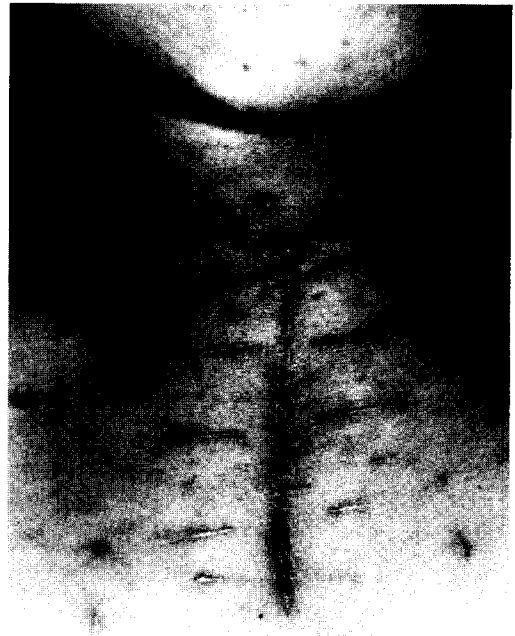

Fig. 6. Well healed wound in the case II.

수평절개로 횡경동맥(transverse cervical artery)과 외경정맥(external jugular vein)을 노출시키고, 상복부 수직절개로 복강을 접근하여 대위망을 자유이식편(free graft)으로 채취하였다. 대위망의 우위망동정맥(right gastroepiploic artery & vein)을 살려 1:500 헤파린 용액으로 관류시킨 다음 횡경동맥과 외경정맥에 각각 단단문합으로 이식하였다. 이후 목에서 종격 쪽으로 피하출구를 만들어 대위망을 통과시킨 후 종격에 자연스럽게 위치시켰다(Fig. 5). 이때 대위망이 절제된 흉골의 단면과 흉벽 앞면 까지 고루 덮도록 하고 특히 혈관이 꼬이지 않도록 주의하였다. 배액관을 종격 하부, 경부 창상, 양측 대흉근 바리층에 각각 거치한 후, 양측 근피관을 당겨 단일층으로 봉합한 후 수술을 종결하였다. 수술 당일 기도삽관을 제거할 수 있었으며 흉벽요동이나 동맥가스분석 상에 이상은 없었다. 환자는 술후 2일 째 일반병실로 전실하였고, 4일 째 배액관 제거 및 술후 9일 째 봉합사를 제거하고 항생제를 중단하였다. 자유이식된 대위망의 생존여부를 확인하기 위해 혈관초음파를 이용하여 경부에서 대위망동맥의 혈관음을 계속 감시하던 중 술후 15일 째 혈관조영술로 혈관의 개통을 최종 확인하였으며, 퇴원 전 실시한 기관지내시경에서 문합부위는 기관점막으로 잘 덮혀있었다. 환자는 술후 16일 째 경쾌 퇴원하였다(Fig. 6).

## 고 찰

정중흉골절개 후 발생한 창상감염의 치료는 조기 배농과 적시의 재건술이 주된 요소이다<sup>3)</sup>. 이는 수술창상을 통해 단순배농 후 피부를 2차 봉합하는 방법에서부터, 광범위하게 흉골을 절제하고 대위망을 이식하거나 근피판으로 흉벽을 성형하는 데 이르기까지 적용되는 원칙이다. 개심술의 경우는 정중흉골절개 후 0.4~5.0%에서 종격염이 발생하며 사망률은 7~45%로 매우 높다고 한다<sup>4)</sup>. 본 증례에서와 같이 기관재건술 후에는 종격염이 더욱 많이 발생할 것으로 예상되나, 흉골절개를 이용해 기관재건술을 하는 경우는 많지 않기 때문에 종격염의 발생빈도가 잘 알려져 있지 않다. 정중흉골절개로 기관재건술을 실시한 후 종격염이 발생하면 종격염의 정도가 심하고 이미 감염되어 있는 기도 내부와 연계되었을 가능성이 크므로 보존적인 치료로 시기를 놓치기 보다는 조기에 적극적이고 과감한 처치가 요구된다 하겠다.

종격염의 치료 방향은 종격내감염 및 괴사조직 제거, 종격내 이물제거, 종격내의 사강 폐쇄이며<sup>5)</sup>, 방법은 크게 개방성 배액법과 폐쇄성 배액법으로 나눌수 있다. 국내의 최세영 등은 개심술 후 발생한 13례의 종격염에서 두 방법 모두 좋은 결과로 보고하고 있다<sup>6)</sup>. 폐쇄성 배액법은 흉곽을 유지하며

흉곽개방에 따른 정신적 스트레스를 줄일 수 있다는 점이 장점인 반면, 완전한 배액이 안되고 흉관에 의한 이차감염의 가능성, 흉골 골수염이 합병되는 등의 단점이 있다<sup>4)</sup>. 개방성 배액법은 종격내의 사강을 완전히 폐쇄할수 있는 장점이 있지만, 흉곽 개방에 의한 정신적 스트레스를 감당해야 하는 단점이 있다. 사강의 폐쇄는 절개창 주변의 육아조직 성장에 의해서 또는 자가근피판이나 대위망을 이용하여 완전히 채워줄 수 있으며 결과도 우수하다<sup>7)</sup>. 근육은 대흉근이나 복직근이 선택되는데 두 경우 미용이나 기능면 특히 흉벽의 안정성 측면에서 모두 좋은 결과를 보이고 있다. 대흉근이나 복직근과 같은 근육편을 사용하여 전흉벽을 재건할 경우 그에 따른 장애효과는 잘 알려져 있지 않다. 이에 대해 Ringelman 등은 장기성적을 추적한 결과 복부근피판을 이용하는 경우 복벽탈장 등의 합병증과 흉부근피판을 사용하는 경우는 흉벽안정성, 어깨운동장애, 동통 등에 대한 고려가 있어야 한다고 지적하였다<sup>8)</sup>. 그러나 그들의 성적에서 보여주는 99%의 창상회복을 외에도 유병율이나 사망률, 병원체류기간 등을 유의하게 줄일 수 있다는 측면에서 그 우월성을 의심할 필요는 없으리라 본다. 위망은 lipid angiogenic factor와 풍부한 면역조직을 함유하므로 주변조직에 혈액공급을 호전시키고 감염된 병소에 적절하게 사용할 수 있다<sup>9)</sup>. 본 증례에서는 대위망으로 감염된 사강을 채우고 흉부근피판으로 흉벽안정성을 도모해 두례 모두 좋은 성적을 얻었으며, 아직 짧은 추적기간이기는 하지만 위에 언급한 합병증은 발생하지 않고있다. 저자들은 기관재건 후 발생한 심부 종격염과 흉골 골수염의 근치를 위해 광범위 흉골절제, 위망 이식, 근피판을 이용한 흉부 재건술의 병합요법이 염증병소의 제거

와 재발방지, 흉벽의 안정성을 확보하는데 좋은 방법이라고 믿는다.

### 참 고 문 헌

1. Bando K, Turrentine MW, Sun K, Sharp TG, Brown JW. Anterior pericardial tracheoplasty for congenital tracheal stenosis: Intermediate to long-term outcomes. Ann Thorac Surg 1996;62:981-9.
2. Brown JW, Bando K, Sun K, Turrentine MW. Surgical management of congenital tracheal stenosis. In: Mathisen DJ. Chest Surgery Clinics of North America. Philadelphia; Saunders, 1996;6:837-52.
3. Lawren BC, Thomas WH, William DH. The integrated approach to suppurative mediastinitis: rewiring the sternum over transposed omentum. Plast Reconstr Surg 1989;84:936-43.
4. Starr MG, Gott VL, Townsend TR. Mediastinal infections after cardiac surgery. Ann Thorac Surg 1984;38:415-23.
5. Majure JA, Albin RE, O'Donnell RS, et al. Reconstruction of the infected median sternotomy wound. Ann Thorac Surg 1986;42:9-12.
6. 최세영, 권영무, 박진상, 박창권, 이광숙, 유영선. 개심술 후 발생한 종격동염의 치료. 대흉외지 1995;28:360-4.
7. Weinzweig N, Yetman R. Transposition of the greater omentum for recalcitrant median sternotomy wound infections. Ann Plast Surg 1995;34:471-7.
8. Ringelmann PR, Kolk CAV, Careron D, et al. Long-term results of flap reconstruction in median sternotomy wound infections. Plast Reconstr Surg 1994;93:1208-16.
9. Goldmith HS, Griffith AL, Kupfermann A, et al. Lipid angiogenic factor from omentum. JAMA 1984;252:2034-6.

### =국문초록=

기관재건술 후 발생한 심부 종격염 2례에 대해 흉골절제, 대위망 자유이식 혹은 전치술, 근피성형술을 병행하여 좋은 결과를 얻었기에 보고한다. 증례 I은 8세된 남아에서 흉골 정중절개로 전방기관성형술을 실시한 후 심부 종격염과 흉골 골수염이 발생한 경우였으며, 증례 II는 50세된 여자에서 상부 흉골의 부분 정중절개로 기관절제 및 단단문합을 실시한 후 종격농양과 흉골 골수염이 발생한 경우였다. 치료는 두례 모두 배농을 시키고 일정기간 세척한 다음, 골수염이 생긴 흉골을 광범위 절제하고 대위망으로 종격을 덮은 후 양측 대흉근을 피부와 함께 박리하여 전흉벽을 재건하였다. 이때 증례 I의 경우는 대위망을 분리한 뒤 횡격막을 통해 종격부위에 위치시켰으며 (in-situ pedicled grafting), 증례 II의 경우는 대위망을 자유이식편으로 만들어 우횡경동맥과 외경정맥에 연결한 후 피하출구를 통해 상부종격에 위치시켰다 (free grafting). 양례 모두 술후 패회복하였으며 외래를 통해 추적관찰 중이다.

- 중심단어: 1. 종격염  
2. 흉골 골수염  
3. 위망 이식  
4. 흉벽성형술  
5. 기관재건술