

매듭지어진 폐동맥도관의 외과적 적출

-1례 보고-

김 병 일*·김 혁*·손 상 태*·정 태 열*
정 원 상*·김 영 학*·강 정 호*·지 행 옥*

=Abstract=

Surgical Removal of Knotted Pulmonary Artery Catheter

-A case report-

Byoung-Il Kim, M.D. *, Hyuk Kim, M.D. *, Sang-Tae Sohn, M.D. *,
Tae-Yeol Jeong, M.D. *, Won-Sang Chung, M.D. *, Young-Hak Kim, M.D. *,
Jeong-Ho Kang, M.D. *, Heng-Ok Jee, M.D. *

The complications associated with the use of pulmonary artery catheter include dysrhythmias, heart block, pulmonary artery rupture, pulmonary infarction, endocardial damage, balloon rupture, arterial puncture, thromboembolism, air embolism, infection, pneumothorax, and knotting of the catheter. Knotting of the catheter is a rare complication and it should be anticipated if there is an excessive advancement of the pulmonary artery catheter beyond the normally expected distance.

We report a successful surgical removal of knotted pulmonary artery catheter by sternotomy and cardiopulmonary bypass.

(Korean J Thorac Cardiovasc Surg 1999;32:315-7)

Key word : 1. Foreign body
2. Catheterization, Swan-Ganz

증 례

54세 남자 환자로 내원 하루전부터 시작된 지속되는 전흉부 통증을 주소로 응급실로 내원하였다. 개인병력상 20년간 하루반갑의 흡연력이 있었으며 과거력상 4년전 식도암으로 방사선치료를 받은적이 있었다.

응급실 내원당시 실시한 이학적 검사상 특이할만한 사항은 없었으며, 응급검사상 GOT 416 GPT 293 CPK 1745 LDH

703 으로 증가되어 있었으며 심전도검사상 심장하벽에 심근경색의 소견이 보였다.

입원 3일째 환자는 혈압이 70/40 mmHg 맥박수가 분당 40 회로 떨어져 응급으로 실시한 심전도검사상 완전방실차단의 소견을 보였다. 환자는 일시적 심박동기를 삽입하였으며 심장인성 속 진단하에 폐동맥도관삽입 및 혈압강화제 치료 후 혈압은 110/70 mmHg 심박동수는 70회/분으로 회복되었다.

*한양대학교 의과대학 흉부외과학교실

Department of Thoracic and Cardiovascular Surgery, Hanyang University Hospital

논문접수일 : 98년 7월 9일 심사통과일 : 98년 9월 4일

책임저자 : 김 혁, (133-792) 서울특별시 성동구 행당동 17번지, 한양대학교 흉부외과학교실. (Tel) 02-2290-8461, 8470 (Fax) 02-2290-8462

본 논문의 저작권 및 전자매체의 지적소유권은 대한흉부외과학회에 있다.

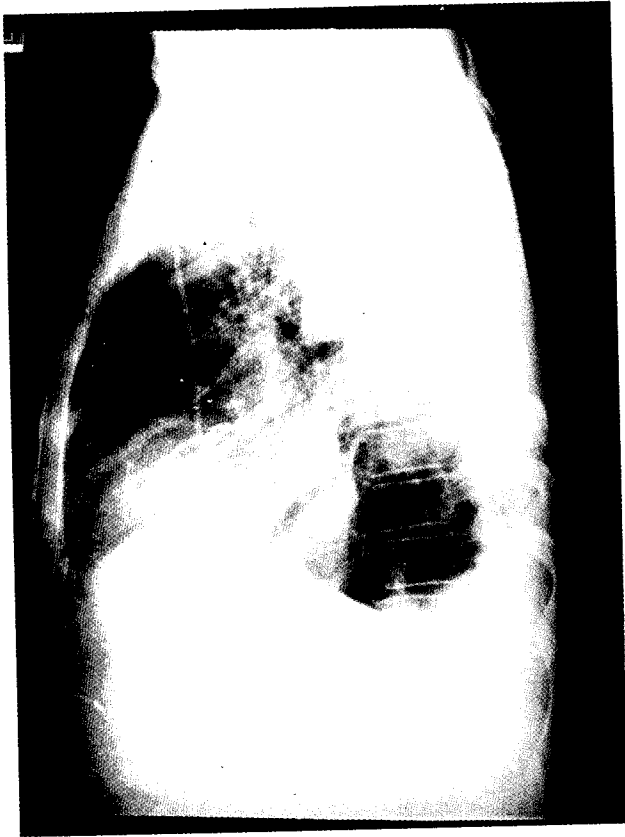

Fig. 1. Chest lateral view. Knotted pulmonary artery catheter is noted in right atrium.




Fig. 2. Knotted pulmonary artery catheter removed from right atrium.

고찰

폐동맥도관(Swan-Ganz catheter)은 혈동역학적 감시를 필요로 하는 환자에서 일반적으로 사용된다¹⁾. 폐동맥도관과 연관된 합병증으로는 부정맥, 심전도 장애, 폐동맥 파열, 폐경색, 심내막 손상, 풍선 파열, 동맥 파열, 혈전색전증, 공기 색전증, 감염, 기흉, 도관의 매듭형성등이 있다^{2,3)}.

도관의 매듭형성은 드문 합병증으로 폐동맥 도관을 정상적으로 기대되는 거리 이상으로 삽입하게되면 발생한다⁴⁾. 폐동맥 도관의 매듭형성은 혈관이나 심장 구조물 주위에 주로 발생한다. 반복되는 삽입은 도관을 부드럽고 꼬이기 쉽게 만든다. 도관을 과도한 길이로 삽입하면 매듭형성의 전단계로 꼬임(kinking)과 고리형성(looping)이 발생한다. 도관 삽입도중 우심실압 파형이 나타난 후 약 10~15 cm 정도 삽입하면 충분히 폐동맥압 파형이 나타난다. 확장된 심장과 반복되는 도관의 조작이 호발요인이 된다. 그러므로 도관이 우내경정맥으로부터 50 cm 이상 삽입된 후에 폐동맥 췌기압이 측정되었다면 도관의 꼬임을 생각해야한다⁵⁾. 또한 도관의 제거시 저항이 느껴진다면 도관의 매듭형성을 생각해야한다. 이번 증례의 경우는 도관을 제거하기전 마지막 폐동맥췌기압을 측정하기위한 조작시 반복되는 조작을 하였고 제거시 저항이 느껴졌다. 저항이 느껴질 때 절대로 과도한 힘으로 제거해서는 안되며 과도한 힘으로 제거하면 삼첨판막, 유두근, 건삭의 결출(avulsion)이나 도관 색전증을 일으킬 수 있다. 이번 증례의 환자에서는 일단 제거하는 것을 중단한후 다음날 관상동맥 조영술을 시행하면서 도관의 매듭형성을 확인한 후 도관을 제거하려하였으나 제거하지 못했다.

입원7일째. 일시적 심박동기를 제거하였으며 입원12일째 폐동맥도관을 제거하기로하고 도관을 밀어넣어 폐동맥췌기압을 측정한 후 제거하려하였으나 저항이 느껴져 일단 제거하기를 멈춘 후 단순흉부촬영을 하여 폐동맥도관을 확인하였다. 단순흉부촬영상 폐동맥도관이 우심방 위치에서 매듭지어져있음이 확인되었다(Fig. 1). 다음날 관상동맥 조영술을 시행하면서 우심방내에 매듭지어진 폐동맥도관을 확인한후 제거하려 하였으나 제거하지 못하였다. 관상동맥 혈관조영조건은 우관상동맥이 첫번째분지를 낸 이후로 완전폐쇄된 소견을 보였다.

환자는 정중절개후 체외순환 하에서 우심방절개후 폐동맥도관의 근위부를 절단한후 도관을 제거하였다. 폐동맥도관은 우심방내에서 매듭지어져있었다(Fig. 2) 폐동맥도관제거후 대복제정맥을 이용하여 우관상동맥에 관상동맥우회술을 시행하였다. 체외순환 시간은 110분이었고 대동맥 차단시간은 60분이었다. 환자는 수술후 특별한 합병증이 퇴원하여 외래 추적관찰중이다.

매듭지어진 폐동맥 도관의 제거에 대하여는 여러 가지가 보고된 바 있다. 먼저 비수술적인 방법으로는 14 French Teflon 도관을 삽입한 후 매듭이 도관을 통과할 수 있으면 바로 제거하고 도관이 도관을 통과하지 못하면 매듭이 삽입한 도관에 꼭 끼이도록 세게 당긴후 14 French Teflon도관과 폐동맥도관을 함께 제거하는 방법으로 이는 대량 출혈과 대량 혈흉의 가능성이 있다⁶⁾. 비수술적인 방법으로 제거하지 못하면 외과적 적출을 한다. 이번 증례의 환자에서는 매듭의 크기가 커서 대량출혈의 위험이 있어 외과적 적출을 시행하였다. 폐동맥도관을 제거하면서 관상동맥 우회술을 함께 시행하기위해 정중절개가 필요하였다. 수술소견상 매듭을 만져 확인후 체외순환하지않고 제거할 수 있었다. 만약 폐동맥도관의 제거만 필요하였다면 우측 개흉술로도 가능할것으로 생각된다. 폐동맥도관 제거후 체외순환하에 대복제정맥을 이용하여 우관상동맥의 관상동맥우회술을 시행하였다.

참 고 문 헌

1. 김근호. 흉부 및 심장혈관외과학 1판 최신의학사 1992; 447-58.
2. Racionero MA, Prados C, Acitores I, et al. *An infrequent complication of Swan-Ganz catheters.* J Cardiovasc Surg 1995;36:519-20.
3. Lipp H, O'Donoghue K, Resenekov L. *Intracardiac knotting of flow-directed balloon catheter.* N Engl J Med 1971;284:220.
4. Daum S, Schapira M. *Intracardiac knot formation in a Swan-Ganz catheter.* Anesth Analg 1973;52:862-3.
5. Abdul Hamid Samarkandi. *Surgical removal of a knotted pulmonary artery catheter.* Ann Saudi Medicine 1994;153.
6. Jeffrey D, David G, James RL. *The knotted Swan-Ganz catheter:New solution to a vexing problom* AJR 1981; 137:1274-5.

=국문초록=

폐동맥도관과 연관된 합병증으로는 부정맥, 심전도 장애, 폐동맥 파열, 폐경색, 심내막 손상, 풍선 파열, 동맥 파열, 혈전색전증, 공기 색전증, 감염, 기흉, 도관의 매듭형성등이 있다. 도관의 매듭형성은 드문 합병증으로 폐동맥 도관을 정상적으로 기대되는 거리 이상으로 삽입하게되면 발생할수 있다. 한양대학교 흉부외과 교실에서는 정중절개후 체외순환하에서 매듭지어진 폐동맥 도관의 외과적 적출을 치험하였기에 보고하는바이다.

- 중심단어: 1. 폐동맥도관
2. 매듭형성
3. 외과적 적출