

유전자재조합 인간 골형성단백2 및 생흡수성고분자를 이용한 골형성유도체의 개발

이종호 · 김종원 · 안강민 · 김각균* · 이장희**

서울대학교 치과대학 구강악안면외과, 구강미생물학/면역학교실*,

조선대학교 치과대학 구강미생물학교실**

Abstract

DEVELOPMENT OF BONE REGENERATING MATERIAL USING BONE MORPHOGENETIC PROTEIN(rhBMP-2) AND BIORESORBABLE POLYMER

Jong-Ho Lee D.D.S. Ph.D., Jong-Won Kim D.D.S. Ph.D., Kang-Min Ahn D.D.S.,

Kack-Kyun Kim D.D.S. Ph.D.*, Zang-Hee Lee D.D.S. Ph.D.**

Dept. of Oral & Maxillofacial Surgery, Dept. of Oral Microbiology & Immunology,*

College of Dentistry, Seoul National University,

*Dept. of Oral Microbiology & Immunology, College of Dentistry, Chosun University***

We tested the bone regenerating capacity and histologic response of bioresorbable matrix-type implant, which was made with Poly(lactide-co-glycolide)(PLGA) and bone apatite for the carrier of bone morphogenetic protein(BMP). The critical size defect of 8mm in diameter was created at the calvaria of SD rats(n=18), and repaired with polymer implant with 15µg of rhBMP-2(n=9) or without it(n=9). At 2 weeks, 1 month and 3 months after implantation, the animals were sacrificed(3 animals at every interval and group) and histologically evaluated.

The calvarial defect which was repaired with polymer with BMP healed with newly formed bone about 70% of total defect. But that without BMP showed only 0 to under 30% bony healing. Inflammatory response was absent in both group through the experimental period, but there's marked foreign body giant response though it was a little less significant in polymer with BMP group. As the polymer was resorbed, the space was infiltrated and replaced by fibrovascular tissue, not by bone.

In conclusion, our formulation of bioresorbable matrix implant loaded with bone morphogenetic protein works good as a bone regenerating material. However, it is mandatory to devise our system to have better osteoinductive and osteoconductive property, and less multinucleated giant cell response.

I. 서 론

구강악안면외과를 위시한 치과 임상에서는 치주 질환에 의한 치조골 상실로부터 외상, 선천적 결손 또는 외과적 절제 등 다양한 원인에 의한 악안면골 결손 환자를 자주 접하게 된다. 이러한 경우 아직까지 골 결손 재건을 위해 장골,

늑골, 두개골 또는 경골 등의 공여부에서 채취된 자가골을 가장 선호하고 있지만, 그 양이 한정되어 있고 공여부의 수술로 인한 번거로움 및 공여부 후유증 등으로 인해 오래 전부터 자가골을 대신할 수 있는 골형성재를 찾는 노력이 끊임 없이 경주되어 왔다^{1,2)}.

오늘날 개발 연구되고 있는 골재생 전략은 동종골이나 동

* 본 연구는 1997년 서울대학교병원 일반연구과제 연구비 및 1997년 과학재단 목적기초(특정과제연구: 과제명, 조형 가능성 고분자 제제와 골형성 단백질을 이용한 악골결손 재건) 연구비의 지원으로 시행 되었음.

물 뼈를 다양한 방법으로 가공 처리하여 임상에 적용코자 하는 자연적인 재료를 이용하는 방법⁹⁾과 생체재료 및 조직 공학적인 방법으로 크게 생각할 수 있는데⁴⁾, 특히 후자는 다음으로 요약될 수 있다. 첫째, 고분자재제나 인회석 등의 골 전도성이거나 친화성이 있는 이형성재료로서 흡수성 또는 비흡수성 재료들, 둘째, 골형성을 촉진시킬 수 있는 세포 (transplantation of osteopromotive cells), 셋째, 골형성을 유도하는 생활성분자(bioactive molecule)를 이용하여 골재생을 시키는 것, 마지막으로 이러한 신기술의 조합을 통한 방법들이다⁵⁻⁸⁾.

1965년 Urist⁹⁾가 탈회된 골기질이 근육조직에서 골형성을 유도하는 것을 발견하여 골형성단백(bone morphogenetic protein, BMP)이라 명명한 이래 이 물질에 대한 많은 연구가 이루어져 왔으며, 다양한 종류의 뼈를 이용하여 여러 단계를 거쳐 골형성단백을 분리, 정제하여 사용하고 있다^{10,11)}. 그리고 baculovirus expression system이나 mammalian cell system을 이용하여 유전자재조합골형성단백을 합성하여 이들의 골형성능을 입증하였고¹²⁾, 미국의 Creative사와 Genetics사에서는 BMP-2와 BMP-7의 상품화를 추진하고 있으며 현재 임상 연구(clinical trial) 중에 있는 것으로 알려져 있다. 이와같은 획기적인 BMP 기술에서도 골재건 측면에서 가장 중요한 것은 임상적으로 이 물질을 어떻게 이용할 것인가 하는 점인데, 이런 면에서 다루어 연구되고 있는 분야가 이 물질을 적절히 전달하고 유리시킬 수 있는 전달체의 개발이다^{4,13,14)}.

생체분해성 고분자는 다양한 형태로 디자인 하기가 쉽고 생체 내에서 분해되는 아주 매력적인 성질을 갖고 있다. 이러한 특징으로 인해 생체흡수성 재료는 이전부터 조직 결손부 치환체로 사용해 오고 있는데, 이들은 1) 골모세포가 자라 골을 형성시킬 수 있는 적절한 3차원적 구조를 가지고 있는 골격(scaffold)으로 작용하며, 2) 골이 침착됨에 따라 생분해되어 원하는 공간을 골조직으로 치환시킬 수 있고 3) 다공성 등 공간적 구조에 의하거나 흡수됨에 따라 골형성단백을 적절히 유리시키는 역할을 할 수 있다¹⁵⁾.

본 연구는 생흡수성고분자 중 Poly(lactide-co-glycolide)(PLGA)를 인체 osteon과 유사하게 다공성과 인산칼슘(calcium phosphate)을 함유케 하여 자체적으로도 골전도성을 갖을 뿐 아니라¹⁶⁾ 골형성단백등 약물을 부과(load-ing)하기 쉽게 제작하고, 이를 유전자재조합골형성단백과 적절히 결합시켜 각종 사고나 중앙 수술 등으로 인한 악골손상 시 효과적으로 수복할 수 있는지를 파악코자 백서 두개골결손(critical size defect) 모델을 이용하여 골형성단백 함유 생흡수성고분자 제재의 골형성능 및 이물반응을 조사하였다.

II. 재료 및 방법

1. PLGA-BA 매식체 제작

다공성의 골격 형태를 Francis¹⁷⁾의 방법에 기초하여 비용매(nonsolvent)를 첨가하여 야기시킨 phase inversion process를 이용해 만들었으며, 저온 기법을 사용하였다. 약 15mg의 PLGA를 methylene chloride(Polyscience Co, U.S.A.)에 녹이고, 저온 plasma ashing 법¹⁸⁾으로 만든 골 인회석(bone apatite: BA) 35mg을 넣은 다음 10분간 초음파 처리하여(10분, 4℃) 인회석 분말을 포리머 용액에 골고루 분산시켰다. 여기에 porogen으로서 urea 115mg을 넣고 차가운 isoprophyl 10ml를 넣어 응고시켰으며, 형태와 강도를 부여하기 위해 96,000psi로 압착하여 두께 1.5mm, 직경 8mm의 디스크를 만들었다. 이렇게 만들어진 디스크의 표면에 형성된 막을 칼로 잘라낸 다음, 메탄올에 넣고 dessicator에 위치시킨 후 coal trap, N₂ trap으로 흡인(pumping-out)하여 urea를 녹여 제거함으로써 porosity를 부여하였다. Urea를 완전히 제거하기 위해 메탄올 세척을 수회 더 반복한 다음 무수 에탄올과 85% 에탄올에 세척하여 잔유 메탄올을 제거하고 임프란트를 소독하였다(PLGA-BA). 이렇게 만들어진 PLGA-BA 디스크에 PBS에 녹인 rhBMP-2 15μg(Laboratory for the Study of Skeletal Disorders and Rehabilitation, U.S.A.)을 흡수시키고 동결건조하였으며(PLGA-BA-BMP), 구멍 크기 및 표면 구조를 주사전자현미경으로 확인하였다.

2. 백서 두개골 결손부에서 유전자재조합 골형성단백 함유 생흡수성고분자를 이용한 골결손 수복

350g 내외의 백서(Spague Dawley Rat) 18마리를 xylazine (Rompun®, 한국바이엘)과 케타민(Ketalar®, 유한양행) 혼합액으로 마취하였다(Rompun® 0.2ml + Ketalar® 0.8ml, 용량 0.1ml/100g, 복강내 주사). 두정부 피부절개를 시행하여 두개골을 노출시킨 다음, 수술용 드릴을 사용하여 직경 8mm 크기의 원형 두개골 결손을 만들었다. 9마리에서는 두개골 결손부에 미리 준비 보관하고 있던 PLGA-BA-BMP를 이식하였으며, 나머지 9마리에서는 PLGA-BA 만을 이식하였다. 이후 5-0 흡수성 봉합사로 창상을 총별로 봉합하였으며, 항생제는 투여하지 않았다.

3. 조직학적 관찰

술 후 2주, 한달, 석달째 각 군의 동물을 3마리씩 희생시키고 시편을 채취하여 10% 중성 포르말린에 고정하였으며, 탈회후 파라핀 블록을 형성하여 5μm의 두께로 박절하였다.

헤마톡시린/에오신, 톨루이딘 부루 또는 Safranin-O로 염색하여 광학현미경으로 신생골 형성 정도, 염증반응, 이물반응, 매식체 흡수 그리고 매식체 골격 내의 섬유성조직 형성 정도를 관찰하였다.

III. 결 과

주사전자현미경 상 PLGA-BA 임프란트는 약 200 μ m의 다공성을 띠었으며, PBS에 녹인 BMP 액을 잘 흡수하였

다. 조직학적 소견을 보면 백서 두개골에 매식한 PLGA-BA-BMP는 2주째에는 단지 표면만 침식되어 disintegration 되었을 뿐 임프란트 원래의 형태를 잘 유지하고 있었다. 경막 쪽에는 신생골로 잘 이장(lining) 되었으나, 두피 쪽은 신생골 형성이 관찰되지 않았으며, implant main bulk가 숙주조직(host tissue)로 부터 침투되지 않은 관계로 이물반응은 그렇게 심하지 않았다. 한달째 샘플들에서 골형성이 가장 많이 진행되어 있었으며(Fig. 1, 2), 부분적으로 연골세포 및 골수 형성도 관찰되었다(Fig. 3). 임프란

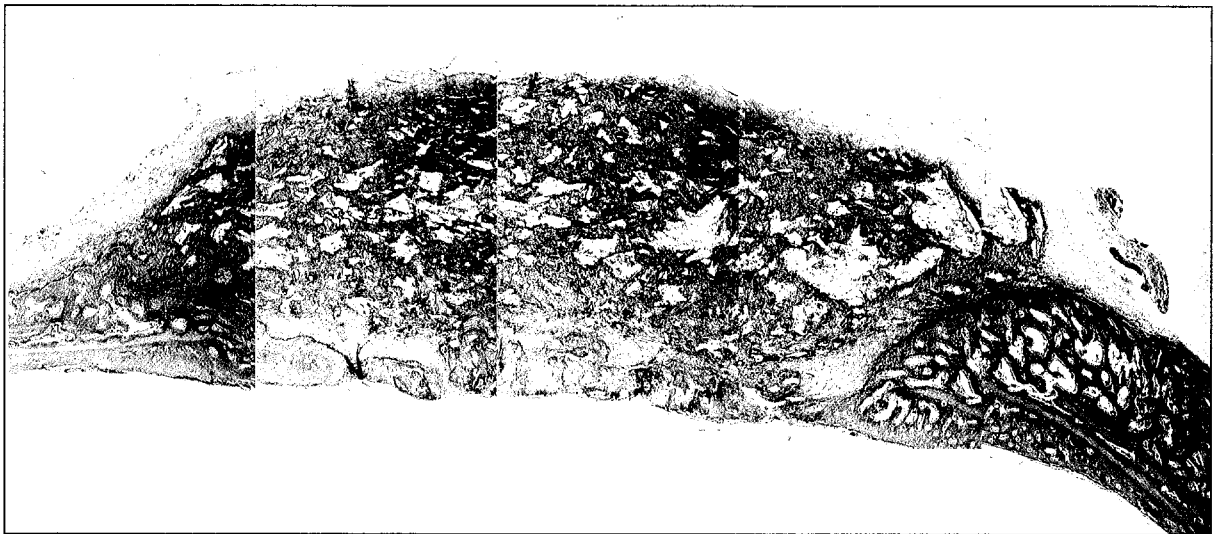

Fig. 1. Rearranged multiple photomicrographs of PLGA-BA-BMP, 1 month post-implantation to the rat calvarial critical size defect. Definite bone regeneration can be observed, but new bone formation is limited to the dural side, not the whole area of implant (Toluidine blue stain, Original Magnification $\times 40$).

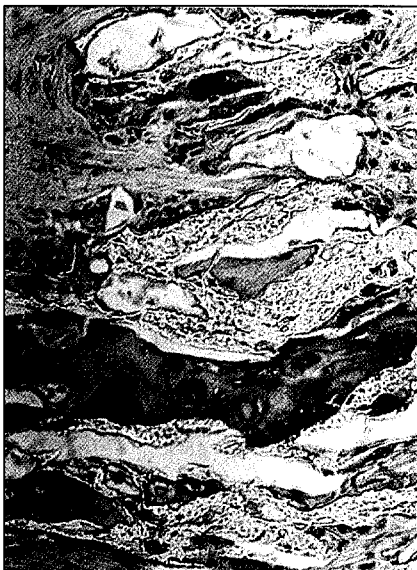

Fig. 2 Enlarged view of PLGA-BA-BMP of 1 months, showing active new bone formation between polymeric and apatitic substance (Hematoxyline & Eosin stain, Original Magnification $\times 100$)

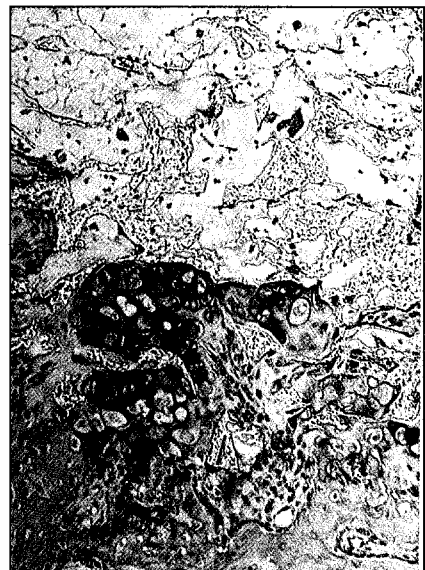

Fig. 3. Photomicrograph showing endochondral bone formation. Note the cluster of cartilage along the newly formed bone (Safranin-O stain, Original Magnification $\times 100$)




Fig. 4. Rearranged multiple photomicrographs of PLGA-BA, 1 month post-implantation to the rat calvarial critical size defect. There's no sign of new bone formation. The implant is surrounded with the fibrotic tissue.(Hematoxyline & Eosin stain, Original Magnification ×40).

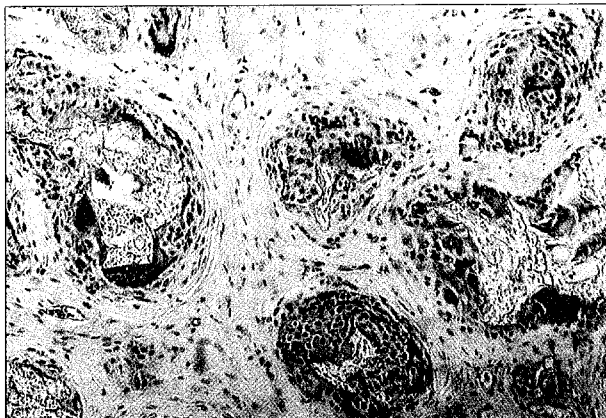

Fig. 5. Photomicrograph showing marked foreign body reaction(PLGA-BA, 3 months after implantation). The remnants of polymer with bone apatite are surrounded with multiple giant cells(Hematoxyline & Eosin stain, Original Magnification ×100).

트는 일부 흡수되어 있었으며, 이물반응도 2주에 비해 심하였다(Table 1). 석달째에는 한달째에 비해 오히려 골형성 정도가 다소 미진하였으며, 임플란트 흡수도 한달째 샘플에 비해 많이 진행되지 않았고 이물반응도 한달째에 비해서는 경미하였다.

PLGA-BA만을 매식한 경우는 2주와 한달째 부분적으로 골형성(focal bone formation)이 관찰되는 경우가 있었으나, 대개는 골형성이 관찰 되지 않았다. 그리고 섬유성 조직이 임플란트 주위로 흩어져 있었으며, 이물반응에 의해 부분적으로 disintegrate되기 시작하였다. 연골세포나 골수형성은 골형성단백을 사용하였을 때와는 달리 관찰되지 않았으며, 이물반응은 PLGA-BA-BMP 군과 유사하거나 다

소 증가된 양상이었다(Fig. 4). 석달째가 되어도 임플란트의 main bulk는 남아 있었으며 일부만이 흡수되었고, 섬유성 조직과 foreign body giant cell이 상당히 많이 관찰되었다(Fig. 5). 상기의 관찰 사항을 골형성정도, 염증반응과 이물반응 그리고 매식체의 흡수 정도를 지수화하여 표시하였을 때 Table 1로 요약되었다.

IV. 총 괄

골형성단백 운반체로 matrix 형태는 BMP를 매식한 부위(local region)에서 서서히 확산 유리시키며, 원시간엽세포 등 반응성 세포군(responsive cell population)을 증식시키고 부착하게 하는 양호한 조건을 제공할 수 있다. 이러한 matrix carrier로는 콜라젠, 골수 망상조직, 불활성화 골기질 그리고 PLLA나 PGA와 같은 흡수성 폴리머 등이 있으며, 이에 관한 많은 연구가 보고되었다. 그러나 아직까지는 골형성단백의 효과적인 운반체는 타입 I 콜라젠이나 불활성화시킨 골기질(inactivated bone matrix: IBM)이다. 타입 I 콜라젠은 BMP를 서서히 유리시켜 최소한의 면역학적 반응으로 골형성을 유도한다고 알려져 있으며^{13,19)}, 특히 타입 I atellocollagen은 취급이 용이하며 BMP를 혼합하기가 양호하다. Yasko 등²⁰⁾과 Toruimi 등²¹⁾은 rhBMP-2를 운반체로 IBM을 사용하여 쥐의 대퇴골 부분 결손(rat segmental femoral defect)과 개의 하악골 부분 결손(canine mandibular segmental defect)에 각각 적용하여 양호한 결과를 얻었다. 이러한 만족할 만한 초기 임상전 결과에도 불구하고 동종 또는 이종의 IBM은 면역학적 문제, 공급 제한점 및 질병 전파 가능성 등 실질적인 문제점을 내포하고 있다. 이

Table 1. Comparison of PLGA-BA-BMP and PLGA-BA using various histologic parameters

	PLGA-BA-BMP			PLGA-BA		
	2 weeks (n=3)	1 month (n=3)	3 months (n=3)	2 weeks (n=3)	1 month (n=3)	3 months (n=3)
Bone Formation Index	2	3.5	3	1	1	0
Functional Bone Marrow	0	0.5	0.7	0	0	0
Cartilage Formation	0.5	0.5	0	0	0	0
Inflammatory Reaction	0	0	0	0	0	0
Foreign Body Reaction	1	2.5	1	2	3	2.3
Implant Resorption	1	2	1	2	2	1.7
Area of Fibrous Tissue	1.5	2	0.7	2	3	2.3

PLGA-BA-BMP: Poly(lactide-co-glycolide) disk with bone apatite and bone morphogenetic protein

PLGA-BA : Poly(lactide-co-glycolide) disk only with bone apatite

Regenerated bone quality and quantity

1. Bone formation index

- "0" Bone formation not observed
- "1" Small bone nodule or isolated bone particle
- "2" Notable bone formation at either outer or inner side, extending up to 1/3 of the original defect length
- "3" Notable bone formation at either outer or inner side, extending 1/3 to 2/3 of the original defect length
- "4" Notable bone formation at either outer or inner side, extending 2/3 to total length of the original defect
- "5" Complete healing

2. Functional bone marrow

- "0" absent
- "1" observable
- "2" well developed

3. Cartilage formed

- "0" absent
- "1" focally present

Degree of Inflammation or Foreign Body Reaction

1. Inflammatory Reaction

- "0" absent
- "1" mild
- "2" moderate
- "3" severe

2. Foreign Body Reaction

- "0" absent, foreign body giant cell(FGC) not detectable
- "1" mild
- "2" moderate
- "3" severe

Implant resorption and Fibrous tissue area score

1. Implant resorption

- "0" maintain original form
- "1" partially resorbed, but some area of it is intact
- "2" partially resorbed with penetration of fibrotic tissue through the implant
- "3" advanced resorption

2. Fibrous tissue area score

- "0" very few
- "1" slight
- "2" moderate
- "3" abundant

상적인 matrix는 비교원성(noncollagenous)이며 생체적합성(biocompatible)이 높고 생분해되어 최소의 국소조직반응(local tissue response)과 함께 새로운 뼈가 형성됨에 따라 흡수되어야 하며 자체적으로 골전도능이 있어야 한다.

생흡수성이며 생물학적 안정도가 높은 lactide와 glycolide 포리머는 봉합사, implantable device 그리고 약물 전달 물질로 오래 전부터 사용되고 있는데, 이 중에서 Poly (D, L-(lactide-co-glycolide))(PLGA)는 이미 rhBMP-2의 우수한 운반체임이 보고되었다²²⁾. 대개 PLGA는 미세분말 형태로 rhBMP와 혼합하여 적용되었으며, 첨가된 BMP의 양과 결합제(binder)에 따라 다소 차이가 있었으나 rhBMP의 새로운 전달 방법(novel delivery system)으로 인정되어졌다^{4,23,24)}. 그러나 이러한 분말 형태보다는 뼈 구조를 닮은 다공성 물질이 골전도성이 높으며 또한 칼슘염(calcium salts)을 함유한 물질이 더욱 유리함이 알려졌다. 이 식체가 3차원적으로 matrix 형태를 가지고 있으면 fibrovascular invasion과 incorporation이 빠르며 이어서 골형성이 신속하게 뒤따르게 되고 골형성단백과 같은 물질을 loading하고 전달하기에 좋은 이점이 있다. 본 연구에서는 이러한 점에서 osteon과 유사한 형태의 PLGA matrix 구조를 만들고자 노력하였는데, urea를 함유시켰다가 메탄올로 녹여내는 방법으로 약 200 μ m의 다공성을 얻을 수 있었다. 이 정도의 다공성은 인체 osteonal bone의 다공성인 223 μ m 정도와 유사한 정도인데²⁵⁾, 특히 본 연구에서 사용된 저온 방법은 열을 사용하는 방법에 비해 골형성단백 등 열에 민감한 물질을 제조과정에서 함유시킬 수 있는 장점도 가지고 있는 우수한 방법으로 사료되었다. 그러나 문제점으로 포리머 임프란트가 생체에 이식되었을 경우 유해한 조직 반응을 일으킬 수 있는 urea가 완전히 제거되었는가 하는 점이다. 저자들은 urea를 완전히 제거하기 위해 수차에 걸친 메탄올 세척을 시행하였으나, 완성된 임프란트의 urea 잔존 여부를 확인해 보는 것이 필요하다고 생각되었다. 비록 Cornel과 Lane²⁶⁾은 골전도를 위해서는 구멍 크기(optimal pore size)가 400 - 600 μ m 정도 되어야 한다고 주장하였으나, 이러한 다공성(foamy) 구조는 임프란트의 기계적 강도를 많이 약화시키기 때문에 약안면외과 영역 등 어느 정도 기계적 강도가 요구되는 부위에 사용되기 위해서는 구멍 크기가 다소 작은 것이 유리하다.

골전도성 임프란트 주위의 고농도의 CaPO₄는 새로이 침착된 뼈나 인회석 결정으로 하여금 이식체 내의 파골세포 흡수를 촉진시키며, 이러한 파골세포의 자극은 resorption formation coupling 과정을 통해 조골세포성 골형성을 촉진하게 된다^{27,28)}. 본 연구에서는 이러한 목적으로 소뼈로부터 만들어진 인회석 결정을 함유시켰는데, 골형성단백이 함유되어 있지 않은 PLGA-BA 이식 실험 결과에서 유추할 수 있듯이 인회석 결정이 골전도에 크게 도움을 주지는 못

하는 것 같았다. 인회석의 영향을 좀더 정확히 판단하기 위해서는 인회석이 함유된 PLGA와 비함유 PLGA를 비교하는 연구가 필요하였지만, PLGA에 함유시킨 단순 bone apatite 대신 자체적으로 골유도 또는 골전도력이 높은 합성 또는 천연 수산화인회석(synthetic 또는 coralline hydroxyapatite)이나 탈회동종골(DFDB, demineralized freeze dried bone)을 함유시킨 PLGA 임프란트를 고려해 보는 것도 도움이 되리라 사료되었다.

저자들이 만든 PLGA-BA 임프란트는 골형성단백을 잘 흡수하였으나, 임프란트 내에 골고루 함유되지 않고 일부에만 침투되어 골 형성이 임프란트 전반적으로 일어나지 않고 한면에 한정되어 나타났다. 이것으로 보면 임프란트 제조 당시 인회석을 함유시킬 때 골형성단백을 같이 넣어 제작하는 방법을 시도하는 것도 추천되었다. 골형성단백이 함유되지 않은 PLGA-BA는 신생골 형성 정도가 미약하였는데, 골형성단백 없이 단독으로 골재생물질로 사용되기에는 아직 개선해야 할 점이 많았다. 조직학적으로 포리머의 흡수는 3개월 정도에 걸쳐 약 절반 정도 진행되어 적절하였으나, matrix 구조 내로 침투된 fibrovascular tissue는 골조직으로 대체되지 않고 계속 잔유 되었다. 골형성단백이 함유된 PLGA-BA-BMP 임프란트는 PLGA-BA에 반해 실험 2주째부터 연골 세포 형성과 함께 활발한 골형성 유도를 나타냈으며, 한달째에는 골형성 정도가 최고에 달하였으나 더 이상 시간이 경과하여도 골형성이 더 진행되지 않은 것으로 보아 저자들이 사용한 정도의 골형성단백은 PLGA-BA에 한달 이내에 거의 유리되는 것으로 생각되었다.

골형성단백이 함유되거나 또는 함유되지 않은 PLGA-BA 모두에서 염증 반응은 관찰되지 않았으나, 다핵거대세포반응(multinucleated giant cell response)은 전 실험기간에서 관찰되었다. 특기할 것은 골형성단백이 함유되어 있는 실험군에서 골형성단백이 함유되어 있지 않은 군에 비해 다핵거대세포반응이 다소 적은 것으로 관찰되었으나, 골형성단백 양이 한정되어 충분한 숫자의 동물을 사용하지 못하여 그 차이를 통계학적으로 비교할 수 없음이 아쉬웠다.

V. 결 론

PLGA-BA-BMP는 2주에서 석달간의 관찰 기간에서 뼈가 두개골 결손부의 70% 정도를 치유시켰다. 반면 PLGA-BA 매식체는 0 - 30% 미만의 골치유능을 나타냈다. 양쪽 모두에서 염증성 반응은 관찰되지 않았으며, 임프란트는 일부만이 흡수되었다. PLGA-BA-BMP군에서 그 정도는 비록 약간 경미하였으나 양측 모두에서 foreign body giant cell 이 많이 나타났으며, 포리머가 흡수되면서 적절히 골이 형성되기보다는 섬유성조직으로 채워지는 부위가 더 많았다. 이상의 결과에서 PLGA-BA-BMP는 PLGA-BA에 비

해서는 양호한 골치유능을 나타냈으나, 다공성구조와 인회 석은 골 친화력을 높이고 골형성을 유도하는데는 충분히 기여하지 못한 것 같았다.

참고 문헌

1. Aaboe M, Pinholt EM, and Hjorting Hansen E: Healing of experimentally created defects: a review. *Br J Oral Maxillofac Surg* 33:312-318, 1995.
2. Kale AA and Di Cesare PE: Osteoinductive agents. Basic science and clinical applications. *Am J Orthop* 24:752-761, 1995.
3. Wetzel AC, Stich H and Caffesse RG: Bone apposition onto oral implants in the sinus area filled with different grafting materials. A histological study in beagle dogs. *Clin Oral Implants Res* 6:155-163, 1995.
4. Kenley RA, Yim K, Abrams J, Ron E, Turek T, Marden LJ and Hollinger JO: Biotechnology and bone graft substitutes. *Pharm Res* 10:1393-1401, 1993.
5. Damien CJ, Parsons JR, Benedict JJ and Weisman DS: Investigation of a hydroxyapatite and calcium sulfate composite supplemented with an osteoinductive factor. *J Biomed Mat Res* 24:639-654, 1990.
6. Urist MR, Lietze A and Dawson E: Beta-tricalcium phosphate delivery system for bone morphogenic protein. *Clin Orthop* 187:277-280, 1984.
7. Miyamoto S, Takaoka K, Okada T, Yoshikawa H, Hashimoto J, Suzuki S and Ono K: Evaluation of polylactic acid homopolymers as carriers for bone morphogenic protein. *Clin Orthop* 278:274-285, 1992.
8. Takaoka K, Nakahara H, Yoshikawa H, Masuhara K, Tsuda T, Ono K: Ectopic bone induction on and in porous hydroxyapatite combined with collagen and bone morphogenic protein. *Clin Orthop* 234:250-254, 1988.
9. Urist MR: Bone: Formation by autoinduction. *Science* 150:893-899, 1965.
10. Nagai N, Qin C-L, Nagatsuka H, Inoue M and Ishiwari Y: Age effects on ectopic bone formation induced by purified bone morphogenic protein. *Int J Oral Maxillofac Surg* 28:143-150, 1999.
11. Lee JH and Vang MS: Prefabricated neo-osseous flap design using bovine bone morphogenic protein (bBMP). *J Kor Acad Oral Maxillofac Surg* 21:25-35, 1995.
12. Wozney JM, Rosen V, Celeste AJ, Mitsock LM, Whitters MJ, Kriz RW, Hewick RM, and Wang EA: Novel regulators of bone formation: molecular clones and activities. *Science* 242:1528-1534, 1988.
13. Takaoka K, Kozuka M and Nakahara H: Telopeptide-depleted bovine skin collagen as a carrier for bone morphogenic protein. *J Orthop Res* 9:902-907, 1991.
14. Deatherage JR and Miller EJ: Packaging and delivery of bone induction factors in a collagenous implant. *Collagen*

- Rel Res 7:225-231, 1987.
15. Hollinger JO and Leong K: Poly(alpha-hydroxy acids): carriers for bone morphogenetic proteins. *Biomaterials* 17:187-194, 1996.
16. Robinson BP, Hollinger JO, Szachowicz EH and Brekke J: Calvarial bone repair with porous D,L-poly(lactide). *Otolaryngol Head Neck Surg* 112:707-713, 1995.
17. Francis LF (personal communication).
18. Kim H-M, Rey C, Glimcher MJ: Isolation of calcium-phosphate crystals of bone by non-aqueous method at low temperature. *J Bone Mineral Res* 10:1589-1601, 1995.
19. Shigenobu K, Kaneda K, Nagai N and Kuboki Y: Localization of bone morphogenetic protein-induced bone and cartilage formation on a new carrier: fibrous collagen membrane. *Ann Chir Gynaecol Suppl* 207:85-90, 1993.
20. Yasko AW, Lane JM, Fellingner EJ, Rosen V, Wozney JM and Wang EA: The healing of segmental bone defects, induced by recombinant human bone morphogenetic protein (rhBMP-2). A radiographic, histological, and biomechanical study in rats [published erratum appears in *J Bone Joint Surg(Am)* 1992 Aug;74(7):1111]. *J Bone Joint Surg Am* 74:659-670, 1992.
21. Toriumi DM, Kotler HS, Luxenberg DP, Holtrop ME and Wang EA: Mandibular reconstruction with a recombinant bone-inducing factor. Functional, histologic, and biomechanical evaluation. *Arch Otolaryngol Head Neck Surg* 117:1101-1112, 1991.
22. Cole BJ, Yasko AW, Lane JM, Tomin E, Peterson M, Ron E, Tuerk T and Wang EA: Comparison of recombinant human bone morphogenetic protein combined with biodegradable polylactic-glycolic acid copolymer versus cancellous bone to heal segmental bone defects. *J Bone Min Metab* 8:S244, 1993.
23. Kenley R, Marden L, Turek T, Jin L, Ron E and Hollinger JO: Osseous regeneration in the rat calvarium using novel delivery systems for recombinant human bone morphogenic protein-2 (rhBMP-2). *J Biomed Mater Res* 28:1139-1147, 1994.
24. Lee SC, Shea M, Battle MA, Kozita K, Ron E, Tuerk T, Schaub RG and Hayes WC: Healing of large segmental defects in rat femurs is aided by rhBMP-2 in PLGA matrix. *J Biomed Mat Res* 28:1149-1156, 1994.
25. Jowsey J: Studies in harversian systems in man and some animals. *J Anat* 100:857-864, 1966.
26. Cornell CN and Lane JM: Current understanding of osteoconduction in bone regeneration. *Clin Orthop* 355S:S267-S273, 1998.
27. Damien CJ, Ricci JL, Christel P, Alexander H and Patat JL: Formation of a calcium phosphate-rich layer on absorbable calcium carbonate bone graft substitutes. *Calcif Tissue Int* 55:151-158, 1994.
28. Ripamonti U: The morphogenesis of bone in replicas of porous hydroxyapatite obtained from conversion of calcium carbonate exoskeletons of coral. *J Bone Joint Surg (Am)* 73:692-703, 1991.

저자연락처

우편번호 110-744
 서울시 종로구 연건동 28번지
 서울대학교 치과대학 구강악안면외과
 이종호

원고 접수일 1999년 7월 5일
 게재 확정일 1999년 8월 6일

Reprint requests

Jong-Ho Lee
 Dept. of OMFS, College of Dentistry Seoul National Univ.
 #28, Youngun-Dong, Jongro-Gu, Seoul, 110-744, Korea
 Tel. (02)740-8705, 760-3813 Fax. (02)766-4948
 E-mail:leejongh@yahoo.com

Paper received 5 July 1999
 Paper accepted 6 August 1999