대한치주과학회지 : Vol. 29, No. 4, 1999

조직접착제인 Histoacryl을 피하조직에 적용하였을 때의 조직학적 소견에 대한 연구

신동명 · 김종여 · 임성빈 · 정진형

단국대학교 치과대학 치주과학교실

I. 서론

Cyanoacrylate 유도체는 작업의 편리성과 수분 존재 하에서도 중합이 일어난다는 점 이외에도 적절한 중합시간, 그리고 강한 결합력을 보이면서도 유연성을 가진다는 특징으로 이상적인 조직 접착제에 가까운 것으로 여겨지며 오랫동안 외과용 접착제로서 사용되어져 왔다.

Cyanoacrylates는 1949년에 Ardis[1]에 의해 처음으로 합성되었다. cyanoacrylate의 합성 방법은 Figure 1에서 보는 바와 같이 formaldehyde를 alkyl cyanoacetate와 반응시켜서 prepolymer를 얻고 이에 열을 가하여 depolymerizing 시킴으로써 cyanoacrylate monomer를 얻을 수 있다. 또한 alkoxycarbonyl group(- COOR)을 변화시킴으로써 methyl, ethyl, isobutyl, butyl cyanoacrylate 같은 cyanoacrylate compound를 얻을 수 있다.

1959년 Coover등[2]은 cyanoacrylate 유도체에서 접착 특성을 발견하고 외과용 접착제로서의 사용을 제안하였다.

Methyl - 2 - cyanoacrylate(Eastman 910 monomer)는 외과용 접착제로서 판매된 최초의 cyanoacrylate 유도체이다[3]. 이는 사슬구조가 가장 짧은 유도체였으며 1970년에 이르러 임상적용에 적절치 못한 것으로 판명되었다[4]. 그 이후에 좀더 사슬길이가 길어진 ethyl - cyanoacrylate, isobutyl - 2 - cyanoacrylate(bucrylate), butyl - 2 - cyano -

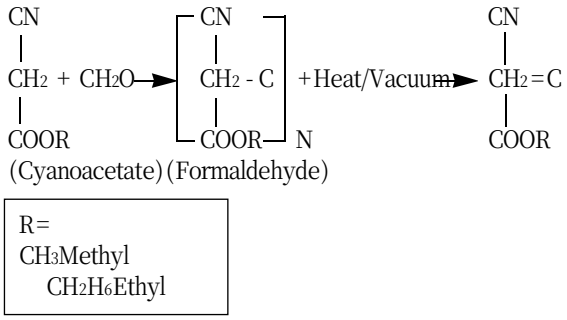

Figure 1. Synthesis of cyanoacrylate monomers

acrylate(Histoacryl)등이 개발되었다.

수많은 연구들에서 짧은 사슬구조의 cyano-acrylate 유도체보다는 긴 사슬구조의 cyano-acrylate 유도체에서 우수한 접착력을 보이면서도 덜한 독성을 보이는 것으로 나타났다[5,35].

1968년 Tabb[6]는 guinea pig의 중이에 isobutyl-2-cyanoacrylate를 적용하여 어떠한 독성반응도 찾지 못했다. 그러나 1971년 Kerr와 Smyth는 Bucrylate를 고양이의 중이 점막에 적용하여 인접골조직에 영향을 주는 심각한 염증반응을 발견하였다[7-9].

Leonard[10]등은 긴 사슬구조의 유도체에서는 짧은 사슬구조에서 보다 비교적 느리게 분해가 일어나며 따라서 분해산물이 더 안전하게 대사됨으로써 덜 강력한 염증반응을 일으킨다고 생각하였다.

968년 Matsumoto[11]등은 methyl cyano-acrylate나 ethyl cyanoacrylate와 비교할 때 n-butyl-cyanoacrylate가 훨씬 덜한 염증반응을 보인다고 보고하였다. 그 이후로 Histoacryl 이 개발되었다. Smyth와 Kerr[12]는 Histoacryl을 고양이의 중이에 적용하여 약간의 조직반응 만을 볼 수 있었다. Seidentop[13]은 1980년에 baboon ear에 Histoacryl을 사용하여 조직반응이 없음을 보고하고 Histoacryl이 사람에게 안전하다고 결론지었다.

1984년 Ronis[14]등은 4마리의 토끼에서 두 조각의 귀 연골 사이에 Histoacryl을 적용하였으며 1, 2, 3, 4주의 조직학적 실험결과에서 연골괴사나 이물반응은 보이지 않았다. Histoacryl 개발이후에 재건성형외과학 분야와 이비인후과학 그리고 치의학분야[15]에서도 여러 가지로 응용을 하며 조직접착제를 적용하고 있다.

1985년 Sachs[16]는 39case의 비증강술식에 Histoacryl을 사용하여 전신, 국소적으로 부작용은 없었다고 보고하였으며 Kosko[17]는 안검형성술에서 Histoacryl을 사용하였다.

Kamer와 Joseph[18]은 100명의 환자에서 Histoacryl을 사용하여 안검형성술을 시행하였고 치유에서 거부반응이나 현저한 부작용은 없었다고 보고하였다.

치과임상 분야에서도 다양한 경우에서 Histoacryl이 사용되어지고 있다. 1986년에 Caton과 Polson등[19]은 원숭이 실험에서 치아재식술시에 치근의 치관1/3 부위에 구연산 처치 후 조직접착제를 적용하여 치아를 재식한 경우에서 결합조직 부착의 좋은 결과를 얻었다[25-28].

또한 조직유도재생술을 이용하여 결손부위를 수복하는 경우에서 결손부위의 공간을 유지하기 위하여 여러 방법들이[20-23] 고안되었으나 그 중에서도 Echverr와 Manzanares등[24]은 전치부위의 결손부에서 조직유도재생술로 수복시에 ePTFE 막의 외측면에 조직접착제를 도포함으로써 막을 견고하게 할 수 있으며 이로 인해 결손부위의 공간을 유지 할 수 있게 되어 인접 골조직과 유사한 조직을 결손부위에서 얻을 수 있다고 보고하였다.

또한 Jim. Grisdale[29]은 1998년에 유리치은이식술과 연조직의 생검 후에도 조직접착제를 적용하여 좋은 결과를 얻었다고 보고하였다. 그 외에도 치근피개[31-34]나 치은절제술에서도 조직접착제가 응용되고 있다.

이와 같이 여러 분야에서 다양하게 조직접착제가 사용되어지고 있지만 이에 대한 연구들은 골이나 연골의접착에 관한 것[14,16] 이거나 피부의 표층부위에[17,18] 조직접착제를 적용한 것에 대한 경우가 대부분을 차지한다. 특히 우리 나라의 경우 조직접착제에 관한 연구는 거의 전무한 상태이다. 골이나 연골 그리고 피부에서보다는 비교적 혈관분포가 많은 점막이나 점막하방을 주로 다루는 치주임상분야에서는 조직접착제에 대한 더 많은 연구가 필요하다고 사료된다.

이에 본 실험의 연구목적은 조직접착제인 Histoacryl을 치주임상에서 주요 적용부위인 판막하방에 적용하였을 때의 조직 접합성이나

주위조직과의 반응을 조직학적인 관점에서 살펴봄으로써 조직접착제의 치주과적 임상적용의 적합성을 부분적으로나마 타진해보기 위함이었다.

II. 연구 재료 및 방법

1. 연구 대상

(1) 실험 대상 동물

생후 7 - 8주정도 된 체중 200 - 250g 내외의 쥐 24 마리를 성별에 관계없이 실험 대상 동물로 선정하였다

(2) 실험재료

Butyl - 2 - cyanoacrylate 제재인 Periacryl(blacklock med, USA)을 조직접착제로 사용하였으며 절개에는 15번 수술도를 사용하고 봉합에는 Vicryl (ETHICON, USA)을 사용하였다.

2. 연구 방법

(1) 마취

염산 케타민(유한양행, 한국)을 Kg당 20mg, 럼푼(xylazine,바이엘코리아)을 Kg당 0.1ml를 각각 근주하여 전신마취 상태를 유지하였다.

(2) 실험동물의 준비

마취된 쥐의 두개부위의 털을 탈모연고인 니트크림(일동제약)을 이용하여 완전하게 제거하고 베타딘 용액으로 두개부위를 소독하였다.

(3) 실험군과 대조군의 설정

판막의 형성 형태에 따라 실험 I 군과 실험 II 군 2개의 군으로 설정하여 실험 동물의 두개부 중심을 기준으로 왼쪽에는 대조군을 오른쪽에는 실험군을 형성하도록 하였다. 대조 I 군에서는 부분층판막을 형성하고 vicryl을 이용하여 봉합을 시행하였으며 실험 I 군에서는 부분층판막을 형성하고 조직 접착제를 이용하여 재위치 시켰다.

대조 II 군에서는 전층판막을 형성하고 대조 I 군에서와 같이 봉합을 시행하였으며 실험 II 군에서는 전층판막을 형성하고 골막하방의 두개골 표면에 조직접착제를 도포하고 판막을 재위치시켜 접착을 시행하였다.

(4) 희생

실험 4일후와 1주, 2주, 5주 후에 실험 I 군과 II 군 각각 3마리씩의 실험동물을 희생하였으며 1마리의 실험동물에서 실험군 대조군 2개의 조직표본을 얻었다.

(5) 조직표본 제작

대조 I 군과 실험 I 군에서는 골막부위까지 절개를 가하고 골막하방까지 조직을 적출하여 Bouin액 속에서 2 - 3일간 고정시켰다. 대조 II 군과 실험 II 군에서는 골막이 분리되는 경우는 골막부분에서 그리고 골막이 분리되지 않는 경우 골편까지 적출 하였다. 골이 있는 부위에서는 5% 질산으로 7일 정도 탈회한 다음 통법에 의한 수세, 탈수 및 명화, 침투과정을 거쳐 파라핀을 포매하였다. 미세절삭기를 이용하여 5 ㎛ 두께로 조직표본을 절단해낸 다음 H - E 중염색과 Gomori 삼중염색을 시행하여 현미경 표본을 제작하였으며 광학 현미경(Nikon Fx - 35A, Japan)으로 관찰하고 사진촬영을 시행하였다.

III. 연구결과

4일, 1주, 2주, 5주 간격의 실험기간동안 모든 실험동물들은 임상적으로 별다른 문제를 유발하지 않고 생존하였다. 실험 I 군과 II 군 그리고 각각의 대조군을 비교한 조직학적 소견은 아래와 같다.

정상 흰쥐 두개골 상부 조직은 각화된 상피와 모낭이 많은 진피로 이루어진 결합조직층과 치

밀결합조직으로 이루어진 피하조직, 그 하부에 2 - 3층의 근육층이 있으며 하부에 골막으로 이루어져있다(Figure 25).

1. 부분층 판막

4일 대조I군에서 절개부위의 상피세포층이 증식되고 일부분에서는 혈병이 잔존하는 경우가 있었다. 피하조직 하방 근육층이 소실되거나 그 배열이 흐트러지는 양상이 두드러졌고 근육층 하방에 증가된 세포들을 관찰할 수 있었으며 염증소견은 관찰할 수 없었다(Figure 2).

4일 실험I군에서는 상피 하방의 결합조직층이 상당히 두터워져 있었으며 특히 혈관이 매우 발달되고 미성숙한 교원섬유 형성이 활발하였다. 근육층의 파괴가 심하며 염증세포 침윤을 나타내었다. 골막 부분의 증식 및 부분적인 파괴도 관찰되었다(Figure 3, 6).

1주 대조I군에서는 부분적으로 상피가 두터워져 있었으며 근육층의 소실과 골막부분의 불규칙한 증식상이 관찰되었다(Figure 8).

1주 실험I군에서는 접착제의 양이 과다했던 부위에서는 상피층의 부착이 이루어지지 않고 접착제가 판상으로 남아 있으며 심한 염증 세포 침윤이 이루어져 있었으나 일반적으로 접착제를 찾아내기가 쉽지 않았고 특징적으로 골막의 과다 증식상이 많이 나타났다(Figure 9)

2주 대조I군에서는 상피층의 연결이 완전히 이루어져 있고 모근이 형성되지 않은 넓은 결합조직층을 보여 절개부위인 것을 확인케 했으며 근육층의 소실과 골막의 증식 및 층별 단락이 특징적이었다(Figure 14).

2주 실험I군에서는 상피층이 대조군이나 정상부위에 비해 두껍고 결합조직 하방으로 근육층의 소실과 혈관 증식, 염증세포 침윤 등이 나타나 대조I군에 비해 치유가 늦었다(Figure 15).

5주 대조I군에서는 정상 부위와 구분할 수 없을 정도로 상피와 결합조직층, 근육층 등의 치유가 이루어졌으며 부분적으로 골막의 증식상이 관찰되었다(Figure 20).

5주 실험I군에서는 상피층의 치유는 거의 이루어져 있으나 근육층의 소실과 두꺼운 결합조직층, 혈관확장이 관찰되며 부분적으로 파편화된 접착제를 둘러싼 다핵거대세포가 관찰되었다(Figure 21, 24).

2. 전층 판막

4일 대조II군에서는 절개부위의 상피부착이 완전히 이루어지지 않고 있었으며 근육층 하방으로 골막부에 염증세포의 침윤이 관찰되었다(Figure 4).

4일 실험II군에서 절개부위의 상피부착은 이루어지지 않았으며 상피 하방에 염증 세포 침윤이 관찰되고, 골막하부의 골 표면과의 경계에 접착제의 잔존물이 남아있으며 무세포성의 불규칙한 섬유성분이 이를 덮고 있었다. 다핵거대세포는 관찰되지 않았다(Figure 5, 7).

1주 대조II군에서 골막부분의 두터워진 결합조직과 섬유화가 특징적으로 나타났다(Figure 10).

1주 실험II군에서 골막 경계가 불분명하며 다수의 염증세포들과 접착제의 파편화가 이루어져 미세한 비누방울 모양으로 산재하고 있었다. 골막에서 분리되지 않는 시편들은 골편을 같이 채취하였는데 두개골 표면에서 골흡수와 다수의 신생골 침착이 이루어지고 있었다. 따라서 매우 불규칙한 골 표면을 형성하고 있었으며 골막내부까지 혈관이 매우 확장되어 증식하고 있었다(Figure 11 - 13).

2주 대조II군에서는 절개부위의 상피화가 완전히 이루어졌고 결합조직의 섬유화가 일어났으며 골막부위의 불규칙한 경계가 특징적이었지만 염증세포 침윤은 관찰 할 수 없었다(Figure 16).

2주 실험II군에서는 근육 하부에 접착제의 잔존물이 층을 이루며, 골막 내부에서 파편화된

접착제를 둘러싼 다수의 다핵거대세포들을 관찰할 수 있었다. 골막이 분리되지 않았던 시편들의 골조직 표면에서는 일정한 두께의 신생골 형성이 이루어져 있었으며 일부 골 흡수 부분도 관찰할 수 있었다. 골막 내부에서는 잘 발달된 혈관들이 다수 관찰되며 그 층이 두터워져 있었다(Figure 17 - 19)

5주 대조II군에서는 불규칙한 골막 하방과 증식된 상피하방 결합조직층이 특징적으로 나타났으며 염증세포 관찰은 되지 않았다(Figure 22).

5주 실험II군에서는 대조군에서와 마찬가지로 불규칙한 변연을 갖는 골막부위를 제외하면 비교적 정상적인 구조를 회복하였으나 근육층은 완전히 회복되지 않았으며 접착제의 잔존물도 발견되지 않았다(Figure 23).

IV. 총괄 및 고찰

Butyl - 2 - cyanoacrylate(Histoacryl)는 조직에 골고루 도포할 수 있으며 수분 존재 하에서도 중합을 일으키고, 중합이 일어나기 전에 작업시간이 충분하며 매우 강력한 결합력을 가진다는 점에서 이상적인 조직접착제의 특성을 많이 가지고 있다[14,18,36]. 조직접착제에서의 주된 고려사항은 polymer에 의한 세포독성의 정도이다.

그 동안 행해졌던 대다수의 연구들이 피부 하방의 조직에 대한 것들보다는 주로 골이나 연골의 접착, 혹은 피부에 적용하였을 때의 평가로 이루어졌다[15,35,37,38]. Smyth와 Kerr[12]는 Histoacryl 을 고양이의 중이에 적용하여 약간의 조직반응만을 볼 수 있었다고 보고하였으며 Seidentop[13]은 1980년에 baboon ear에 Histoacryl을 사용하여 조직반응이 없음을 보고하고 Histoacryl이 사람에게 안전하다고 결론지었다. 그간의 연구에서 혈관분포가 많은 조직을 피하여, 골이나 연골을 접착시키는데 Histoacryl을 사용한 대다수의 경우에서 미약한 염증이나 혹은 염증반응이 나타나지 않은 것으로 보고되었다.

Histoacryl은 조직을 고정하는 다른 방법들과 비교할 때 여러 가지의 장점을 가지고 있다. Fibrin glue는 혼합과 적용에서 특수한 기구를 필요로 하며 고정되기까지 3분에서 5분 정도의 시간이 요구되고 결합력 또한 제한적이다.

또 한가지 Fibrin glue는 제작에 혈액물질이 사용되기 때문에 감염인자의 전이 가능성도 배제할 수 없으며 가격 또한 비싼 편이다.

일반적으로 사용하는 봉합에서의 비용도 조직접착제의 사용경우보다는 비싼 편이며 봉합으로는 적용이 어려운 부위도 조직접착제로는 사용이 가능한 경우도 많이 있다[16,17]. Histoacryl은 특별한 도구를 필요로 하지 않으며 결합이 즉시 일어나고, 인장강도가 매우 우수한 것으로 나타났다. 이러한 이유로 Histoacryl은 다른 여러 조직 고정 방법과 비교할 때 구별되는 장점을 갖는다.

Kamer와 Joseph[18]은 안검 형성술에 조직접착제를 적용함으로서 부수적인 봉합사 제거의 필요성이 없어졌으며 봉합 자극도 제거할 수 있었다고 보고하였다.

조직접착제는 중합 시에 열을 발생하여 조직에 영향을 줄 수 있기 때문에 적은 양을 사용하여야 한다. Methyl - 2 - cyanoacrylate의 경우에는 평균적으로 4℃ 정도의 온도 상승이 있고 butyl - 2 - cyanoacrylate의 경우에는 1.5℃정도의 온도 상승이 있다고 한다[40]. 또 하나 조직접착제가 서서히 분해를 일으키면서 cyano - acetate와 formaldehyde같은 조직에 유해한 물질을 유리하게 되므로 조직접착제를 피하조직에 적용할 때는 암 유발에 대한 문제도 고려되어야 한다.

Samson등[41]은 많은 양의 Methyl - 2 - cyanoacrylate를 피하에 주사하였을 때 극소수의 쥐에서 암이 유발되었다고 보고하였다. 그 이후로 butyl - 2 - cyanoacrylate의 암발생에 대한 연구에서는 암유발성이 없는 것으로 보고

되었다[42,43].

그러나 발암작용과는 관련이 없다고 하더라도 피하부위에 Histoacryl을 적용하였을 때 중합체의 잔류기간 동안의 조직과의 반응을 보기 위해서는 보다 장기간의 연구가 필요하다고 생각된다.

이렇듯 조직 접착제에 대한 더 많은 연구가 있어야 하겠지만 서론에서 언급이 있었듯이 비교적 저렴한 비용과, 강한 결합력, 그리고 수분 존재 하에서도 중합이 가능하다는 점등 여러 장점을 가지고 있어 재건성형외과학이나 이비인후과학 등 다양한 분야에서 Histoacryl이 사용되어 지고 있다. 치주임상 분야에서도 Caton과 Polson등[19]이 원숭이 실험에서 치아재식 술식에 조직 접착제를 사용하였고 Echverr 와 Manzanares등[24] 은 전치부위의 결손부에서 조직유도재생술로 수복시에 ePTFE 막의 외측면에 조직접착제를 도포함으로서 막을 견고하게 할 수 있으며 이로 인해 결손부위의 공간을 유지할 수 있게 되어 인접 골조직과 유사한 조직을 결손부위에서 얻을 수 있다고 보고하였다. 또한 Jim. Grisdale[29]은 1998년에 유리치은 이식술과 연조직의 생검 후에도 조직접착제를 적용하여 좋은 결과를 얻었다고 보고하였으며 Raetzke[31], Ibbott등[33]은 치근피개 술식에서도 조직접착제를 응용하였다.

이렇듯 조직접착제를 응용한 사례는 많이 있으나 조직접착제가 치주조직에 미치는 영향에 대한 연구는 비교적 소홀한 실정이다. 따라서 본 실험에서는 쥐의 두개부 피하조직에서 구강내에서와 유사하게 전층판막과 부분층 판막을 형성하고 각각의 대조군에는 일반적인 봉합을 시행하여 판막을 재위치 시켰으며 실험군에서는 조직접착제를 사용하여 판막을 재위치 시켰다.

본 실험에서는 실험 4일 후와 1주, 2주, 5주 후에 전층판막과 부분층판막을 시행한 각각 3마리씩의 실험동물을 희생하였으며 1마리의 실험동물에서 실험군 대조군 2개의 조직표본을 얻어 광학 현미경으로 관찰하였다.

조직학적 결과를 보면 전층 판막과 부분층 판막에서 특이할만한 차이점은 보이지 않았고 두 군 공히 봉합을 시행한 대조군에서 보다는 실험군에서 약간의 염증소견을 더 보였다. 본 실험의 결과에서 보듯이 조직접착제는 어느 정도의 조직반응을 보이는 단점이 있다. 그러나 이것이 꼭 임상에 적용할 때와 일치하는 것은 아니다. 그것은 대다수의 환자에서 미약한 정도의 염증에 대해서는 잘 견디어 낼 수 있는 내성을 갖기 때문이다. 하지만 현재까지 우리 나라 치의학분야에서는 cyanoacrylate 제재에 대한 연구나 임상적용이 거의 전무한 상태이다. 따라서 그간의 여러 연구를 바탕으로 구강점막이나 구개골부위 같은 치의학에서 주로 적용될 수 있는 부위에 대한 장기간의 다양한 연구가 필요하다고 사료되며 특히 점막두께에 따른 조직접착제의 조직반응에 대한 연구나 조직접착제의 결합력에 대한 연구들이 심도 있게 수행되어져야 한다고 생각한다.

V. 결론

조직접착제인 Histoacryl을 치주임상에서의 주요 적용부위인 판막하방에 적용 하였을 때의 조직 접합성이나 주위조직과의 반응을 보기 위하여, 실험적으로 구강 내에서와 유사하게 쥐의 두개부 피하조직에 부분층 판막과 전층 판막을 형성하고 Histoacryl을 적용하여 판막을 재위치 시켰다. 4일과 1주, 2주, 5주 간격으로 실험동물을 희생하여 조직표본을 얻었으며 H - E 또는 Gomori 삼중염색을 시행하여 다음과 같은 결론을 얻었다.

1. 실험 5주 후에 육안적으로 구분할 수 없을 정도로 대조군과 실험군 공히 치유양상을 보였다. 부분층 판막을 형성한 경우 치유과정이 전층판막보다 다소 늦게 진행되는 것으로 관찰되었다.
2. 실험군에서 부분층 판막을 형성한 경

우 근육세포층의 소실이 뚜렷하였으며 전층판막 형성군에서는 불규칙한 골막변연과 두개골 표면의 흡수와 신생골 침착 등이 나타나는 경우가 있었다.

3. 대조 4일군에서는 절개부위의 상피화가 완전히 이루어지지 않았고 삼출액이나 혈병이 존재하였으나 2주군에서는 거의 치유가 이루어져있었다. 실험군에서는 두 군 공히 2주군까지 염증세포 침윤을 관찰할 수 있었고, 접착제의 파편들을 둘러싼 다핵거대세포들을 관찰 할 수 있었다.

VI. 참고문헌

1. Ardis A.E. US. patents No. 2467926 - 2467927, 1949.
2. Coover H.W, Joyner F.B, shearer N.H, Wicker T.H : Chemistry & performance of cyanoacrylate adhesives. J Soc plast Eng. 15: 413 - 417, 1959.
3. Watson DR. Maguda T.A : An experimental study for closure of tympanic perforations with fascia & an adhesive. South Med J 58:844 - 847, 1965.
4. Kerr A.G, smyth G.D. : Experimental evaluation of tympanoplasty methods. Arch otolaryngol Head Neck surg. 91: 327 - 333, 1970.
5. Mckclvie P.A : Trial of adhesives in reconstructive middle - ear surgery J. Laryngol 83: 1105 - 1109, 1969.
6. Tabb HG : Ossicular repositioning with bone glue in tympanoplasty Trans Pac Coast oto - ophthalmol Soc. 49: 51 - 55, 1968.
7. Kerr A.G. Smyth GDL : Bucrylate(isobutyl cyanoacrylate) as an ossicular adhesive Arch Otolaryngol Head Neck surg. 94:. 129 - 131, 1971.
8. Kaufman RS : The use of tissue adhesive (isobutyl cyanoacrylate) & topical steroid(0.1% dexamethasone) in experimental tympanoplasty. Laryngoscope. 84:793 - 804, 1974
9. Vinters H.V. Lundie M.J. Kaufmann JCF : Long - term pathological follow up of cerebral arteriovenous malformations treated by embolization with bucrylate. N Engl J Med. 314: 477 - 483, 1986.
10. Leonard F, Kulkarni RK, Brandes G, Nelson J, Cameron JJ : Synthesis and degradation of poly(alkyl, α-cyanoacrylates). J Appl Polymer Sci. 10:259 - 272, 1966.
11. Matsumoto T, Hardaway RM, Pani KC, Margetis PM, Aron Alpha A Sanyo : Japanese tissue adhesive in surgery of internal organs Am surg. 34: 263 - 267, 1968.
12. Smyth GDL, Kerr AG : Histoacryl as an ossicular adhesive. J. Laryngol Otol. 88:.539 - 542, 1974.
13. Seidentop K.H. : Tissue adhesive Histoacryl in experimental middle ear surgery. Am J Otol. 2: 77 - 87, 1980
14. Ronis M.L., Harwick J.D., Fung R., Dellavecchia M. : Review of cyanoacrylate tissue glues with emphasis on their otorhinolaryngological applications. Laryngoscope. 94: 210 - 213, 1984.
15. Bhaskar S.N., Frisch J. : Use of cyanoarylate adhesives in dentistry. J Am Dent Assoc. 77: 831 - 837, 1968.
16. Sachs M.E: Enbucrilate as cartilage adhesive in augmentation rhinoplasty Arch Otolaryngol Head Neck surg. 111: 389 - 393, 1985.

17. Kosko P.I. : upper lid blepharo - plasty. Skin closure achieved with bulyl - 2 - cyanoacrylate. ophthalmic surg. 12: 424 - 425, 1981.
18. Kamer F.M., Joseph J.H. : Histoacryl its use in aesthetic facial plastic surgery. Arch Otolaryngol Head Neck surg. 115: 193 - 197, 1989.
19. J.G. caton, A.M polson, G, Pini Prato, E.G. Bartolucci & C, Clauser : Healing after application of tissue adhe - sive material to denuded & acid treated root surface. J of periodontology Jun 385 - 390, 1986.
20. Nevins M, Mellonig JT : Enhancement of the damaged edentulous ridge to receive dental implants: A com - bination of allograft and the Gore - Tex membrane. Int J Periodontics Restorative Dent 12: 97 - 111, 1992
21. Buser D, Lang N, Nyman S : Regeneration and enlargement of jaw bone using guided tissue regeneration. Clin Oral Implant Res 1: 22 - 32, 1990.
22. Seibert J, Nyman S : Localized ridge augmentation in dogs : A pilot study using membranes and hydroxya - patite. J Periodontol 61: 157 - 165, 1990
23. Tinti C, Vincenzi G. H trattamento delle recessioni gengivali con la tecnica di " regenerazione guidata dei tessuti" mediante membrane Gore - Tex. Variante clinica.(Treatment of gingival recession by guided tissue regeneration technique with Gore - Tex membrane. Clinical variation). Ouintessence Int 6: 465 - 468, 1990.
24. J. Echeverr & Cristina Manzanares : Guided Tissue Regeneration in severe periodontal defects in Anterior Teeth. case reports. J periodontol Apr 295 - 300, 1995.
25. Stahl, S.S, & Froum, S.J. : Human clinical & histologic repair responses following the use of citric acid in peri - odontal therapy. J periodontol 48:261 - 266, 1977
26. Crigger, M., Bogle, G., Nilveus. R. etal : The effect of Topical citric acid application on the healing of experimen -

tal furcation defects in dogs J. periodont Res B;15;544 - 550, 1980
27. Cole, R. T, Crigger M, Bogle G, etal : Connective tissue regeneration to periodontally diseased teeth a histological study J periodont Res 15; 1 - 9, 1980.
28. Nyman S, Lindhe J & Karring T : Healing following surgical Treatment & root dem - ineralization in monkeys with periodontal disease. J clin periodontol 8; 249 - 258, 1981.
29. Jim Grisdale ; The use of cyanoacrylates in periodontal therapy J Can Dent Assoc. 64:623 - 623, 1998.
30. Saadoun A. P, & Farnoush A. S : Alternatives to palatal mucosa as Donor sites for Free gingival Grafts Quintessence Int. may 15;.533 - 538, 1984.
31. Peter B. Raetzke : Covering localized Areas of Root exposure employing the "enve - lope" technigue J.O.P July 397 - 402, 1985.
32. Preston D. Miller Jr : Root coverage with the free gingival Graft actors Associated with Incomplete Coverage J.O.P Oct 674 - 681, 1987
33. C.G Ibbott, R.D.Oles, W.H Laverty : Effect of Citric acid Treatment on Autogenous Free Graft Coverage of Localized Recession J.O.P NOV. 662 - 665, 1985.
34. James B, Laney, Victor G, Saunders, Jerry J, Garruick : A Comparison of Two tech - niques for attaining Root coverage J.O.P Jan 19 - 23, 1992
35. Dean M. Toriumi, Wasim P, Rasian, Michael Friedman, M,Eugene Tardy : Histotoxicity of Cyanoacrylate Tissue adhesives Arch Otolaryngol Head Neck Surg. 116: 546 - 550, 1990.
36. Schneider, E.A : Experiences With Tissue adhesives in middle Ear Operations, ORL, 34; 227 - 239, 1972.
37. Fung, R.O, Ronis, M. L & Mohr, R.M : Use of Butyl - 2 - cyanoacrylate in Rabbit Auricular Cartilage, Arch Otolaryngol, 111:459 - 464, 1985.
38. Aronson,S.B., Mcmaster, P.R.B, Moore, T.E., et al : Toxicity of the Cyanoacrylates, Arch Ophthalmol. 84: 342 - 349, 1970.
39. Orda, R, Wiznitzer, T. & Goldberg, G.M : Repair of Hepatic & Splenic injuries by autoplastic peritoneal patch & Butyl - 2 - cyanoacrylate monomer. J surg Res, 17: 367 - 374, 1974.
40. Hida T., Sheta S.M., McCuen B.W. : Retinal toxicity of cyanoacrylate tissue adhesive in the rabbit. Retina 8:148 - 153, 1988
41. Samson D., Marshall D.: Carcinogenic potential of isobutyl2 - cyanoacrylate. J Neurosurg. 65:571 - 572, 1986
42. Lehman RAW, Hayes G.J., Leonard F. : Toxicity of alkyl 2 - cyanoacrylate, I : peripheral nerve. Arch surg. 93: 441 - 446, 1966.
43. Matsumoto T., Heister Kamp C.A. : Long term study of aerosol cyanoacrylate tissue adhesive spray : Carcinogenicity & other untoward effects. Ann surg. 35: 825 - 827, 1969.

사진부도 설명

Figure 1. Synthesis of cyanoacrylate monomers. Inset, Cyanoacrylate derivative changes as alkoxycarbonyl(- COOR) group is altered.

Figure 2. Photomicrograph of incisional site of partial thickness flap control I group at 4 day. Note the periosteal connective tissue thickening. Gomori trichrome stain. X40

Figure 3. Photomicrograph of partial thickness flap experimental I group at 4 day. Epithelialization did not finished yet. Inflammatory cell infiltration show at incisional site and under the Histoacryl®(H). H - E. X40

Figure 4. Photomicrograph of full thickness flap control II group at 4 day. Gomori Trichrome stain. X40

Figure 5. Photomicrograph of full thickness flap experimental II group at 4 day. Gomori Trichrome stain. X40

Figure 6. Photomicrograph of partial thickness flap experimental I group at 4 day. Note the irregular margin of periosteum. and blood vessels. Gomori Trichrome stain. X100

Figure 7. Photomicrograph of full thickness flap experimental II group at 4 day. Fine fibrous periosteum cover the Histoacryl®(H). Gomori Trichrome stain. X40

Figure 8. Photomicrograph of partial thickness flap control I group at 1 Week. Gomori Trichrome stain. X40

Figure 9. Photomicrograph of partial thickness flap experimental I group at 1 Week. Note the disrupted muscle layer and expansion of subcutaneous tissue. Gomori trichrome stain. X40

Figure 10. Photomicrograph of full thickness flap control II group at 1 week. Notch formation at incisional site. Muscle layer disappeared and periosteal tissue were thickened. H - E. X40

Figure 11. Photomicrograph of full thickness flap experimental II group at 1 week. Gomori Trichrome stain. X40

Figure 12. Photomicrograph of full thickness flap experimental II group at 1 week. Foamy appearance show in the periosteum. It is suppose thr Histoacryl ® particles, and multinuclear giant cells are shown. Gomori Trichrome stain. X400

Figure 13. Photomicrograph of full thickness flap experimental II group at 1 week. Note the calvarial periosteal new bone formation(arrows) and dilated blood vesseles. Gomori Trichrome stain. X100

Figure 14. Photomicrograph of partial thickness flap control I group at 2 weeks. Note fibrosis in the dermis without hair follicles. Gomori Trichrome

사진부도(Ⅰ)



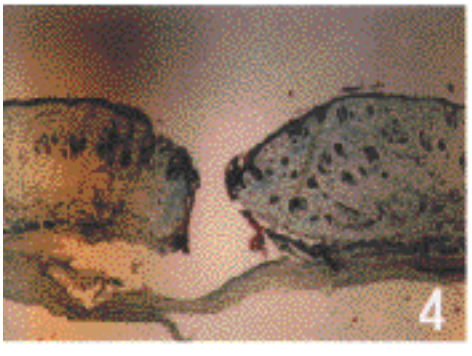







사진부도(Ⅱ)

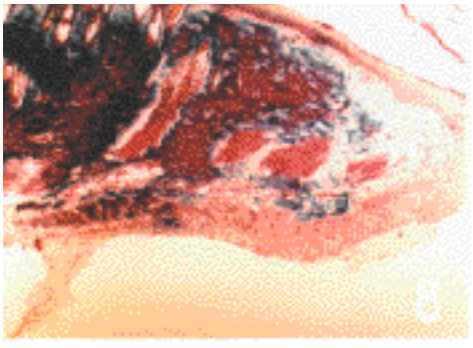

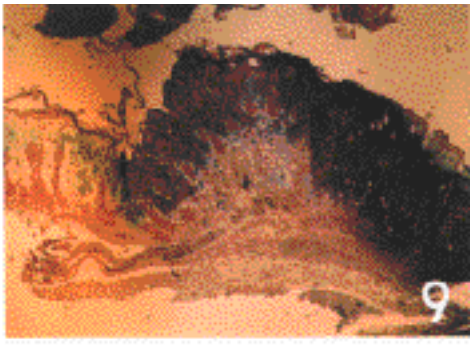





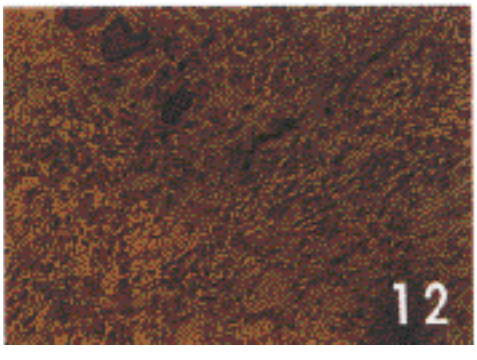



사진부도(Ⅲ)





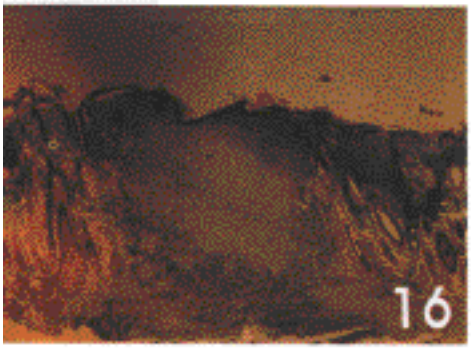

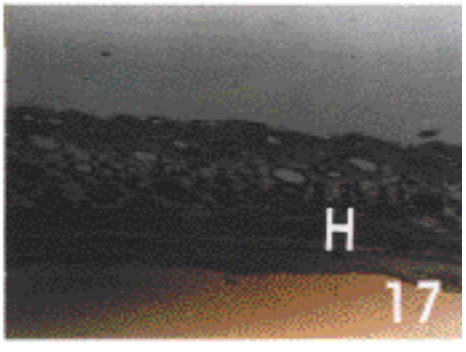

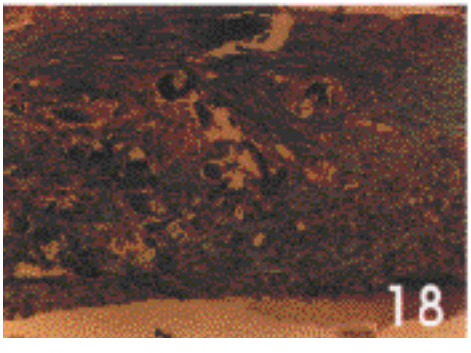

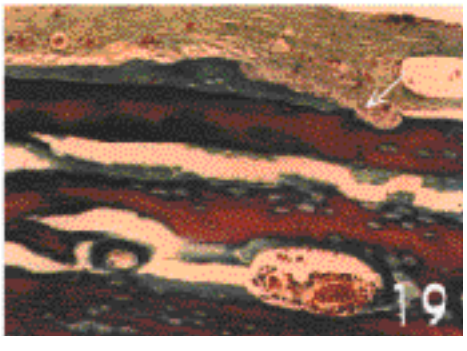

사진부도(Ⅳ)

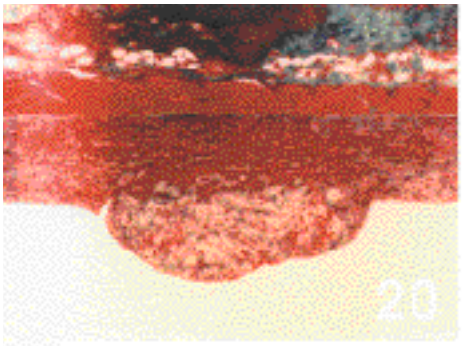

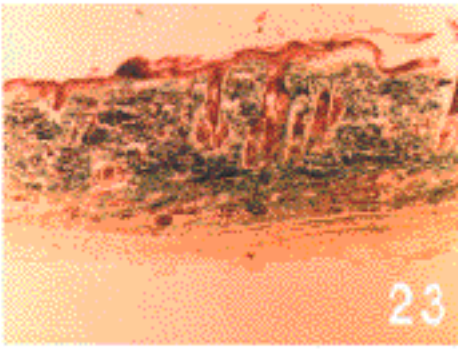

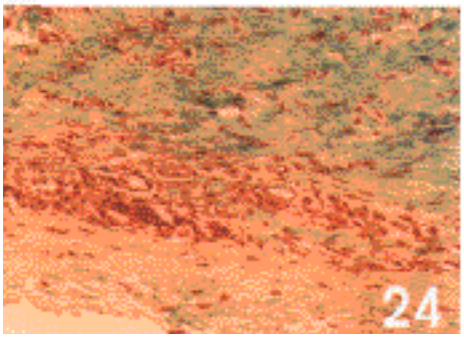



stain. X40

Figure 15. Photomicrograph of partial thickness flap experimental I group at 2 weeks. Hair follicles and muscle fiber is not shown at incisional site. Note the inflammatory cell infiltration in the subcutaneous tissue. Gomori Trichrome stain. X40

Figure 16. Photomicrograph of full thickness flap control II group at 2 weeks. Note fibrosis in the dermis without hair follicles. Gomori Trichrome stain. X40

Figure 17. Photomicrograph of full thickness flap experimental II group at 2 weeks. Well organized tissue is shown. Note the layer of Histoacryl(H) beneath the muscle. Gomori Trichrome stain. X40

Figure 18. Photomicrograph of full thickness flap experimental II group at 2 weeks. Note the multinuclear giant cells and glassy particles. Many inflammatory cells infiltrate. Gomori Trichrome stain. X200

Figure 19. Photomicrograph of full thickness flap experimental II group at 2 weeks. Note the new bone formation(green color) and bone resorption site(arrow) on the surface of calvarial bone. Periosteum is seen normal. Gomori Trichrome stain. X200

Figure 20. Photomicrograph of partial thickness flap control I group at 5 weeks. Periosteum is overgrow irregularly feature. Gomori Trichrome stain. X200

Figure 21. Photomicrograph of partial thickness flap experimental I group at 5 weeks. Periosteum is thickened broadly. Gomori Trichrome stain. X40

Figure 22. Photomicrograph of full thickness flap control II group at 5 weeks. Note the thickened connective tissue and irregular periosteal margin. H - E. X40

Figure 23. Photomicrograph of full thickness flap experimental II group at 5 weeks. Note the sparse muscle fibers. Gomori Trichrome stain. X40

Figure 24. Photomicrograph of partial thickness flap experimental I group at 5 weeks. Small particles and foreign body giant cell were seen. Gomori Trichrome stain. X400

Figure 25. Normal cavarial skin. Thin keratinized epithelium and hair follicles were showing. Note the well organized muscle layer and flat periosteum. Gomori Trichrome stain. X40

- Abstract -

"Histologic Examination of Histoacryl When Used in a Subcutaneous Sites." : An Experimental Study

Dong - Moung Shin, Jong - Yoo Kim, Sung - Bin Lim, Chin - Hyung Chung
Department of Periodontology College of Dentistry Dan - Kook University

Since their discovery in 1949, cyano - acrylates interest many people as possibly being the ideal "Tissue glue".

Several different forms of these com - pounds have been developed in attempt to reduce or eliminate tissue toxicity. Butyl - 2 - cyanoacrylate(Histoacryl) appears to be the most ideal material as it induces low tissue reactivity & toxicity. In this study, the histotoxic response of histoacryl, when used in a subcutaneous site was compared to a controls which was conventionally sutured. This response was greater than the control that showed no inflammation.

However, these findings may not corre - late in actual clinical settings, because most patients tolerate mild degrees of inflamma - tion well.

Majority of the studies evaluating the histotoxicity of histoacryl have been per - formed when applied superficially & not below the skin surface. This is why further studies are required to evaluate the his - totoxicity of histoacryl when used in a sub - cutaneous site or mucosa.