

Iridoid 화합물이 창상 치유에 미치는 영향

서울대학교 치과대학 구강내과·진단학 교실

이승우·고홍섭·이상구

목 차

- I. 서 론
- II. 연구대상 및 방법
- III. 연구결과
- IV. 총괄 및 고찰
- V. 결 론
- 참고문헌
- 영문초록

I. 서 론

오늘날 천연물은 의약 자원으로서 큰 비중을 차지하고 있다. 많은 새로운 의약품들이 이를 이용하여 개발되고 있으며, 활성 천연 물질은 이미 신약개발에 핵심적인 역할을 하고 있다.

Iridoid 화합물은 많은 종류의 식물에서 발견되는 천연물로 cyclopentane monoterpeneoid의 화학적 구조를 가지고 있으며, 대부분 glucose를 가지고 있는 배당체로 되어 있다. 현재까지 300여종이 넘는 iridoid 화합물이 식물 및 곤충으로부터 분리 확인되어 그 구조가 보고되고 있다¹⁾. 그러나 이들 천연물의 약리 작용 및 생물 활성에 관한 연구보고는 그다지 많지 않지만 보고된 약리 작용으로는 간독성 방어작용^{2,3)}, 리보핵산 생합성 억제작용⁴⁾, 혈압 강하 작용⁵⁾ 등이 있다.

Aucubin은 iridoid glucoside중의 하나로 민간

요법과 중국 전통의학에서 이용되는 식나무 (*Aucuba japonica*), 차전자(*Plantago asiatica*) 등에서 분리된다. 지금까지 보고된 aucubin의 약리 작용으로는 간세포 및 동물 암세포의 리보핵산 생합성 억제효과^{6,7)}, 담즙분비효과⁸⁾, *Amanita* mushroom에 대한 해독작용⁹⁾, 항균효과¹⁰⁻¹²⁾ 등이 있다. 이러한 작용을 가진 aucubin의 구강내 미생물에 대한 항균작용은 손 등¹²⁾이 확인하여 보고한 바 있으며 구강 질환의 치료제로의 적용 가능성에 있어서 국소 항균 제제, 근관치료제 등으로의 유용 가능성이 제안된 바 있다.

또, iridoid 계열 물질은 식물의 병원균에 대한 방어 역할을 하는 것으로 추측되며, iridoid 계열 물질이 곤충에서 분비되는 방어 작용 분비물 (defensive secretion)에 존재한다는 보고¹⁰⁾를 고려해 볼 때 항균 효과 외에도 항 바이러스 활성이나 창상 치유에도 효과가 있으리라 생각된다.

창상 치유에 대한 연구보고는 주로 steroid 호르몬이 창상치유에 미치는 영향에 관한 연구 보고가 주류를 이루고 있으며^{13,14)}, Sciubba 등¹⁵⁾이 상피세포의 이동시간에 대하여 보고한 바 있고, Fejerskov¹⁶⁾은 guinea pig의 구개점막 절제 창상의 치유과정을 보고한 바 있다. 창상치유에 대한 국내 보고로는 김 등¹⁴⁾이 triamcinolone acetone가 설 창상치유에 미치는 영향을 보고하였고, 이 등¹⁷⁾이 구개점막 치유에 관한 연구를 보고한 바 있으며, 그의 연구는 구강점막 및 피부에

* 이 연구는 1996년도 서울대학교 병원 지정진료연구비(02-96-230) 보조로 이루어진 것임.

인위적 창상 형성후 저출력 레이저가 창상치유에 미치는 효과를 관찰한 보고들이 있다¹⁸⁻²¹⁾.

그외 최근 초음파²²⁾나 interleukin-1²³⁾, growth factor²⁴⁾ 등이 창상치유 촉진에 미치는 영향과 oxygen free radical이 창상치유 지연에 미치는 영향을 보고한 문헌이 있으나²⁵⁾, iridoid계 물질이 창상 치유에 미치는 영향에 관한 보고는 국내 외적으로 전무한 실정이다. 따라서 본 연구는 iridoid계 천연 항균물질인 aucubin을 인위적으로 만든 창상 부위에 도포하여 창상 치유에 미치는 영향을 살펴보고자 시행되었다.

II. 연구대상 및 방법

1. Aucubin의 분리 및 처리

Aucubin은 층층 나무과(Cornaceae)에 속하는 식나무(*Aucuba japonica*)의 잎에서 분리하였다. 식나무는 천연물 연구소 재배원에서 채집을 하였으며, 분리 방법은 Trim 등²⁶⁾의 방법을 응용한 장 등²⁷⁾의 방법을 사용하였다. 분리된 aucubin은 TLC상에서 authentic sample과 일치함을 확인하여 실험에 사용하였으며 아래와 같은 과정에 의한다.

Aucubin을 추출한 다음 aucubin의 활성 형태인 aucubigenin을 얻기 위하여 aucubin과 β -glucosidase를 0.1M sodium acetate 완충액 용

액(pH 5.0)에 첨가하여 37°C에서 2시간동안 incubation하였다. 이 과정에 의해 aucubin이 aucubigenin 형태로 효소 분해된다¹¹⁾.

2. 연구대상

실험 동물은 체중 250g 내외의 Sprague-Dawley 웅성 백서 27마리(실험군 A 9마리, 실험군 B 9마리, 대조군 9마리)를 사용하였으며 실험 3일군, 5일군, 9일군에 실험군 A, 실험군 B 및 대조군 각각 3마리씩을 배정하였다.

3. 창상 형성 및 치유

실험 동물을 Ketamine HCl (100mg/kg wt., Ketalar, 유한)을 사용하여 복강 마취한 다음 흉배부의 털을 짧게 깎아 피부를 노출시키고 흉배부의 정중부위에서 1cm 측방에 rongeur forcep과 surgical scalpel을 이용하여 길이 8-10mm 깊이 2mm의 창상을 형성하였다.

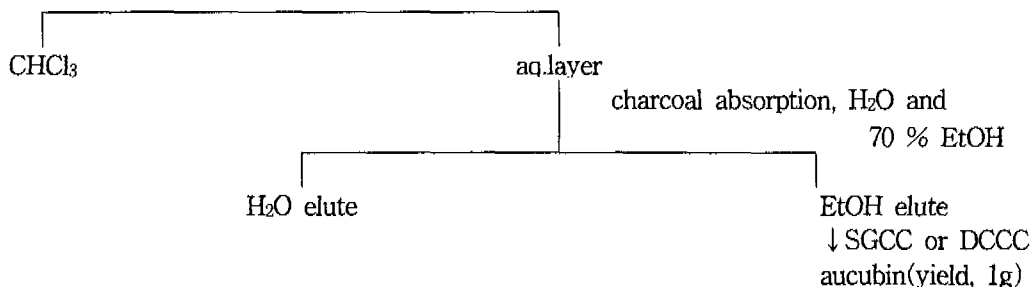
실험군 A의 경우 활성 상태의 0.1% aucubin solution 200 μ l를, 실험군 B의 경우에는 0.1% aucubin ointment를 매일 1차례씩 상처 부위에 국소 도포하였으며, 대조군은 saline을 동량 도포하였다. 창상을 만든 후 3일, 5일, 9일 경과 후 창상 부위를 절취하여 통법에 따라 10% formalin에서 고정한 후, paraffin 포매하여 약 6

2kg fresh leaves of *Aucuba japonica*

↓ extracted with EtOH and evaporated in vacuum

EtOH extraction

↓ H₂O/CHCl₃(1:1)



μm 의 절편을 만든 다음 Hematoxylin-Eosin으로 염색한 후 광학현미경으로 창상의 치유 과정을 관찰하였다.

III. 연구결과

1. 대조군

대조군에서 창상 형성 후 3일째에는 상피화가 시작되었으며 염증소견이 관찰되었고 육아조직

의 형성은 미약하였다. 5일째의 소견은 상피화는 아직 완전하지 못하였으며 육아조직의 증식이 현저하고 섬유화가 시작되었다 (Fig. 1). 9일째에는 상피화가 완성되었으며 육아조직이 섬유화 조직으로 대체되는 양상이 현저하였다 (Fig. 2).

2. 실험군 A

0.1% aucubin solution을 적용한 실험군 A에서 창상 형성 후 3일째에 상피화가 시작되었으



Fig. 1. Histological appearance of incisional wound on rat skin(control group, H-E staining, 5 days after incision). $\times 100$



Fig. 2. Histological appearance of incisional wound on rat skin(control group, H-E staining, 9 days after incision). $\times 40$



Fig 3. Histological appearance of incisional wound on rat skin(0.1% aucubin solution group, H-E staining, 5 days after incision). $\times 40$




Fig 4. Histological appearance of Incisional wound on rat skin(0.1% aucubin solution group, H-E staining, 9 days after incision). $\times 100$

며 염증소견이 관찰되었고 육아조직의 형성이 관찰되었다. 5일째의 치유 소견은 상피화가 완성되었으며 육아조직이 섬유화 조직으로 대체되는 양상을 보였다 (Fig. 3). 9일째에는 섬유화 조직의 성숙이 관찰되었다 (Fig. 4).

3. 실험군 B

0.1% aucubin ointment를 적용한 실험군 B에서 창상 형성 후 3일째 소견은 실험군 A의 3일째와 유사한 양상을 보였다. 5일째의 치유 소견은 상피화는 아직 완전하지 않았으나 육아조직이 섬유화 조직으로 대체되는 양상을 보였다. 9일째에는 상피화가 완성되었으며 육아조직의 성숙과 섬유화의 진행이 두드러졌다.

IV. 총괄 및 고찰

Iridoid 화합물은 cyclopenta(c)pyran ring system을 가지는 monoterpenoid에 속하는 천연 성분의 일종으로 대개는 glucoside로서 발견되며 현재까지는 밝혀진 약리 작용은 매우 광범위하다. 그 중에서도 중요한 작용으로는 CCl_4 와 galactosamine과 같은 독성 화합물에 의한 간 파괴에 대한 보호 작용^{2,3,27}, alpha-amanitin 독성에 대한 해독 기능⁹, 항균 효과¹⁰, 간 RNA와 단백질 합성 억제 작용⁴, 담즙 분비 작용⁸, 혈압 강하 작용⁵ 등이 있다.

Aucubin은 차전자(*Plantago asiatica*)와 식나무(*Aucuba japonica*)에서 분리되는 성분으로 국내에는 차전자가 많이 분포되어 있으나 보다 수율을 높이기 위하여 aucubin이 보다 많이 함유된 식나무에서 분리하였다. 이러한 aucubin의 약리 작용에 대한 연구로는 Ishiguro 등¹⁰과 Lee 등¹¹이 항균작용을, Takeda 등⁸이 담즙분비작용을, Inouye 등²⁸이 purgative activities를, Chang 등²⁷이 간독성 방어작용을 보고한 바 있으며, 특히 항균작용에 대한 기전은 미생물 세포의 RNA와 단백질의 합성을 억제함으로써 이루어진다고 보고되어 있다¹¹. 구강내 치아우식증 유발세균인 *Streptococcus mutans*, 구강내 주 감염 균

주중 하나인 *Staphylococcus aureus*, 구강내 기회감염을 일으키는 주 균주인 *Candida albicans*에 대한 항균효과는 최초로 국내에서 손 등¹²이 보고한 바 있으며 구강내 항균물질로 이미 임상에서 사용중인 chlorhexidine에 버금가는 항균효과를 보고한 바 있다.

Aucubin의 항균 작용과 다른 약리 작용에 aglycone 형태가 유효한 것으로 보고되어^{11,29}, 본 연구에서도 aucubin의 약리 활성을 위하여 β -glucosidase를 첨가하여 aucubin의 활성 형태인 aucubigenin으로 효소 분해하여 이용하였다.

Aucubin은 식물 병원균에 대한 방어 역할을 하는 것으로 추측되며 곤충의 보호 분비액에 존재한다는 점¹⁰과 aucubin의 간 독성 보호 작용의 기전이 간세포의 RNA 생합성을 저해하는 것으로 설명되는 점²⁷은 창상 치유 과정에 있어서 aucubin의 영향을 고려할 때 서로 상이한 측면이 있다. Aucubin이 창상 치유에 미치는 영향을 살펴본 본 연구 결과를 종합하여 보면 창상 형성 후 3일째 소견에서는 대조군, 0.1% aucubin solution군, 0.1% aucubin ointment군에서 명확한 차이를 관찰할 수 없었고, 창상 형성 후 5일째 소견에서 0.1% aucubin solution군의 상피화가 완성된 것을 관찰할 수 있었으나, 대조군과 0.1% aucubin ointment군에서는 아직 상피화가 불완전한 소견을 보였다. 그러나 결합조직 소견에서는 대조군에 비해 0.1% aucubin ointment군에서 육아조직의 섬유화 현상이 보다 명확하게 나타나는 것을 관찰할 수 있었다. 창상 형성 9일째 소견에서는 세 군 모두에서 상피화가 완성되었으며, 대조군에 비해 0.1% aucubin solution군과 0.1% aucubin ointment군에서 결합조직의 섬유화가 보다 명확하였다.

창상 치유는 손상에 반응하여 나타나는 혈관 및 세포의 변화와 관련된 일련의 염증기전이며 광학현미경 소견에서는 3단계의 창상 치유과정을 거친다³⁰. 즉, 염증기, 증식기, 재생기로서 염증기와 증식기에는 육아조직의 발달이 주로 일어나며, 재생기는 섬유화에 따른 반흔조직의 성숙기이다. 본 연구는 대조군에 비해 0.1% aucubin solution군과 0.1% aucubin ointment군

에서 증식기와 재생기 과정이 보다 빨리 진행되는 것을 보여주었으며, 이러한 결과는 aucubin이 창상 치유에 효과적임을 제시하여 주었다. 그러나 0.1% aucubin solution군과 0.1% aucubin ointment군에서 창상 치유 과정의 차이는 aucubin의 제형에 대한 추가적인 연구가 필요하다는 것을 제시해 준다. 이상을 요약하여 볼 때, aucubin의 국소제제로서의 유용성에 대한 가능성을 확인할 수 있었으며 이에 대한 기전 및 약제학적 연구가 필요하리라 생각된다.

V. 결 론

저자는 간독성 방어작용, 리보핵산 생합성 억제작용, 혈압 강하 작용 및 항균 작용 등 다양한 약리 작용을 가진 천연물인 iridoid compounds의 일종인 aucubin의 창상치유에 미치는 영향을 연구하기 위해 식나무에서 추출한 aucubin을 β -glucosidase를 첨가하여 aucubigenin으로 활성화 시켜 0.1% aucubin solution과 0.1% aucubin ointment를 만든 후, Sprague-Dawley 웅성 백서의 흉배부 정중부위에서 1cm 측방부에 인위적으로 형성한 외과적 창상에 매일 1회씩 도포하여 창상 형성후 3일째, 5일째, 9일째의 광학현미경적 소견을 대조군과 관찰하였다. 본 연구 결과, 대조군에 비해 0.1% aucubin solution군에서 상피화가 보다 빠르게 완성되었으며, 0.1% aucubin solution군과 0.1% aucubin ointment군에서 육아조직의 섬유화가 대조군에 비해 보다 뚜렷한 것을 알 수 있었다. 또한 aucubin 제형에 따른 차이를 보여 이에 대한 추가적인 연구와 창상 치유 기전에 대한 연구가 필요하리라 생각되며, 본 연구를 통해 aucubin의 국소제제로서의 유용성을 확인할 수 있었다.

참 고 문 헌

1. Leticia, J. E., and Jack, L. B. : Iridoids. A review, J. Nat. Prod., 43:649-705, 1981.
2. Hikino, H., Kiso, Y., Kubota, M., Hattori, M., and Namba, T. : Antihepatotoxic principles of *Sweetia Japonica* herbs. Shoyakugaku Zasshi, 38:

- 359-360, 1984.
3. Chang, I.M., and Yun, H.S. : Plants with liver protective(II), Potential hepatotoxic activities of *Plantago asiatica* seed. Kor. J. Pharmacog., 9:139-144, 1978.
4. Huh, S.O., Kim, J.H., and Chang, I.M. : Effects of iridoid compounds on RNA and protein biosyntheses in sarcoma 180 cells. Kor. J. Pharmacog., 16:99-104, 1985.
5. Takeda, S. and Aburada, M. : Pharmacological studies on iridoid compounds, II. General pharmacological action of patrinin and its aglycone. Shoyakugaku Zasshi, 34:200-208, 1980.
6. Chang, K.S. : Pharmacology and toxicity of aucubin - Effects on DNA, RNA and protein biosynthesis in sarcoma 180 and acute toxicity. 서울대 졸업 논문집, 1983.
7. Park, Y.C. : Pharmacology of aucubin - Effects on DNA, RNA and protein biosynthesis. 서울대 졸업 논문집, 1981.
8. Takeda, S., Yuasa, K., Endo, T., and Aburada, M. : Pharmacological studies on iridoid compounds. II. Relationship between structures and choleric actions of iridoid compounds. J. Pharm. Dyn., 3:485-492, 1980.
9. Chang, I.M., and Yamaura, Y. : Aucubin : A new antidote for poisonous *Amanita* mushrooms. Phytotherapy Research, 7:53-56, 1993.
10. Ishiguro, K., Yamaki, M., and Takagi, S. : Studies on iridoid-related compounds. II. : The structure and antimicrobial activity of aglucones of galioside and gardenoside. J. Nat. Prod., 46:532-536, 1983.
11. Lee, E.S., Ahn, J.W., Mar, W.C., and Chang, I.M. : Pharmacology of iridoid : Antimicrobial activities of aucubin. Kor. J. Pharmacog., 17: 129-133, 1986.
12. 손진우, 이승우, 장일무 : 타액내 미생물에 대한 Aucubin의 항균효과에 관한 연구, 서울치대 논문집, 19:191-207, 1995.
13. Devitt, H., Clark, M.A., Marks, R., and Picton, W. : A quantitative approach to epidermal wound healing: the effect of dexamethasone on regenerating epithelium. British J. Dermatol. 98:315-323, 1978.
14. 김능세, 이승우 : Triamcinolone acetonide가 설창

- 상 치유에 미치는 영향에 관한 실험적 연구. 대한 구강내과학회지, 7:5-26, 1982.
15. Sciubba, J.J., Waterhouse, J.P., and Meyer, J. : A fine structural comparison of the healing of incisional wounds of mucosa and skin. *J. Oral Pathol.*, 7:214-227, 1978.
 16. Fejerskov, O. : Excision wounds in palatal epithelium in guinea pigs. *Scand. J. Dent. Res.*, 80:139-154, 1972.
 17. 이홍우, 김규식 : 구개점막 절제창 치유에 관한 실험적 연구. 대한치과의사협회지, 21 : 319-326, 1983.
 18. 김기석, 김영구, 정성창 : 저출력 레이저 광선이 백서 연조직 창상 치유에 미치는 영향에 관한 실험적 연구. 대한구강내과학회지, 10:91-104, 1985.
 19. 김상배, 김종열 : 저출력 레이저가 창상 치유 과정에서 Tenascin 발현에 미치는 영향. 대한구강내과학회지, 19:33-43, 1994.
 20. 박영진, 김종열 : 저출력 레이저가 가토의 손상 치유에 미치는 영향. 대한구강내과학회지, 19:73-91, 1994.
 21. Lee, P.Y. and Kim, K.S. : Effects of low incident energy levels of infrared laser irradiation on healing of infected open skin wounds in rats. *J. Korean Acad. Oral Med.* 21:153-171, 1996.
 22. Young, S.K. and Dyson, M. : Effect of therapeutic ultrasound on the healing of full-thickness excised skin lesions. *Ultrasonics*, 28:175-180, 1990.
 23. Sauder, D.N. et al. : Interleukin-1 enhances epidermal wound healing. *Lymphokine Research*, 9:465-473, 1990.
 24. Slavin, J. et al. : Recombinant basic fibroblast growth factor in red blood cell ghosts accelerates incisional wound healing. *Brit. J. Surg.*, 79:918-921, 1992.
 25. Foschi, D. et al. : The effects of oxygen free radicals on wound healing. *International J Tissue Reactions*, 10:373-379, 1988.
 26. Trim, A.R. and Hill, R. : The preparation and properties of aucubin, asperuloside and some related glycosides. *Biochem. J.*, 50:310-319, 1952.
 27. Chang, I.M., Yun, H.S., and Yang, K.H. : Pharmacology and toxicology of aucubin. *Yakhak Hoeji*, 28:35-48, 1984.
 28. Inouye, H., Takeda, Y., Vobe, K., Yamauchi, K., Yabuuchi, N., and Kuwano, S. : Purgative activities of iridoid glucosides. *Planta. Medica.*, 25:285-288, 1974.
 29. Bartholmaeus, A., and Ahokas, J. : Inhibition of P-450 by aucubin: is the biological activity of aucubin due to its glutaraldehyde-like aglycone? *Toxicology Letters*, 80:75-83, 1995.
 30. Schilling, J.A. : Wound healing. *Surgical Clinics of North America*, 56:859-874, 1976.

- ABSTRACT -

The Effects of Iridoid Compounds on Wound Healing

Sung-Woo Lee, D.D.S., M.S.D., Ph.D., Hong-Seop Kho, D.D.S., M.S.D., Ph.D.,
Sang-Goo Lee, D.D.S., M.S.D.

Dept. of Oral Medicine and Oral Diagnosis, College of Dentistry, Seoul National University

Aucubin, the natural product, which is isolated from *Aucuba japonica*, has a variety of pharmacological effects such as liver-protective function, inhibition of liver RNA and protein biosynthesis, hypotensive activity and antimicrobial effect, etc. This study was performed to investigate the effects of iridoid compounds on wound healing. The author prepared 0.1% aucubin solution and 0.1% aucubin ointment as an active form, aucubigenin to which aucubin was converted by β -glucosidase. Artificial surgical wound was made on either 1cm lateral side of the dorsal midline along the axis of spine of Sprague-Dawley rats under sterile technique. Application of 0.1% aucubin solution or 0.1% aucubin ointment to surgical wound was done daily. Light microscopic examination was performed on the postsurgical 3 days, 5 days, and 9 days. The 0.1% aucubin solution group epithelialized earlier than the control group and the fibrosis of granulation tissue of both aucubin groups were more prominent than the control group. Collectively, this study suggests the possibility of aucubin as a topical agent. Further research should be performed on the mechanism of aucubin on wound healing and proper formulation for effective topical agents.

Key words : iridoid compounds, wound healing, aucubin