

무수치 표백술에서 근관내 Base가 표백약제의 누출 방지에 미치는 영향

최승호 · 노병덕 · 박성호 · 이승종

연세대학교 치과대학 치과보존학교실

ABSTRACT

THE EFFECT OF INTRACANAL BASE ON PREVENTION OF APICAL LEAKAGE OF BLEACHING AGENTS

Seung Ho, Choi, Byeng-Duck Ro, Sung-Ho Park, Seung-Jong, Lee
Department of Conservative Dentistry, College of Dentistry, Yonsei University

The non-vital bleaching technique has been used widely as a very effective treatment method on discolored non-vital teeth. But periodontal tissue deterioration and cervical external root resorption have been reported because of the high toxicity of hydrogen peroxide in bleaching agents. So in previous studies, placement of base over the root canal obturation prior to bleaching has been suggested in order to prevent microleakage of bleaching agents, however, the effectiveness of base is still controversial.

The purpose of this study was to evaluate the effects of base and root canal sealer on prevention of leakage of bleaching agents in non-vital bleaching.

Fifty-two extracted sound teeth with single root were used. For root canal obturation, Tubuli seal[®] (Kerr Co., USA) was used in 39 teeth and in others, AH-26[®] (De Trey Dentsply, Inc., Switzerland) was used as a root canal sealer. 26 teeth among the teeth obturated with Tubuli seal[®] were divided into two groups, and Dentin cement[®] (GC corp., Japan) and IRM[®] (De Trey Dentsply, Inc. Germany) were used in each group as an intracanal base.

In all teeth, non-vital bleaching using bleaching agent mixed with methylene blue dye was performed and all specimens were stored in 37°C water bath for 72 hours. After sectioning longitudinally, the depth of dye leakage was measured with digital vernier calipers under the stereobinocular microscope using ×40 magnification.

It can be concluded as follows:

1. The microleakage of bleaching agent was observed in all groups regardless of type of the base and the sealer.
2. The microleakage in the group using AH-26[®] as a sealer was significantly reduced ($p < 0.05$).
3. In the groups with intracanal base, microleakage was observed through almost the whole depth of the base and there was no significant difference between Dentin cement[®] and IRM[®] group ($p > 0.05$).

In conclusion, all the basing materials and the sealers in this study did not prevent the microleakage of bleaching agent. Therefore further studies and attempts to seal off the pulp chamber will be necessary.

Key Words : Non-vital bleaching, Microleakage, Cervical external root resorption, Base, Tubuli seal[®], AH-26[®], Dentin cement[®], IRM[®]

I. 서 론

치아의 변색은 심미적인 문제를 야기하므로 치과의사나 환자에게 중요한 관심사가 되어왔다. 이러한 변색은 외상 후의 치수내 출혈, 치수 괴사, 근관 치료, 전신 질환, 오래된 수복물, 약물 복용 등의 다양한 원인에 의하여 일어날 수 있으며⁴²⁾, 특히 생활력 상실로 인하여 나타나는 치관부 변색은 치수내 출혈과 치수조직의 파괴 후 혈액, 세균, 단백질 같은 부산물들이 상아 세관으로 침투함으로써 발생하게 된다¹¹⁾. 이러한 치관부 변색을 치료하기 위해 1800년대 후반부터 무수치 표백술이 사용되기 시작하였고, 보철물을 이용한 치료 방법에 비해 매우 보존적이고 경제적이면서도 만족할 만한 색조의 회복을 얻을 수 있는 장점을 가지므로 이후 널리 쓰이게 되었다. 통상적인 무수치 표백술에는 thermocatalytic technique과 walking bleaching 등의 방법이 있다. Walking bleaching에 비해 오래 전부터 사용되어 온 thermocatalytic technique은 치수강 내에서 표백약제로부터 발생기 산소를 방출시키기 위하여 열을 가하는 방법으로, 면구에 superoxol을 적셔 치수강에 위치시키고 열이나 빛을 가하여 산화 반응의 촉매제로 작용하게 하였다⁴³⁾. 1960년 Nutting과 Poe 등²⁷⁾은 위의 방법에서 열을 가하지 않고 치수강을 밀봉하는 "walking bleaching"을 이용하여 장시간 표백약제의 효과를 얻고자 하였고, 1961년 Spasser⁴⁰⁾는 sodium perborate와 물을 thick paste의 형태로 혼합하는 새로운 표백 방법을 보고하였는데, 이는 현재의 "walking bleaching" 술식의 기원으로 볼 수 있다. 1963년 Nutting과 Poe 등²⁶⁾은 더 효과적인 표백을 위해 물을 superoxol로 대체시키는 변형된 방법을 제안하였으며, 이 방법은 현재 가장 효과적으로 널리 사용되고 있다.

이러한 표백술은 오늘날까지 계속 사용되며 심미적으로는 좋은 결과를 보여 왔으나, 반면 무수치 표백술을 시행한 후에 과산화수소의 독성에 의한 치경부 외흡수가 발생하는 것이 지속적으로 보고되었다^{6 11 13-15 20-25)}. Harrington과 Natkin 등¹³⁾은 walking bleaching을 시행한 후 2 - 7년 동안 관찰한 결과, 4 case에서 외흡수가 발생한 것을 처음으로 보고하였다. Lado 등²⁰⁾과 Latcham²¹⁾도 표백 치료한지 몇 년이 지난 환자에서 superoxol에 의한 외흡수가 발생한 것을 보고하였다. 이러한 외흡수의 정확한 원인경로에 대해서는 확실히 밝혀져 있지 않으나, 과산화수소가 치근 상아세관을 통해 치주조직으로 누출되어 염증반응을 일으키기 때문인 것으로 생각된다^{6 13 34)}. 또한 다른 가설로는 표백 약제에 의해 변성된 상아질이 이물질로 인지되어 면역세포에 의해 흡수가 일어난다는 주장도 있다²⁰⁾. 외흡수를 유발하는 요소에 대해서 Koulaouzidou 등¹⁹⁾과 Rotstein 등³⁴⁾은 백아법랑경계상의 결함부위를 통해 과산화수소의 침투가 증가한다고 하였고, 열을 가하는 thermocatalytic technique

은 더 많은 외흡수를 야기하는 것으로 보고하였다^{12, 22, 34)}. 이러한 치경부 외흡수는 광범위하게 진행될 경우 결국 치아의 상실을 초래하게 되며 이는 심각한 결과를 야기하게 된다. 따라서 치경부 외흡수의 원인이 되는 치경부 치근 상아세관으로의 과산화수소 침투를 감소시키기 위한 여러 가지 방법들이 시도되었다.

미세누출을 방지하기 위한 방법으로서 근관 충전부 상방에 base를 형성하는 방법이 널리 사용되어 왔으나, 실효성에 대해서 논란의 여지가 있어 왔다. Ingle 등^{17, 9)}은 임시충전재를 사용하여 치수강으로부터의 침투를 방지하고자 하였으며, Lado 등²⁰⁾은 zinc phosphate cement이나 IRM[®]을 base로 사용하여 치은 부착부위의 상아세관을 방어할 것을 제안하였다. Montgomery²⁵⁾는 유지놀을 포함하지 않고, 덜 자극적이라는 이유로 Cavit[®]을 base로 사용할 것을 추천하였고, Hansen-Bayless 등¹²⁾도 Cavit[®]이 IRM[®]보다 더 효과적인 barrier임을 확인하였다. 또한 Costas와 Wong 등³⁾은 IRM[®] base가 10개의 치아 중 9개에서 표백약제의 누출을 방지하는데 효과적이었다고 보고하였다. 한편 Rotstein³⁷⁾은 IRM[®], ZOE, 복합 레진, glass ionomer의 4가지 재료를 barrier로 이용하였을 때, 형성된 두께가 감소할수록 누출이 증가하였으나, 두께가 2mm인 경우에는 재료간 차이 없이 모두 우수한 결과를 보였다고 보고하였다.

그러나, Warren 등⁴³⁾은 임시충전재를 base로 사용하는 데 의문을 가졌으며, 연구 결과 base로 IRM[®]을 사용할 경우 과산화수소의 치근단 방향 누출을 방어하지 못하였다고 보고하였다. 후에 Brighton 등³⁾은 10개의 실험치아 중 단지 4개에서만 IRM[®] barrier가 효과적이었다고 보고하여 Warren의 결과를 지지하였다.

현재 base를 이용한 과산화수소의 누출 감소효과에 대해서는 정확히 알려지지 않았다. 근관 충전이 성공적이고 긴밀한 경우에는 base 형성 없이도 과산화수소의 누출이 적은 반면, 임상 과정 중에서 base가 제대로 형성되지 않은 경우 오히려 과다한 누출이 발생할 수도 있다. 최근의 여러 저서들을 보면 Walton 등⁴²⁾은 base로 여러 종류의 cement (Polycarboxylate, Zinc phosphate, Glass ionomer, IRM[®])의 사용을 추천한 반면, Ingle 등¹⁸⁾은 치관부의 gutta percha를 plugging하는 것으로서 base의 사용을 대신하였다. Cohen 등⁴⁾은 과거의 연구에서 IRM[®], zinc oxyphosphate, dentin sealant 등이 성공적인 barrier를 형성하지 못하였으므로, Cavit[®]과 glass ionomer를 향후 연구하고 사용할 만한 재료로 추천하였다.

본 연구의 목적은 무수치 표백술을 시행할 때 근관 충전에 사용되는 sealer의 종류 (Tubuli seal[®], AH-26[®])와 그 상방에 형성하는 base의 종류 (Dentin cement[®], IRM[®])에 따른 표백약제의 미세누출 정도를 측정하여, 지금까지 알려진 무수치 표백술에서의 base 형성 술식의 누출 방지 효과

를 평가해보고자 하는데 있다.

II. 연구 재료 및 방법

1. 연구재료

1) 실험치아의 준비

성별에 관계없이 치관부에 우식증과 충전물이 없고 파절이나 손상이 없는, 발거된 건전한 52개의 상악 전치와 하악 소구치를 사용하였다(하악 소구치 44개, 상악 전치 8개). 사용된 치아들은 모두 단근관을 가진 단근치로서 육안으로 치근의 형태를 관찰하여 선택하고 표면에 부착된 연조직과 치석을 제거한 후, 실온의 생리식염수에 보관하였다가 실험에 사용하였다.

각 치아는 백아범광경계를 기준으로 치관부가 5mm 남도록 균일하게 교합면삭제를 시행하였다. 근관 치료를 위한 통상적인 근관외동을 형성한 후 barbed broach와 H file을 사용하여 치수조직을 제거하였고, 10번 file로 근관 안을 주의깊게 탐침하여 단근관임을 확인한 뒤 분지된 근관을 가진 치아는 제외하였다.

2) 실험군의 분류

실험은 sealer의 종류와 그 위에 형성한 base의 종류에 따라 네 개의 군으로 나뉘어 진행되었으며, 각각 13개의 치아가 사용되었다(Table 1).

I 군 Tubuli seal®(Kerr Co., U.S.A.)을 이용한 gutta percha 충전 후 base를 형성하지 않음.

II 군 AH-26®(De Trey Dentsply, Inc., Switzerland)을 이용한 gutta percha 충전 후 base를 형성하지 않음.

III 군 Tubuli seal®을 이용한 gutta percha 충전 후 Dentiñ cement (GC corp., Japan)로 base를 형성함.

IV 군 Tubuli seal®을 이용한 gutta percha 충전 후 IRM (De Trey Dentsply, Inc., Germany)으로 base를 형성함.

2. 연구 방법

1) 근관 형성

각 치아는 #330 bur와 Endo Z®(Maillefer, Swiss) bur를 사용하여 근관외동을 형성하였다. 10번 file을 이용하여 치근단을 통과시킨 후 그 길이에서 근침부보다 1mm 짧게

Table 1. Materials in this study

Group	Sealer	Base
I	Tubuli seal®	None
II	AH-26®	None
III	Tubuli seal®	Dentiñ cement*
IV	Tubuli seal®	IRM*

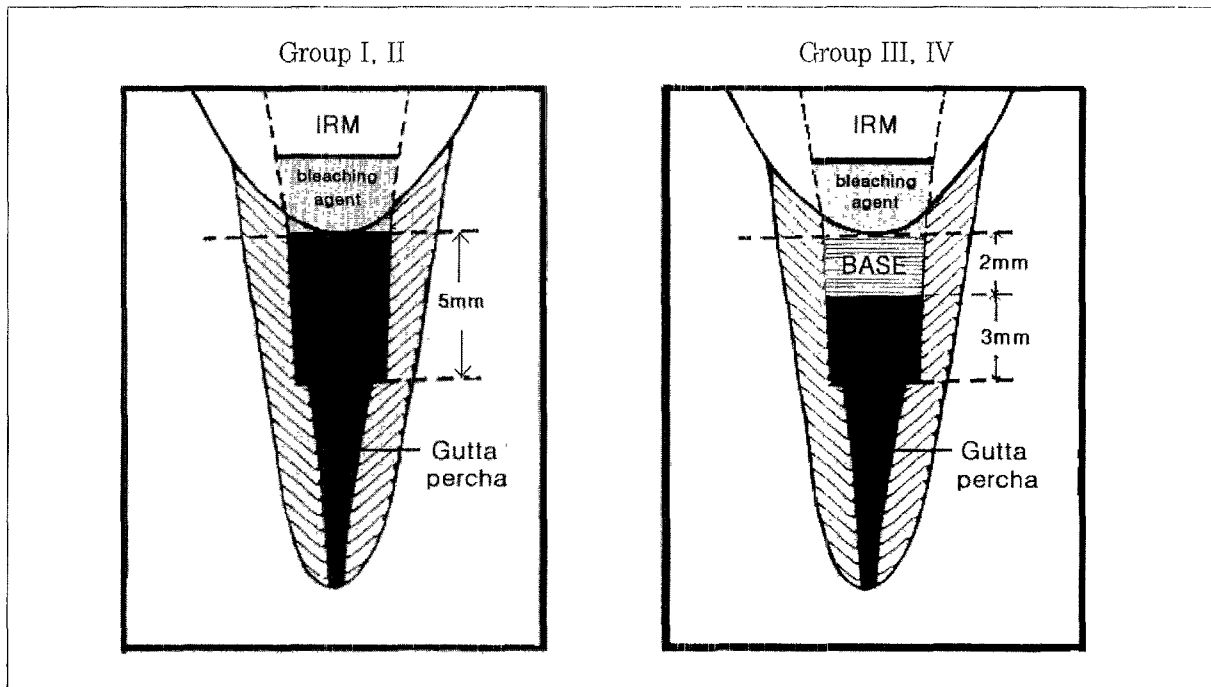


Fig 1 Schematic diagrams of study model

근관장을 설정하고 40번 file까지 근관확대를 시행하였다. Step-back 방법을 이용한 근관 형성을 하고 Gates-Glidden bur를 이용하여 근관의 치관부를 확장하였다. 백아법랑경계에서 근단부 5mm는 green post drill (1.77mm width)을 이용하여 원통형의 균일한 모양을 형성하였다.

각각의 기구 조작 시에 sodium hypochlorite와 saline을 사용하여 근관을 충분히 세척하였고, 근관 형성이 완료된 치아는 근관 충전 전까지 실온의 생리식염수에 보관하였다.

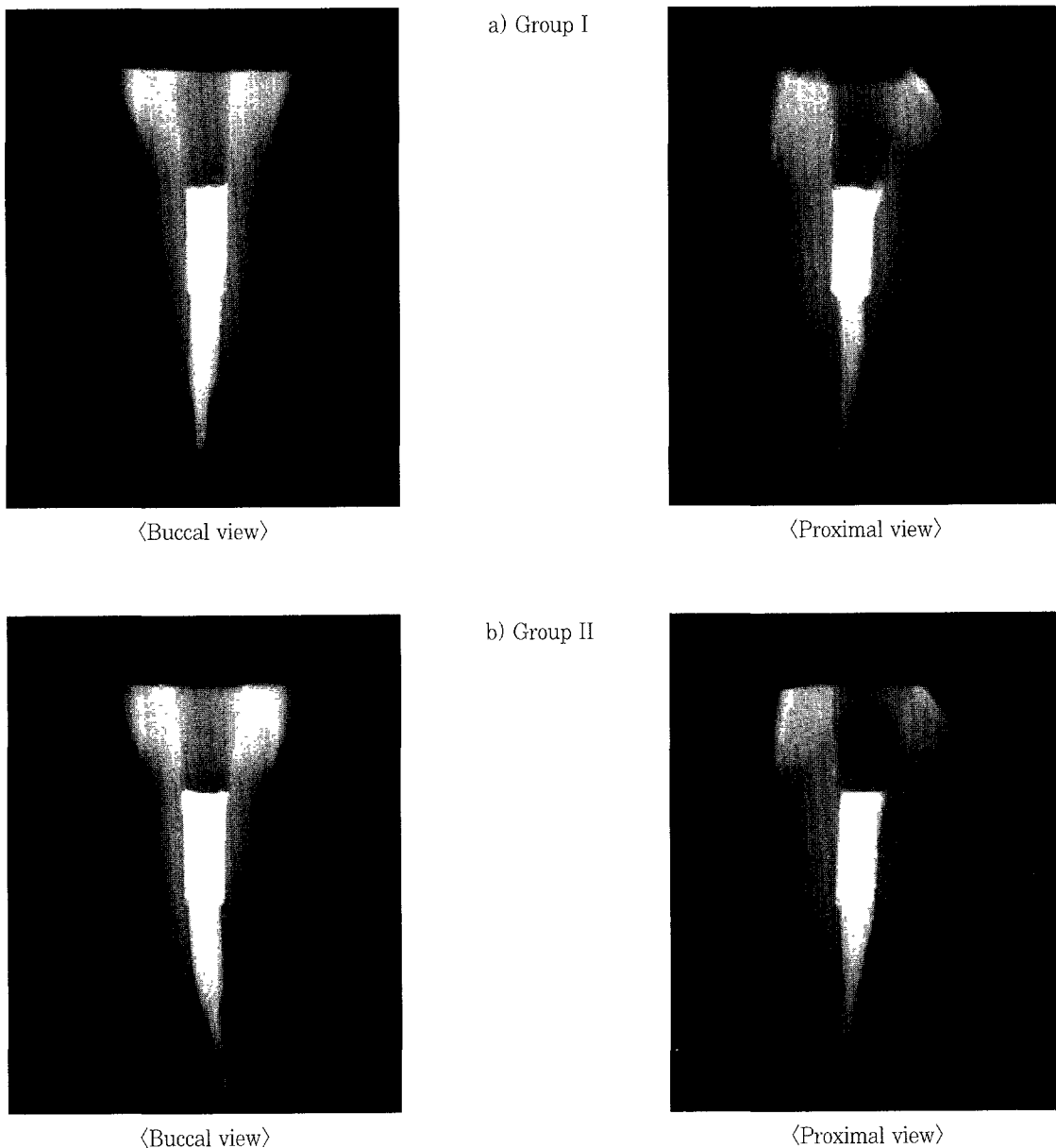
2) 근관 충전 및 Base 형성

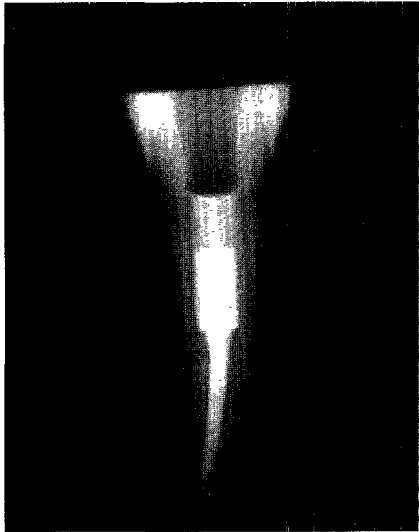
충전 시작 전에 10번 file로 치근단의 patency를 확인하

고 근관 세척 후 소독된 paper point로 근관을 건조시키고, 40번 file로 apical clearing을 시행하였다.

측방가압충전법을 이용하여 근관 충전을 시행하였으며, sealer로는 I, III, IV군은 Tubuli seal[®]을, II군은 AH-26[®]을 사용하였다. 충전 후 치관부의 과도한 gutta percha는 가열된 Glick No.1 instrument를 이용하여 제거하고, I, II군은 endodontic plugger를 이용하여 백아법랑경계까지 주의깊게 다져 넣었다. III, IV군은 post drill을 이용하여 백아법랑경계 하방 2mm부위를 제거한 후 백아법랑경계에서 약간 상방까지 base를 형성하였다. Base로 사용된 재료들은 제조자의 지시대로 혼합한 후 Dentin cement[®]은

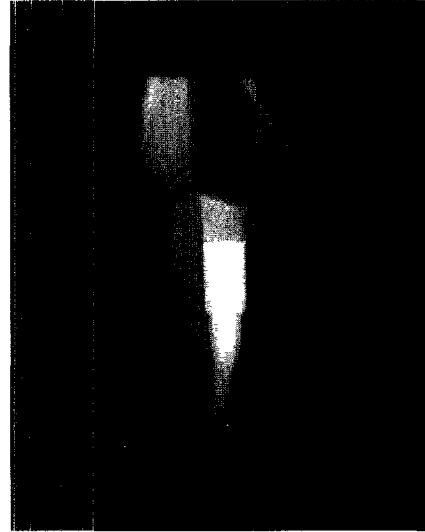
Fig 2. Evaluation of X-ray for confirming the density of gutta percha & base materials (a, b, c, d).



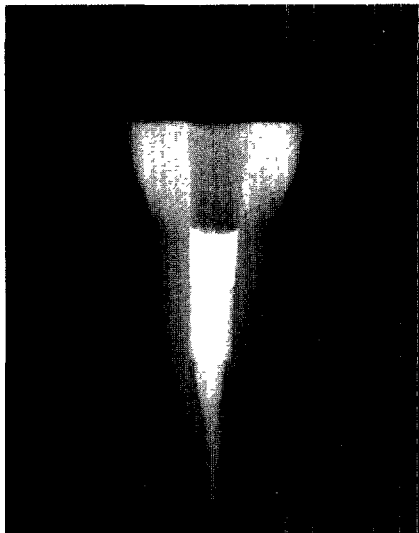


〈Buccal view〉

c) Group III

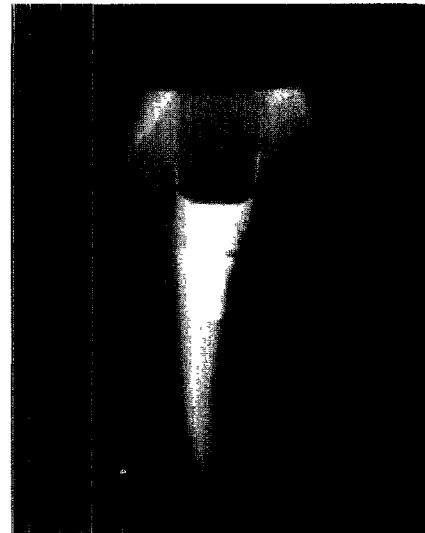


〈Proximal view〉



〈Buccal view〉

d) Group IV



〈Proximal view〉

lentulo spiral을, IRM[®]은 amalgam condenser를 이용하여 충전하였다. 완전히 경화된 후 base의 위치가 백아법랑 경계에 일치하도록 편평하게 하였고, base의 두께는 endodontic plugger에 장착된 index rubber stop을 이용하여 측정, 확인하였다(Fig. 1).

근관 충전과 base 형성이 완료된 치아는 근관 충전 상태와 base의 밀도를 확인하기 위하여 정면과 측면의 방사선 사진을 촬영하여 평가하였으며, 필요한 경우 재충전을 시행하였다(Fig. 2).

완료된 모든 치아는 Cavition[®](GC corp., Japan)으로 임시충전 하였다.

3) 무수치 표백술 시행 및 보관

무수치 표백술의 약제로는 sodium perborate (Junsei Chemical Co., Japan)와 30% hydrogen peroxide (Junsei Chemical Co., Japan)를 혼합하여 사용하였고, 미세누출의 관찰을 위한 염색 약제로 methylene blue (Shinyo Chemical Co., Japan)를 첨가하였다.

먼저 methylene blue와 30% hydrogen peroxide를 혼합하여 3% 농도의 혼합 용액을 제작한 후, sodium perborate와 일정 비율로 섞어서 thick mixed paste형태가 되도록 약제를 제작하였다. 제작된 paste는 amalgam carrier를 이용하여 동량을 각 치아의 치수강에 위치시키고, IRM[®]으로 2mm 두께가 되도록 임시충전하여 밀봉하였다. 밀봉

Table 2. Dye Leakage (mm)

Group	Median	Range	Duncan grouping†
I (Tubuli seal®)	1.82	0.68~2.79	A
II (AH-26®)	0.34	0.1~1.01	B
III (Dentin cement®)	1.93	1.67~3.83	A
IV (IRM®)	2.09	1.33~3.89	A

† Same letters are not significantly different at $p < 0.05$.
(by Kruskal Wallis test & Duncan test)

후 모든 치아는 37°C water bath에 72시간동안 보관하였다.

4) 시편 절단과 미세누출 관찰, 측정 및 평가

치아 절단을 위하여 Cuvettes (Sarstedt, Germany)에 acrylic resin으로 치아를 심어 block을 제작 후, Low-speed diamond wheel saw (South Bay Technology Inc., U.S.A.)를 이용하여, 치아의 중심에서 근원심 방향으로 전체 길이의 근관이 나타나도록 치아 장축에 평행하게 절단하였다.

절단된 시편은 40배율의 쌍안 입체현미경상에서 gutta percha 또는 base가 형성된 부위와 근관벽 사이의 미세누출을 관찰한 후, 0.01mm까지 측정 가능한 digital vernier calipers (Digimatic®, Mitutoyo, Japan)를 이용하여 미세누출 정도를 측정하였다.

각 군사이의 미세누출의 차이를 비교하기 위하여 Kruskal Wallis test와 Duncan test를 이용하여 분석하였다.

III. 결 과

1. 각 실험군의 근관벽에서의 미세누출 평가

각 군의 미세누출 정도를 Table 2에 나타내었다.

각 군 사이의 미세누출의 비교를 Fig. 3에 나타내었다.

각 네 개 군을 분석한 결과, II군(AH-26®), I군(Tubuli seal®), III군(Dentin cement®), IV군(IRM®) 순서로 근관벽에서의 미세누출이 적었으며, 그 중 I, III, IV군 사이에는 유의있는 차이를 보이지 않았으나, II군은 다른 군에 비해 근관벽에서 유의있게 적은 미세누출을 보였다($p < 0.05$). 근관벽과의 적합 상태는 AH-26®을 sealer로 사용한 II군이 Tubuli seal®을 사용한 I군보다, IRM®으로 base를 형성한 IV군이 Dentin cement®을 사용한 III군보다 좋은 것으로 관찰되었다.

2. 쌍안 입체현미경상 관찰 (사진 부도)

Tubuli seal®을 sealer로 사용하고 base를 형성하지 않

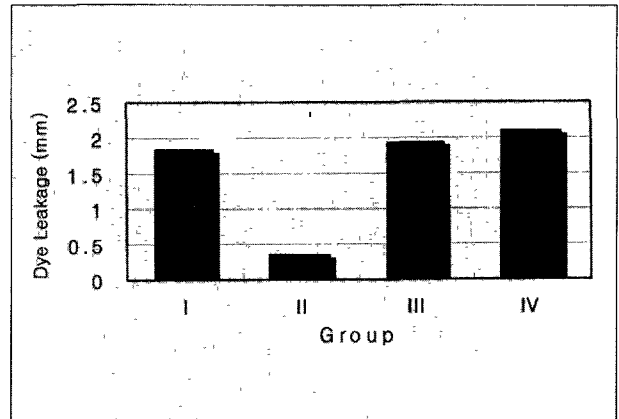


Fig. 3. Comparison of Dye Leakage

은 I군은 Gutta percha 및 sealer와 근관벽 사이에 미세누출이 관찰되었으며, 경화된 sealer가 brittle하여 시편 제작 시에 대부분의 gutta percha가 근관벽과 분리된 상태를 보였다(Fig. 4).

AH-26®을 sealer로 사용하고 base를 형성하지 않은 II군은 근관벽에서의 표백약제의 누출이 다른 군에 비해 매우 적었으며, 근관벽과 gutta percha사이가 잘 밀착되어 시편 제작 시에 gutta percha가 근관벽과 분리된 경우는 보이지 않았다. Sealer 내부에서는 sealer자체의 기포가 Tubuli seal®에 비해 많이 관찰되었다(Fig. 5).

Dentin cement®를 base로 사용한 III군은 재료의 경화중에 발생하는 수축에 의해 근관벽과 base사이에 gap이 존재하였고, 이를 따라 base가 형성된 거의 모든 깊이까지 미세누출이 관찰되었다. base내에 기포가 많이 존재하였고, 시편 제작 시에 base의 탈락이 여러 시편에서 관찰되었다(Fig. 6).

IRM®을 base로 사용한 IV군은 근관벽에 접촉된 면을 따라 base가 형성된 거의 모든 깊이까지 염료의 누출이 관찰되었다. 형성된 base 내부에는 기포가 거의 없었고, 근관벽과 base사이드 gap이 없는 잘 밀착된 상태였으며, base의 탈락 또한 관찰되지 않았다(Fig. 7).

IV. 총괄 및 고찰

무수치 표백술은 생활력을 상실한 변색된 치아의 치료에 100년 이상 오랜 기간 사용되어 온 효과적인 치료 방법이다. 그러나 치료의 결과와 장기적인 예후, 안전성 등을 예측하기 어려우므로 술자에게는 항상 까다로운 치료 방법으로 여겨져 왔다. 특히 치료 중에 치과외사는 환자에게 치료의 효과에 대해 확신을 주기 어려웠고, 더욱이 치료 후에 나타날 수 있는 치경부 외흡수의 가능성 또한 문제가 되어 왔다. 그럼에도 불구하고, 무수치 표백술은 효과적이면서도 보철

치료에 비해 보존적이고 경제적인 치료로서 널리 사용되고 있다.

생활력을 상실한 치아에서의 변색은 주로 외상 후의 치수 출혈에 따른 치수 괴사에 의해 발생한다. 치수가 외상을 받으면 혈관이 파열되고 적혈구가 상아세관으로 침투하게 되며, 적혈구의 용혈은 검은 색소를 형성하여 변색을 야기한다. 이러한 치수 조직의 파괴와 출혈에 의한 변색은 표백술로 잘 치료되는 반면, 오래된 수복물에 의한 변색은 본래의 색조로 회복되기 어려운 경우가 많다 또한 나이가 어린 환자의 치아에서나 변색이 시작된 기간이 짧은 경우에서는 오랜 기간 동안 변색이 지속되었을 때 보다 치료가 호과적인 것을 볼 수 있다²⁾.

표백약제는 변색을 일으킨 색소의 분자 사슬을 분해하여 산화, 또는 환원시킴으로써 효과를 나타낸다. Peroxides는 표백약제로 가장 오래 사용되어 왔으며, 현재 사용하는 표백술에서는 침투성을 가진 과산화수소가 치질 내의 상아세관으로 침투됨에 따라서 표백 효과가 나타나게 된다. 치질 내로 침투된 과산화수소는 매우 불안정한 free radical로 분해되며, 이것은 큰 색소 분자를 작은 분자로 감소시킨다³⁾. 이런 과산화수소의 작용은 매우 자극적이고 강하여 색소 분자뿐 아닌 정상 치주조직에도 영향을 미치게 되며, 따라서 표백 효과를 유지하면서도 과산화수소의 부작용을 감소시키기 위한 방법들이 지속적으로 연구되었다. 이런 관점에서 볼 때, 여러 표백 방법 중에서 35% 과산화수소에 sodium perborate를 혼합한 후 밀봉하여 장시간 표백하는 walking bleaching technique은 과산화수소의 침투를 증가시키기 위해 열을 가하는 thermocatalytic technique에 비해 과산화수소의 강한 효과를 조금 감소시키므로 더 안전한 것으로 여겨진다⁴⁾. 심지어 최근에 Weiger등^{44) 46)}은 표백약제로서 과산화수소를 사용하지 않고, sodium perborate를 단독으로 물과 혼합하여 사용할 것을 추천하고 있는데, 이는 물과 접촉 시에 저 농도의 과산화수소가 분해되어 나와 약제의 pH를 변화시키고 이후 반응의 두 번째 단계에서 발생기 산소를 유리함으로써, 과산화수소 없이도 표백이 진행되기 때문이다⁴⁴⁾.

1979년 Harrington과 Natkin 등³⁹⁾이 처음으로 표백 치료와 관련된 치경부 외흡수에 대해 언급하였다. 이들은 치경부 외흡수가 발생한 아이들의 기왕력에 대해 다음과 같이 보고하였다. 1) 해당 치아는 외상 후에 생활력을 상실하였다. 2) 어린 나이에 외상을 받았다. 3) 표백 치료를 시작할 당시에 치근 흡수가 없었다. 4) 표백 치료 시에 과산화수소와 열을 사용하였다. 5) 치경부 1/3에서만 흡수가 발생하였다. 6) 초기 외상 후 더 이상의 손상은 없었다. 그러나, 1983년 Lado등²⁰⁾은 위와는 다르게, 외상의 기왕력이 없고 근관 치료 시기에 나이가 많았던 환자에서도 외흡수가 발생하는 것을 보고하였다. 또한 열을 가하지 않은 walking

bleaching technique을 시행한 후에도 흡수가 나타나는 것이 지속적으로 보고되고 있다^{15) 21)}.

치아 표백과 관련된 치근 흡수의 정확한 기전은 아직 완전히 알려져 있지 않다. 그 동안 몇 가지 기전이 제안되어 왔는데, Lado등²⁰⁾은 치경부의 법랑질과 백아질 사이에 결손 부위가 존재하는 경우 표백약제가 백아법랑경계 부위에서 상아질의 변성을 야기하게 되고, 이 변성된 상아질은 이물질로 작용하여 치주조직내의 면역세포에 의해 공격받게 된다고 주장하였다. 현재 이 주장을 뒷받침 할 만한 실험 결과는 나오지 않고 있다. 다른 주장으로 Harrington과 Natkin 등³⁹⁾은 표백 시 사용하는 과산화수소가 열린 상아세관을 통하여 치경부 치주인대로 확산되어 염증성 흡수반응을 개시한다고 가설화 하였다. Cvek과 Lindvall 등⁶⁾은 과산화수소가 누출되어 치주조직으로의 초기 자극이 시작된 후 세균이 빈 세관 내에 군집을 형성하여 주변조직의 염증 반응뿐 아닌 진행성의 치근 흡수를 발생하게 되며, 이때의 세균은 치은 열구나 치수강에서 기원한 것이라고 주장하였다. 후에 Rotstein등^{29) 34)}은 과산화수소에 의한 초기 치주조직의 파괴가 치주조직막을 괴사시키고 조직의 정상 기능을 손상시킨다고 보고하여 Harrington과 Natkin 등이 제안하고 Cvek과 Lindvall 등이 발전시킨 가설을 지지하였다.

표백 치료에 대한 여러 연구들 중에서 Rotstein등은 무수치 표백술에서 치경부에 존재하는 백아질 결손의 유무⁴⁾, 표백술의 시행시간과 온도³⁵⁾와 같은 치경부 흡수를 유발할 수 있는 요소와, 표백약제의 미세누출을 막기 위한 재료, 방법 등에 대하여 다양한 연구를 전개하였다^{32) 37)}. 그들은 base로 사용되는 IRM[®], ZOE, composite resin, glass ionomer 등의 네 가지 재료들을 상호 비교하였는데, 각각의 재료를 2mm, 1mm, 0.5mm 두께로 위치시킨 결과, 두께가 2mm인 경우 과산화수소의 누출에 있어서 재료들 사이에 유의차를 보이지 않았으나 두께가 감소함에 따라 누출이 증가함을 보였고, 또한 base를 백아법랑경계와 일치하게 위치시키는 것보다 0.5mm 하방에 위치시킨 경우에 누출이 증가하는 것을 보고하였다. 따라서 과산화수소의 누출을 방지하기 위해서는 2mm정도 두께의 base를 백아법랑경계 수준으로 위치시키는 것이 바람직하다고 주장하였는데, 본 연구에서도 이와 마찬가지로 2mm 두께의 base를 백아법랑경계에 일치하도록 형성하였다.

과산화수소의 미세누출을 평가하기 위한 연구 방법으로는 주로 치근단을 통해 빠져나온 누출량을 측정하여 분석하는 정량 분석법과, 과산화수소에 염료를 혼합하여 상아세관으로의 침투와 근관벽 사이로의 침투된 깊이를 직접 측정하는 염료 침투법이 주로 이용되고 있다. 본 연구에서는 후자의 방법을 이용하여 근관벽 사이로의 표백약제의 침투 깊이를 측정하였는데, 이는 본 연구의 목적이 각 군에서의 누출의

절대량을 측정하여 외흡수에 미치는 영향의 정도를 보고자 한 것이 아니라, 각각의 재료의 표백약제 누출에 대한 방어 능력을 상대적으로 비교하고자 하였기 때문이다. 또한 전자의 방법에서는 치근단을 통한 누출량의 측정 시에 근관벽 사이를 통한 누출뿐 아닌 sealer를 통한 누출을 전혀 배제할 수 없으므로, 치경부 외흡수에 있어서 가장 중요한 치경부 근관벽 사이에서의 누출에 대한 정확한 평가가 가능한지의 여부의 여지가 남는다. 염료 침투법을 이용한 연구에서, 염료의 침투는 염료의 농도, 확산 시간, 용액의 온도, 사용된 염료의 종류와 분자 크기, 조성과 같은 여러 가지 변수에 의해 달라지는데¹²⁾, 무수치 표백술에서 사용된 염료의 침투는 표백약제에 의한 것이므로 염료가 침투된 깊이는 표백약제가 누출된 깊이와 유사할 것으로 생각된다. 이번 연구에 사용된 methylene blue는 분자량이 작아 이전의 연구에서도 상아세관내에 잘 침투하는 것으로 관찰되었으며¹²⁾, 현재까지 보고된 무수치 표백술에 대한 여러 연구들에서도 지속적으로 사용되어 왔다.

형성한 base의 형태에 있어서, 본 연구에서는 표백술 시의 근관 충전 및 base의 형성 위치를 협면의 백아법랑경계와 일치시켰다. 임상에서는 측면의 백아법랑경계가 협면에 비해 교합면 쪽으로 위치하므로 base를 형성할 때에 협측은 협면 백아법랑경계나 협측 유리치은경계에 위치시키고, 측면은 측면 백아법랑경계에 위치시켜 전체적으로 경사를 이루는 형태를 가져야하나, 본 연구에서는 base의 형태에 따른 누출의 차이가 아닌 재료들 사이의 상대적인 비교를하고자 하였고 또한 근단부로의 미세누출을 측정하기 위한 기준을 설정해야 되었기 때문에 모든 위치를 협면 백아법랑경계에 일치시켰다.

누출의 깊이를 측정하기 위한 치아 절단 방법으로는 치아 장축에 평행하게 자르는 longitudinal sectioning technique을 사용하였다. 이 방법은 누출된 깊이의 정도를 끊어짐 없이 한눈에 관찰할 수 있고 깊이를 정확히 쉽게 측정할 수 있는 반면, 절단면 이외의 부분에서의 누출은 평가할 수 없는 단점이 있다. 이를 극복하기 위한 다른 방법으로는 치아에 수평으로 일정 간격을 따라서 자르는 transverse sectioning technique이 있으며, 이 방법은 치아의 모든 방향에서 발생한 미세누출을 모두 확인하여 평가할 수 있으나 치아의 전체적인 누출의 깊이를 파악하기 어렵고 수평 절단 시에 절단날에 의한 치질소실이 발생하여 정확한 깊이의 측정이 불가능한 단점을 가지므로 본 연구에서는 앞의 방법을 사용하였다.

본 연구 결과, 실험한 네 군 모두에서 표백약제의 미세누출이 관찰되었고, 이는 실험에 사용된 base 재료와 sealer 모두가 근관내 isolating barrier로서 완전히 효과적이지는 않았음을 의미한다. 그러나, AH-26[®]을 sealer로 사용한 실험군은 다른 군에 비해 유의있게 적은 미세누출을 보이는

것으로 관찰되었는데($p < 0.05$), 이는 AH-26[®]이 adherent sealer로서 근관벽과의 접착 능력이 있기 때문으로 생각된다. 이러한 adherent sealer에는 epoxy resin base의 AH-26[®]과 glass ionomer 계통의 Ketac-Endo[®]등이 있는데, 이들 sealer는 tight한 sealing을 통해 염료 누출 방지에 가장 효과적인 것으로 보고되고 있다. Schroeder 등은 AH-26[®]이 원심 분리 시의 압력에도 water-tight seal을 유지할 수 있고, 염료 누출도 최소였음을 보고하였다. 따라서 AH-26[®]을 sealer로 사용한 II군에서는 sealer 자체 내를 통한 염료의 누출은 무시해도 좋을 정도이며, 이는 수산화칼슘이나 ZOE를 base로 하는 다른 sealer에 비해서 매우 우수한 것으로 생각된다. 그러나, 이러한 염료 침투에 의한 연구 결과는 단지 in vitro상에서 근관 충전의 상대적인 sealing ability만을 나타내는 것으로, in vivo상에서의 세균 침투의 방어 능력에 대한 평가와는 다른 것이다. AH-26[®]은 sealer 중에서 가장 세포 독성이 강하며 초기 자극 정도도 매우 높은 것으로 여러 연구에서 확인되어 왔고, Spangberg 등은 AH-26[®]내의 성분에서 formaldehyde가 유리된다는 사실을 보고하였다. 또한 치아 절편의 관찰 시에 sealer 자체 내에 기포도 많이 관찰되었다. 새로운 재료를 임상에서 사용하는데 있어서는 생체 친화성, 용해성, 멸균성, 체적 안정성과 같은 여러 물리학적, 생물학적인 성질에 대한 실험과 평가가 있어야 한다. 이런 관점에서 AH-26[®]은 표백약제의 누출 방지 효과는 우수하나 무수치 표백술에서의 근관 충전을 위한 sealer로는 부적절한 것으로 판단되며, 이에 대해 지속적인 연구를 통한 평가가 필요할 것으로 생각된다.

AH-26[®]을 sealer로 사용한 II군을 제외한 다른 세 군의 결과에서는 미세누출이 I군, III군, IV군 순서로 적었으나, 서로 간의 통계학적인 유의차는 보이지 않았다($p > 0.05$). 즉, 근관 충전 시에 Tubuli seal[®]을 sealer로 사용한 경우에는 base의 형성에 관계없이 비슷한 결과를 나타냈음을 의미한다. Base를 형성한 경우에도 미세누출의 깊이에 차이가 없었던 것은 base가 근관벽과 접촉되지 않고 gap이 존재하여 base의 거의 모든 깊이까지 누출이 발생하였기 때문으로 생각된다. 그러나, 또한 이 결과는 base를 넘어선 하방의 gutta percha부위로의 누출은 많지 않았음을 의미하며, 따라서 이상의 결과들로 미루어 볼 때 Tubuli seal[®]은 경화된 후 치관부에서의 표백약제에 대한 어느 정도의 밀폐 효과를 가지는 것으로 생각된다.

Base로 사용된 재료를 비교해보면, glass ionomer는 치질과의 킬레이션에 의해 결합되는 능력을 가지고 있으므로 표백술에서 base의 재료로서 자주 사용되어 왔다. 그러나, 복잡한 경화 반응 때문에 매우 민감하고, 혼합시간, 수분 접촉과 같은 원인에 의해 조성의 변화가 야기되어 수축이 발생할 수 있다. 본 연구에서 Dentin cement[®]는 내부에 기포

가 많이 존재하였고, 시편 제작 시에 여러 시편에서 base가 탈락되었다. 근관벽과 base사이의 gap은 Dentin cement[®] 경화시의 수축 때문에 발생한 것으로 생각되며, 그에 따라 미세 누출량도 많아진 것으로 추측된다. Glass ionomer를 이용하여 base를 형성하는 방법으로, lentulo spiral을 이용하여 어느 정도의 두께를 형성한 후 bur로 제거하는 방법과 applicator를 이용하여 형성하고자 하는 위치에 직층 충전하는 방법이 주로 사용된다. 본 실험에서는 전자의 방법을 사용하였는데, 이는 후자의 방법이 좁은 원통형의 근관 내에서 applicator를 이용할 경우 도달이 어려워 정확한 base의 형성이 어렵고 내부에 기포가 생길 가능성이 높기 때문이다. 위의 두 가지 방법이 glass ionomer의 수축과 그로 인한 미세누출 방어 능력에 미치는 영향에 대해서는 더 많은 연구가 필요할 것으로 생각된다.

IRM[®]은 표백술 시에 isolating barrier로서의 사용이 계속 평가되어 온 재료 중의 하나로, glass ionomer와 비교할 때 치질과의 결합능력은 없으나 재료를 condensing할 수 있으므로 더 용이하게 사용할 수 있다. 이전의 연구들에서 IRM[®]의 효과에 대한 다른 견해들이 보고되었는데, Warren 등⁴³⁾은 IRM[®] base가 표백약제의 누출을 방지하지 못한다고 하였고, 반대로 Costas와 Wong 등⁵⁴⁾은 IRM[®]이 10개의 치아 중 9개에서 효과적이었다고 보고하였다. 후에 Brighton 등³³⁾은 단지 10개 중 4개에서만 IRM[®] barrier가 효과적이었다고 보고하여 Warren의 결과를 지지하였다. 본 실험의 결과에서는 IRM[®] base가 미세누출의 깊이는 가장 깊은 것으로 나타났으나 I, II 군과 통계학적인 유의차는 없었으며(p>0.05), 시각적으로 관찰할 수 있는 대략적인 누출량은 다른 군과 비교할 때 오히려 적은 것으로 판단되었다. 근관벽에 대한 적합상태도 Dentin cement[®]보다 좋았는데 이는 condensing이 가능하기 때문인 것으로 생각된다. 따라서 시편을 절단할 때에 Dentin cement[®]을 base로 사용한 군에서 나타난 근관벽과 base간의 분리 현상은 IRM[®]을 사용한 군에서는 발생하지 않았다. 위의 결과들을 종합해 볼 때 결국 base로 사용된 위의 두 가지 재료 모두 미세누출을 보였으며, 따라서 표백약제의 미세누출을 줄일 수 있는 더 많은 재료에 대한 연구와 술식의 개발이 필요할 것으로 생각된다.

V. 결 론

본 연구에서는 무수치 표백술에서 형성하는 base와 근관 충전에 사용되는 sealer가 표백약제의 치경부 누출 방지에 미치는 영향을 평가하기 위하여, 발견된 건전한 52개의 단근치를 Tubuli seal[®]과 AH-26[®]을 사용하여 근관 충진을 시행하고, Tubuli seal[®]을 사용한 치아 중 26개의 치아에 각각 Dentin cement[®]와 IRM[®]으로 base를 형성하였다.

모든 치아에서 methylene blue 염색 용액을 혼합한 무수치 표백술을 시행하고, 37°C water bath에서 72시간동안 보관한 후 40배율의 쌍안 입체현미경 상에서 digital verrièr calipers로 염색 용액의 누출 정도를 측정하여 다음과 같은 결과를 얻었다

1. Base의 종류와 유무, sealer의 종류 등에 관계없이 모든 군에서 표백약제의 미세누출을 보였다
2. AH-26[®]을 sealer로 사용한 군에서, 표백약제의 근관벽에서의 미세누출은 다른 군에 비교해서 유의있게 적었다 (p<0.05).
3. Base를 형성한 군들에서는 base의 거의 모든 깊이까지 미세누출이 관찰되었으며, 각각의 Dentin cement[®] 군과 IRM[®]군의 결과 사이에는 통계학적인 유의차가 없었다 (p>0.05).

이상의 결과, 본 연구에서 사용된 재료 중 무수치 표백술에서 표백약제의 누출을 방지하는 재료는 없었으므로, 치수강 니를 완전히 밀폐할 수 있는 재료에 대한 지속적인 연구와 술식의 개발이 필요할 것으로 생각된다.

참 고 문 헌

1. Antuz E, Zabalegui B, Gil J, Gascon F. Internal bleaching of severe tetracycline discolorations: four-year clinical evaluation. *Quint Int*, 21(10): 783-8, 1990
2. Barattieri LN, Ritter AV, Monteiro S Jr, Caldera de Andrade MA, Cardoso Viera LC. Nonvital tooth bleaching. Guidelines for the clinician. *Quint Int*, 26(9): 597-608, 1995
3. Brighton DM, Harrington GW, Nicholls JI. Intracanal isolating barriers as they relate to bleaching. *J Endodon*, 20(5): 228-32, 1994.
4. Cohen S, Burns RC. Pathways of the pulp. 6th ed. Mosby, 1994
5. Costas FL, Wong M. Intracanal isolating barriers: effect of location on root leakage and effectiveness of bleaching agents. *J Endodon*, 17(8): 365-8, 1991
6. Cvek M, Landvall AM. External root resorption following bleaching of pulpless teeth with oxygen peroxide. *Endod Dent Traumatol*, 1: 56-60, 1985
7. DePeralta AA Jr, Joyner HN, Burgess JO, Davis RD. Apical leakage of bleaching agents through an intermediate dental base material. *Gen Dent*, 39(6): 448-50, 1991
8. Faunce F. Management of discolored teeth. *Dent Clin North Am*, 27: 657-670, 1983
9. Frezza WF, Peters DD, Lorton L, Bernier WF. An in vitro comparison of nonvital bleaching techniques in the discolored tooth. *J Endodon*, 8: 70-7, 1982
10. Goon W, Cohen S, Boner RF. External cervical root resorption following bleaching. *J Endodon*, 12: 414-8, 1986
11. Grossman LG, Oilet S. Endodontic practice, 11th ed. Philadelphia, Lea & Febiger, 195-273, 1988
12. Hansen-Bayless J, Davis R. Sealing ability of two intermediate restorative materials in bleached teeth. *Am J Dent*, 5(3): 151-4, 1992
13. Harrington GW, Natkin E. External resorption associat-

- 13 Harrington GW., Natkin E. : External resorption associated with bleaching of pulpless teeth. *J. Endodon.*, 5:344-8, 1979.
- 14 Heithersay GS., Dahlstrom SW., Marin PD : Incidence of invasive cervical resorption in bleached root-filled teeth. *Austr. Dent. J.*, 39(2):82-7, 1994
- 15 Heller D., Skriber J., Lin L. : Effect of intracoronar bleaching on external cervical root resorption. *J. Endodon.*, 18:145-8, 1992.
- 16 Ho S., Goering AC. : An in vitro comparison of different bleaching agents in the discolored tooth. *J. Endodon.*, 15:106-11, 1989.
- 17 Ingle JJ. : Endodontics, 3rd ed. Philadelphia, Lea & Febiger, 1985
- 18 Ingle JJ., Bakland LK : Endodontics, 4th ed. Williams & Wilkins, 1994.
- 19 Koulaouzidou E., Lambriandis T., Beltes P., Lyrourdia K., Papadopoulos C. : Role of cemento-enamel junction on the radicular penetration of 30% hydrogen peroxide during intracoronar bleaching in vitro. *Endodon. Dent. Traumatol.*, 12(3):146-50, 1996.
- 20 Lado EA., Stanley HR., Weisman M. : Cervical resorption in bleached teeth. *Oral. Surg. Oral. Med. Oral. Pathol.*, 55:78-80, 1983.
- 21 Latcham NL. : Postbleaching cervical resorption. *J. Endodon.*, 12:262-4, 1986
- 22 Madison S., Walton R. : Cervical root resorption following bleaching of endodontically treated teeth. *J. Endodon.*, 16(12):570-4, 1990
- 23 McInerney ST., Zillich R. : Evaluation of internal sealing ability of three materials. *J. Endodon.*, 18(8):376-8, 1992
- 24 Mock ES., Wolff GK., Galvan DA. : Rapidly progressing extracanal invasive resorption. *Gen. Dent.*, 45(1):66-7, 1997
- 25 Montgomery S. : External cervical resorption after bleaching a pulpless tooth. *Oral. Surg. Oral. Med. Oral. Pathol.*, 57:203-6, 1984.
- 26 Nutting EB., Poe GS. : A new combination of bleaching teeth. *Dent. Clin. North Am.*, 15:655-662, 1970.
- 27 Nutting EB., Poe GS. : Chemical bleaching of discolored endodontically treated teeth. *Dent. Clin. North Am.*, 11:655-62, 1967.
- 28 Pearson H. : Bleaching of the discolored pulpless tooth. *J. Am. Dent. Assoc.*, 58:56-64, 1958.
- 29 Rotstein I. : In vitro determination and quantification of 30% hydrogen peroxide penetration through dentin and cementum during bleaching. *Oral. Surg. Oral. Med. Oral. Pathol.*, 72(5):602-6, 1991
- 30 Rotstein I. : Role of catalase in the elimination of residual hydrogen peroxide following tooth bleaching. *J. Endodon.*, 19(11):567-9, 1993.
- 31 Rotstein I., Friedman S., Mor C., Katzneison J., Sommer M., Bab I. : Histological characterization of bleaching-induced external root resorption in dogs. *J. Endodon.*, 17(9):436-41, 1991.
- 32 Rotstein I., Lewinstein I., Zuwabi O., Stabholz A., Friedman M. : Effect of cervical coating of ethyl cellulose polymer and metacrylic acid copolymer on radicular penetration of hydrogen peroxide during bleaching. *Endodon. Dent. Traumatol.*, 8(5):202-5, 1992.
- 33 Rotstein I., Mor C., Friedman S. : Prognosis of intracoronar bleaching with sodium perborate preparation in vitro - 1 year study. *J. Endodon.*, 19(1):10-12, 1993.
- 34 Rotstein I., Torek Y., Misgav R. : Effect of cementum defects on radicular penetration of 30% H₂O₂ during intracoronar bleaching. *J. Endodon.*, 17(5):230-3, 1991.
- 35 Rotstein I., Torek Y., Lewinstein I. : Effect of bleaching time and temperature on radicular penetration of hydrogen peroxide. *Endodon. Dent. Traumatol.*, 7(5):196-8, 1991
- 36 Rotstein I., Zach Lehr CD., Gedalia I. : Effect of bleaching agent on inorganic components of human dentin and cementum. *J. Endodon.*, 18(6):290-93, 1992.
- 37 Rotstein I., Zyskind D., Lewinstein I., Bamberger N. : Effect of different protective base materials on hydrogen peroxide leakage during intracoronar bleaching in vitro. *J. Endodon.*, 18(3):114-117, 1992.
- 38 Smith JJ., Cunningham CJ., Montgomery S. : Cervical canal leakage after internal bleaching. *J. Endodon.*, 18(10):476-81, 1992.
- 39 Steiner DR., West JD. : A method to determine the location and shape of an intracoronar bleach barrier. *J. Endodon.*, 20(6):304-6, 1994.
- 40 Spasser HF. : A simple bleaching technique using sodium perborate. *NY. State Dent. J.*, 27:332-4, 1961
- 41 Walton RE., Torabinejad M. : Principles and practice of Endodontics. WB Saunders 385-97, 1989.
- 42 Walton RE., Torabinejad M. : Principles and practice of Endodontics, 2nd ed. WB Saunders, 1996
- 43 Warren MA., Wong M., Ingram TA. : In vitro comparison of bleaching agents on the crowns and roots of discolored teeth. *J. Endodon.*, 16(10):463-7, 1990
- 44 Weiger R., Kuhn A., Lost C. : Effect of various types of sodium perborate on the pH of bleaching agents. *J. Endodon.*, 19:239-42, 1993.
- 45 Weiger R., Kuhn A., Lost C. : In vitro comparison of various types of sodium perborate used for intracoronar bleaching of discolored teeth. *J. Endodon.*, 20(7):338-41, 1994.
- 46 Weiger R., Kuhn A., Lost C. : Radicular penetration of hydrogen peroxide during intracoronar bleaching with various forms of sodium perborate. *Int. Endodon. J.*, 27(6):313-7, 1994
- 47 김성철, 윤태철, 박동수 : 이장제 도포 방법에 따른 표백제의 치경부 누출에 대한 연구, *대한치과보존학회지*, 20(1):250-60, 1995

사진 부도 설명

- Fig. 4. Tubuli seal[®]을 sealer로 사용하고 base를 형성하지 않은 I군의 dye leakage. Gutta percha 및 sealer와 근관벽 사이에 미세누출이 관찰되며, 경화된 sealer가 brittle하여 시된 제작 시에 gutta percha가 근관벽과 분리된 상태로 관찰된다. (methylene blue ×20)
- Fig. 5. AH-26[®]을 sealer로 사용하고 base를 형성하지 않은 II군의 dye leakage. 근관벽에서의 미세누출은 거의 보이지 않고, 근관벽과 gutta percha사이도 잘 밀착되어 있는 것으로 관찰되나, 반면 sealer 내부에 sealer 자체의 기포가 많은 것 또한 관찰할 수 있다. (methylene blue × 20)
- Fig. 6. Gutta percha 충전 후 Dentin cement[®]로 base를 형성한 III군의 dye leakage. Base가 형성된 거의 모든 깊이에서 미세누출을 볼 수 있고 근관벽과 base사이에는 gap도 존재하며, base내에는 기포가 많이 관찰된다. (methylene blue ×20)
- Fig. 7. Gutta percha 충전 후 IRM[®]으로 base를 형성한 IV군의 dye leakage. 접촉된 면을 따라 base가 형성된 거의 모든 깊이까지 염료의 누출이 관찰되나, 근관벽과 base사이에는 gap이 없이 밀착된 상태를 보이고, 시각적으로 관찰할 수 있는 누출량도 다른 군에 비해 적은 것을 알 수 있다. (methylene blue ×20)

사진부도 ①

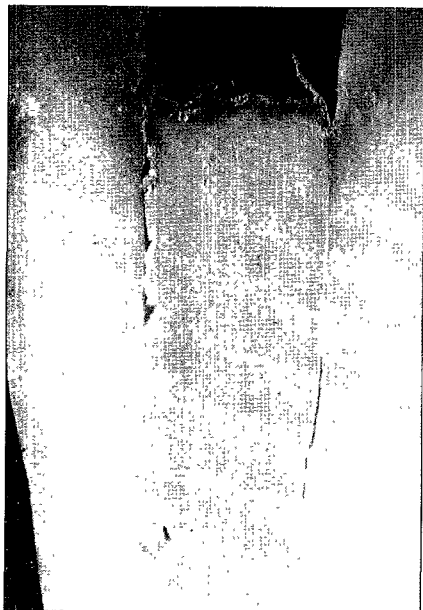


Fig. 4




Fig 5




Fig. 6

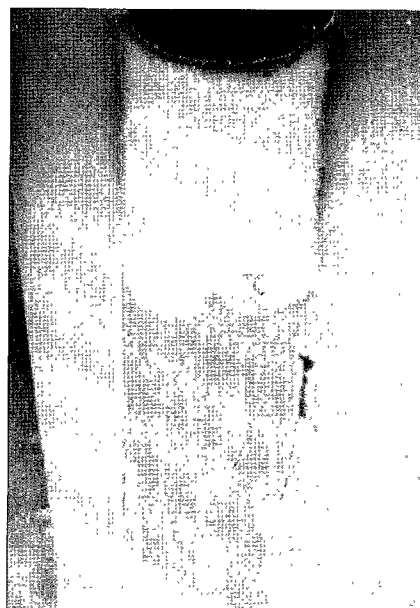


Fig 7