

# 환추축관절 차단술

- 증례 보고 -

한림대학교 의과대학 마취과학교실

신 근 만 · 윤 선 혜

= Abstract =

## Atlanto-Axial Joint Block

- Case reports -

Keun Man Shin, M.D. and Seon Hye Yun, M.D.

Department of Anesthesiology, College of Medicine, Hallym University, Kangwon, Korea

Until several years ago we didn't think seriously about cervical problems as a cause of headaches, but since the publication of articles by Bogduk et al they have gotten more attention. Cervical headaches are associated with movement abnormalities of the structures of the neck such as cervical nerve roots, discs, joints and soft tissues. Considering this, we thought that the atlanto-axial joint could be one of the causes of these headaches. Headaches originating from this joint can be recognized by the fact that the pain worsens with rotation of the head in the horizontal plane. Pain can also be referred to the frontal area or around the orbit. We did atlanto-axial joint blocks using a posterior approach on 10 patients who suffered from this type of headache. The results were promising with 9 out of 10 patients showing more than 50% improvement on the numeric rating scale. There were no serious complications observed. We concluded that the atlanto-axial joint block can be an effective procedure in treating this specific type of headache.

**Key Words:** Anatomy: atlanto-axial joint. Pain: headache.

그 동안 두통의 원인으로 간과되었던 경추질환이 Bogduk 등에 의해 경추성두통(cervical headaches)이 제안된 이래 두통의 중요한 원인으로 주목받고 있으며,<sup>1~4)</sup> Hooshmand는 실제로 병원을 찾는 두통환자의 많은 수가 경추에 원인이 있다고 하였다.<sup>5)</sup> 경추성두통은 경추부 구조물들의 운동장애와 관련이 있는 것으로 생각되며 이러한 관점에서 환추축관절(atlanto-axial joint)도 이의 한 원인으로 생각되고 있다.<sup>1~4)</sup>

환추축관절은 경추의 운동범위에 있어서 수평면에서 60~90° 정도의 회전운동과 5°의 굴곡운동 및 10°의 신장운동에 관여하는 관절로 제 2, 3경추신경의 지배를 받는다.<sup>6)</sup> 따라서 회전운동시 상경부 통증과 함께 후두부의 두통을 호소하는 경우 환추축관절의 이상이 의심되며 물론 전두부에도 관련통에 의한 두통을 가질 수 있다. 저자 등은 머리의 회전시 경부통증 및 후두통이 악화되는 10명의 두통환자에서 후방 접근법을 통한 환추축관절차단술을 시행하여 좋은 결과를 얻었기에 증례를 통하여 보고하고자 한다.

책임저자 : 신근만, 강원도 춘천시 교동 153번지  
한림대학교 의과대학 마취과학교실  
우편번호: 200-060  
Tel: 0361-252-9970

## 증 례

1997년부터 약 2년간 본 통증치료실에 내원한 두 통환자 중 머리의 회전시 경부통증 및 후두통이 악화되는 10명의 환자에서 환추축관절 차단술을 시행하였으며 남자는 6명 여자는 4명이었다(Table 1).

환자는 복와위로 하여 앞가슴에 베개를 받치고 목을 약간 앞으로 굽히게 한후 C자형 영상증강장치를 전후상으로 맞춘후 환추축관절이 잘 보일때까지 시상면(sagittal plane)에서 회전시켰다. 관절의 위치가 확인되면 25 G 주사바늘을 사용해 2% 카보카인(Carbocaine®, Astra, Sweden)으로 피부를 침윤한 후 25 G 척추천자바늘을 삽입하여 관절의 정중앙보다 약간 외측을 향하여 전진시켰다. 이때 간헐적으로 C자형 영상증강장치를 통하여 바늘의 위치를 확인하였는데 특히 내측의 경막외강이나, 외측의 추골동맥안으로 바늘이 들어가 척수나 추골동맥을 손상시키지 않도록 주의하였다. 바늘이 관절에 다다른 것으로 생각되면 C자형 영상증강장치를 측면상으로 돌려 바늘이 관절안으로 깊이 들어가지 않도록 바늘 끝의 위치를 조절하였다. 다시 전후상으로 돌려 바늘이 관절의 중앙에 위치하는지를 확인하고 혈액이 흡입되지 않으면 조영제(Omnipaque™, Nycomed, Norway) 1 ml를 주사하였다. 전후상과 측면상에서 관절강에 조영제가 퍼진 것을 확인하고 카보카인 1 ml와 메칠프레드니솔론(Depo-Medrol®, Upjohn, USA) 10 mg을 혼합하여 주사한 후 바늘을 뽑고 1분간 압박

하였다(Fig. 1, 2). 시술이 끝난 1주일 또는 2주일 후에 증세의 호전 여부에 관계없이 한번 더 시술하였다.

결과 판정은 첫 시술 후 1주일과 1개월에 하였으며 numeric rating scale을 이용하여 75% 이상 증세가 호전된 경우를 우수(excellent), 50~75% 호전을 좋음(good), 50% 미만을 약간 호전(fair)으로 판별하였다.<sup>7)</sup> 9명의 환자에서 1주일과 1개월 후에 모두 50% 이상의 치료 결과를 얻었으나 1명의 환자에서는 증세가 50% 미만으로 호전되었다(Table 1). 시술 중 바늘이 경막외강이나 추골동맥안으로 들어간 예는 한번도

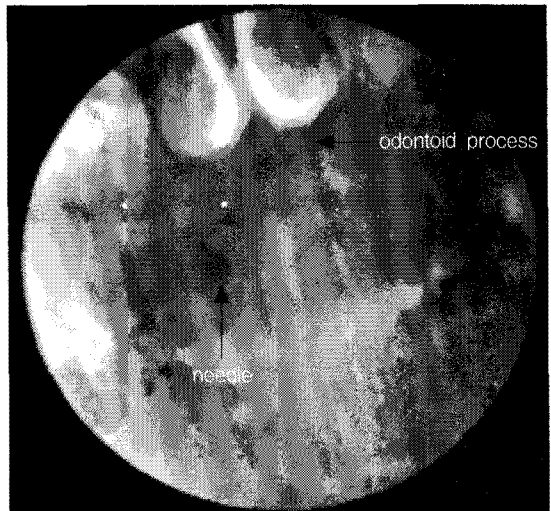


Fig. 1. Anteroposterior radiographs showing the needle position for atlanto-axial joint block.

Table 1. The Demographic Data and Results of Atlanto-axial Joint Block

Patient	Age	Sex	Related abnormality	Result
1	18	M	Non specific	excellent
2	25	M	Non specific	excellent
3	26	F	Rheumatoid arthritis	excellent
4	28	F	Traffic accident	excellent
5	31	M	Traffic accident	excellent
6	37	F	Traffic accident	good
7	41	F	Rheumatoid arthritis	good
8	49	M	Osteoarthritis	fair
9	62	M	Osteoarthritis	excellent
10	68	M	Osteoarthritis	good

Excellent: Symptom improved more than 75%, Good: Symptom improved between 50 and 75%, Fair: Symptom improved less than 50%

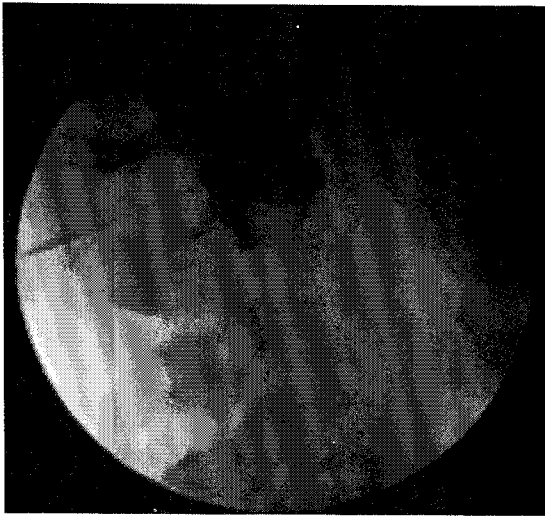

Fig. 2. Lateral radiograph showing the needle position and contrast spreading in the capsule of atlanto-axial joint.

없었으며 출혈, 감염, 현기 등 아무런 합병증도 없었다.

## 고 찰

1980년대 초에 Bogduke이 주장한 경추성두통은 처음엔 많은 신경학 의사들에 의해 거부당하였으나,<sup>1-3)</sup> 그 후 점차로 제4경추 이상의 질환에 의해 두통이 발생할 수 있으며 삼차신경핵의 일부와 경추 상부의 척수후각(dorsal horn of spinal cord)이 접치기 때문에 전두부에 관련통이 발생한다는 Sherrington 등의 주장에 그 근거를 찾고 있다.<sup>8,9)</sup> 1980년대 척추후관절에 모아졌던 관심은 1989년 Busch와 Wilson에 의해 환추축관절(atlanto-axial joint)과 환추후두관절(atlanto-occipital joint)로 파급되었으나,<sup>10)</sup> 아직도 이들이 경추성두통의 원인으로 생각하는 의사는 많지 않은 것 같으며 국내에서는 1996년에 비로소 저자에 의해 처음 시도되어 1998년 2월 통증학회 서울시집담회에서 처음 언급되었다. 이중 환추후두관절의 이상으로 생각되는 환자는 매우 드물어 3년간 본 통증치료실을 찾은 환자중 두명에서만 관찰되었으며 관찰차단술 후의 결과가 만족스럽지 못하였으나 환추축관절 이상으로 생각되는 환자는 비교적 많았고 차단술 후의

결과도 매우 우수하였다. 환추축관절은 척추후관절보다 전방에 위치하고 그 운동영역이 다르기 때문에 흔히 척추후관절과는 분리하여 생각되는데,<sup>11)</sup> 특히 수평면에서 60~90° 정도의 회전운동영역을 갖고 있다.<sup>6)</sup> 제 2경추는 다른 경추와는 달리 치상돌기를 갖는 특이한 구조를 하고있으며 특히 류마티스관절염 환자에서 치상돌기의 아탈구나 횡인대(transverse ligament) 또는 익상인대(alar ligament) 등의 이완(laxity)이 일어날 수 있어 주의가 요망되는데 이는 머리를 굽힌 상태의 측면 방사선 사진으로 진단할 수 있다.

환추축관절의 접근법은 측방접근법과 후방접근법의 두가지가 있는데 측방접근법은 척수를 찌를 위험이 적고 머리카락에 의한 오염 가능성이 적지만 추골동맥을 손상시킬 위험이 있고, 후방접근법은 추골동맥을 피하기는 쉬우나 경막외강안으로 들어갈 위험이 측방접근법보다는 높으며 제2경추후근신경절을 건드릴 가능성도 높다.<sup>12)</sup>

측방접근법은 방사선 측면상에서 관절을 앞뒤로 삼등분 했을 때 앞 1/3과 뒤 2/3가 만나는 점에 바늘이 들어가도록 하는데 이때 추골동맥 천자를 피해야 하므로 목표점보다 뒤에서 피부를 천자하는 것은 좋지않다. 후방접근법은 방사선 전후상에서 관절의 정중앙보다 약간 외측을 향하는 것이 좋으며 피부천자도 목표점 바로 위보다 약간 외측에서 하는 것이 좋지만 관절내에서는 바늘이 방사선 전후상에서 정중앙에 위치해도 무방하다. 저자 등은 개인적 선호에 따라 후방접근법을 시행하였지만 환추축관절을 명확하게 찾은 뒤에 시술하여서인지 경막외강에 들어가거나 추골동맥을 찌른 적은 한번도 없었으며 피부를 천자한 후 3분 이내에 시술을 끝낼 수 있었다. 시술중 바늘이 관절에 이르면 C자형 영상증강장치를 측면상으로 돌려 바늘을 더 전진시키는데 이때 측면상에서 바늘 끝을 관절의 입구에 놓아도 충분하며 너무 깊이 들어가면 조영제의 주사가 잘되지 않는다.

교통사고 후 통증이 시작된 환자가 3명, 류마티스관절염으로 진단된 환자가 2명, 목의 퇴행성관절염이 관찰된 환자가 3명, 그리고 아무런 이상 소견이 동반되지 않은 환자가 2명이었지만 시술 전에 시행한 open-mouth view와 굴곡 및 신전시의 측면상을 포함한 경추 사진에서는 환추축관절의 이상조건을 단 한 건도 발견할 수 없었다. 따라서 환추축관절에 의한 두통은 방사선 사진보다는 환자의 과거력과 증

세 및 징후, 그리고 다른 질환을 배제함으로써 진단해야 할 것 같다. 관절내 주사시에 Dreyfuss 등의 주장과 같이 관절낭의 팽창에 의한 통증을 호소하는 환자도 있었으나 그렇지 않은 환자도 있었는데 정확한 기록을 하지 않아 그 비율을 알 수 없음은 유감이다. 관절의 부피는 0.7 ml로 알려져 있으나,<sup>12)</sup> 1 ml 이상 주입해도 무리가 없다. 주사 직후에 약간의 어지러움을 호소하는 환자가 있었지만 곧 진정되었으며 일주일 후 다시 방문했을 때에는 아무런 합병증을 들을 수 없었다. 척추융합(fusion)을 고려할 만큼 심한 환자가 없어서인지 관절차단의 결과는 매우 좋았으며 환자들도 대부분 만족해하였고 시술을 시작한 후 한달까지 매주 방문하게 하여 추적조사를 하였으나 그 결과는 변함이 없었고 증세가 재발하면 다시 방문해달라는 부탁에도 불구하고 대부분 다시 방문하지 않아 그 평균지속기간은 알 수가 없었다.

결론적으로 환추축관절 차단술은 흔하지는 않지만 머리의 회전시에 통증이 악화되는 두통환자에서 큰 도움이 되는 유용한 치료방법이며 다른 과에서는 아직 고려되고 있지 않은 새로운 수이기기에 우리 통증의사들의 위상을 높여주는 한 방편이 될 것이다.

참 고 문 헌

1) Bogduk N: The anatomy and mechanism of cervical headaches. In proceedings of cervical headaches symposium. Manipulative therapists association of Australia; 1983; pp9-23.

2) Bogduk N, Corrigan B, Kelly P, Schneider G, Farr R: Cervical headache. *Med J Aust* 1985; 143(5): 202-7.

3) Bogduk N: Cervical causes of headache and dizziness. *Modern manual therapy of the vertebral column*. Edited by Grieve GP. London, Churchill Livingstone. 1987, pp289-302.

4) Wilson PR: Cervicogenic headache. *Am Pain Soc J* 1992; 1: 259-64.

5) Hooshmand H: *Chronic pain*. Boca Raton, CRC Press. 1993, pp67-82.

6) Racz GB, Sanel H, Diede JH: Atlanto-occipital and atlantoaxial injections in the treatment of headache and neck pain. *Interventional pain management*. Edited by Waldman SD, Winnie AP. Philadelphia, W.B. Saunders Co. 1996, pp219-22.

7) Chapman CR, Syrjala KL: *Measurement of pain. The management of pain*, 2nd ed. Edited by Bonica JJ. Philadelphia, Lea & Febiger. 1990, pp580-94.

8) Ruch TC, Patton HD, Woodbury JW, Toure AL: *Neurophysiology*. Philadelphia, W.B. Saunders Co. 1961, pp363.

9) Kerr FW: Structural relation of the trigeminal spinal in the cat. *Exp Neurol* 1961; 4: 134-48.

10) Busch E, Wilson PR: Atlanto-occipital and atlantoaxial injections in the treatment of headache and neck pain. *Reg Anesth* 1989; 14: 45.

11) Dreyfuss P, Michaelsen M, Fletcher D: Atlanto-occipital and lateral atlanto-axial joint pain patterns. *Spine* 1994; 19(10): 1125-31.

12) Bogduk N, Marsland A: The cervical zygapophyseal joints as a source of neck pain. *Spine* 1988; 13: 610-7.