대 한 골 관 절 종 양 학 회 지
J. of Korean Bone & Joint Tumor Soc.
Volume 5, Number 4, December, 1999

섬유성 이형성증 및 골섬유성 이형성증에서의 c-fos 단백 발현

한림대학교 및 경희대학교* 의과대학 병리학교실

박혜림 · 박용구* · 김덕환

- Abstract -

Expression of c-fos Protein in Fibrous Dysplasia and Osteofibrous Dysplasia

Hye-Rim Park, M.D., Yong-Koo Park*, M.D., Duck-Whan Kim M.D.

*Departments of Pathology, College of Medicine, Hallym University and Kyung Hee University**

The purpose of this study was to evaluate the role of c-fos oncogenes in the development of fibrous dysplasia and osteofibrous dysplasia. The immunohistochemical expression of c-fos protein was evaluated in 15 cases of fibrous dysplasia and 8 cases of osteofibrous dysplasia. Ten cases of fibrous dysplasia were weakly positive with c-fos. Six cases of osteofibrous dysplasia were weakly positive and the remaining two cases were strongly positive. The overall expression of c-fos protein is weaker than high-grade osteosarcoma, thus the implication of c-fos protein is little in the development of these tumors. Fibrous dysplasia and osteofibrous dysplasia share some features of characteristic histology and c-fos expression.

Key Words : Fibrous dysplasia, Osteofibrous dysplasia, c-fos

서 론

c-fos 및 c-jun은 전사 인자계의 하나로 AP-1 (activator protein 1) 부위 결합에 필요한 이량체(dimer를 형성한다. 이러한 c-fos/jun family는 세포의 분화 과정에서 다양한 역할을 하는데, 골 조직은 c-fos 및 jun의 활성에 있어 생리학적 표적으로 알려져 있다. 즉 c-fos 원종양 유전자의 발현이 발생 과정의 골 및 치아에서 관찰되었고, 조골세포, 골세포, 파골세포 등 여러 골 세포에서 그 발현이 보고되어 왔다. 골격계의 발달 및 개조 과정에서 c-fos의 역할에 대해서는 두 가지의 대표적인 연구가 있는데, 첫째로 c-fos를 유전적으로 탈락시킨 쥐에서는 파골세포의 활성 소실로 인해 심한 골 경화증이 초래된다[9]. 한편, c-fos를 과 발현시킨 유전자조작 생쥐에서는 직골의 형성 증가, 골 흡수의 증가, 심지어 골육종까지도 발생할 수 있는 것으로 최근 보고되었다[5,6]. 또한 저자들

※통신저자 : 박 혜 림
한림대학교 성심병원 해부병리과
경기도 안양시 동안구 평촌동 896
Tel : 0343) 380-3935, Fax : 0343) 381-9646, E-mail : hyerim@chollian.net

의 골육종에 대한 연구에서도 c-fos 단백의 과 발현을 면역조직학적으로 확인하였다[1].

섬유성 이형성증 및 골섬유성 이형성증은 골에 생기는 양성 섬유성-골성 병변으로 주로 청소년기에 호발한다. 조직학적으로 이 두 병변은 서로 유사하지만 각각의 정확한 특징에 대해서는 아직 논란의 소지가 많다[13]. 섬유성 이형성증은 조직학적으로 심한 골수의 섬유화와 골 형성의 증가가 특징인데 이는 c-fos 원종양 유전자를 과 발현시킨 유전자조작 생쥐의 장골에서 볼 수 있는 소견과 유사하다. 또한 adenylate cyclase와 결합된 자극성 guanine nucleotide 결합 단백의 α subunit (Gs α)의 활성화 돌연변이가 McCune-Albright 증후군 및 섬유성 이형성증 환자에서 보고된 바 있다[7].

저자들은 c-fos 원종양 유전자를 과 발현시킬 때의 조직학적 소견, 즉 직골의 형성 증가라는 특징과 유사한 소견을 보이는 종양인 섬유성 이형성증에서 실제 c-fos 단백의 발현 양상을 면역조직 화학법으로 살펴봄으로써 양성 골 병변에서 c-fos 종양 유전자의 역할을 규명하고자 본 연구를 시행하였다. 또한 이와 비슷한 병변인 골섬유성 이형성증에서의 발현 양상을 비교함으로써 두 병변의 관계를 알아보고자 하였다.

연구 대상 및 방법

연구 대상은 1996년부터 1999년까지 경희의료원 해부병리과에 의뢰된 검체 중 섬유성 이형성증으로 진단된 15예, 골섬유성 이형성증으로 진단된 8예, 총 23예의 파라핀 블록을 사용하였다.

면역조직 화학검사는 Ventana 320 ES 기종 (Ventana Medical Systems, Tucson, AZ, USA)을 이용한 자동화 염색법을 사용하였다[11]. 즉 포르말린 고정 및 파라핀 포매된 조직에서 5 μm의 절편을 얻어 xylene 및 알코올에서 탈 파라핀한다. 이러한 탈 파라핀된 절편을 Ventana ES 염색기에 넣고 protease로 전처치 하였다. c-fos에 대한 일차 항체는 Santa Cruz사의 토끼 다클론성 항체를 1:50으로 희석하여 사용하였고, 자동화 방법에 따라 biotinylated 이차 항체, avidin-streptavidin-enzyme conjugate, chromogenic enzyme substrate를 각각 반응시킨 후 copper diaminobenzidine enhancer, hematoxylin 대조 염색, liquid coverslip으로 처치하였다. 모든 시약은 Ventana (Tucson, USA)에서 구입하였고, 음성 대조는 동종 혈청의 일차 단클론성 항체(MOPC21)를 사용하였고 양성 대조로는 c-fos 발현이 알려진 대장암 절편을 사용하였다. 염색 정도는 음성 (-), 약 양성 (1+), 강 양성 (2+)으로 판독하였다.

결 과

c-fos 단백에 대한 면역조직 염색 결과 섬유성 이형성증 15예 중 5예는 염색성이 뚜렷하지 않았고, 10예는 약 양성의 염색성을 나타내었다. 골섬유성 이형성증 8예 중 6예는 약 양성의 염색성을, 2예는 강 양성의 염색성을 나타내었다(Table 1). 전반적인 염색 양상은

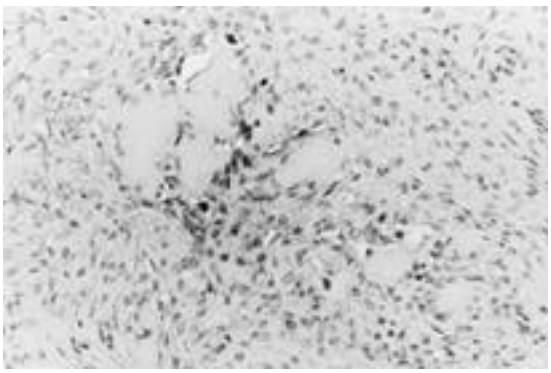

Fig. 1. c-fos expression in fibrous dysplasia. Nuclear positivity on proliferating fibroblastic cells. (ABC, ×100)

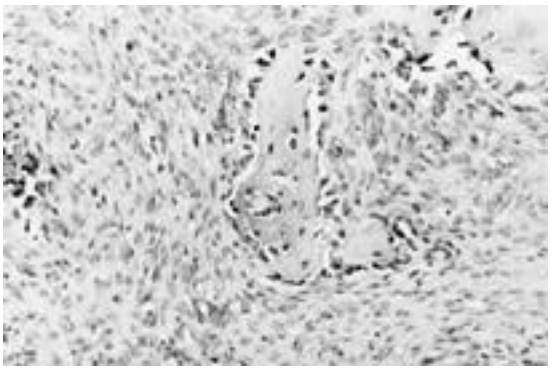

Fig. 2. c-fos expression in osteofibrous dysplasia. Nuclear positivity on osteoblastic rimming of woven bone. (ABC, ×100)

Table 1. c-fos expression in fibrous dysplasia and osteofibrous dysplasia

Tumor	c-fos expression			Total
	-	1+	2+	
Fibrous dysplasia	5	10		15
Osteofibrous dysplasia		6	2	8

종양의 주된 성분이고 골수 강을 채우는 증식된 섬유성 간질 조직에서 미만성 혹은 부분적으로 염색성이 관찰되었고 이러한 간질로부터 형성된 직골 혹은 골주를 피복하는 조골세포에서도 비슷한 정도의 염색성이 관찰되었다(Fig. 1, 2). 또한 종양 조직에 산재하는 파골세포의 핵에서는 강 양성의 염색성이 관찰되었다.

고 찰

섬유성 이형성증은 비교적 흔히 볼 수 있는 대표적 양성 섬유-골성 병변으로 특징적인 조직학적 소견에서 알 수 있듯이 골을 형성하는 간엽 조직의 이형성 장애로 직골 단계에서 분화가 정지되는 질환이다. 따라서 그 분자생물학적 발생 기전은 중요한 세포 분화 과정을 포함할 것으로 생각되고, 특히 층판골을 형성할 수 있는 성숙형 골세포로의 세포 분화를 조절하는 유전자의 이상이 있을 것으로 추정된다[3]. 가장 가능성이 있는 후보로 McCune-Albright 증후군 및 섬유성 이형성증의 발생에 신호 전달 G 단백의 돌연변이가 관여한다고 알려져 있다[10]. Marie 등[8]은 McCune-Albright 증후군 환자와 단골성 섬유성 이형성증 환자에서 조골세포의 Gs α활성화 돌연변이가 adenylate cyclase를 활성화시키고 세포 증식을 증가시켜 DNA 합성이 2배 내지 3배 증가함을 관찰하였다. 반면에 세포 분화는 부적절하여 성숙형 조골세포의 표지자인 osteocalcin 합성이 감소하며 불규칙한 섬유성 골 기질의 과도한 생성을 초래한다고 보고하였다. Alman 등[2]도 단골성 섬유성 이형성증에서 Gs 단백의 활성화 돌연변이를 증명하여 이러한 유전적 발생 기전이 다른 질환과 구별되는 섬유성 이형성증의 특징이고 국소적인 세포 증식 및 성장 인자 발현 조절의 장애의 원인이 된다고 주장하였다.

한편 c-fos는 이량체 전사 인자인 AP-1의 한 성분으로 골 세포의 성장 및 분화에 작용하는 중요한 조절 요소로, 정상적인 성장 과정 및 골 질환에서 조골세포 및 파골세포 계열 양자에 작용한다. c-fos가 과 발현된 유전자 조작 생쥐는 직골의 형성 증가, 골흡수의 증가가 진행되어 심지어 골육종 혹은 연골세포성 종양의 특징을 보인다[9]. 특히 c-fos가 과 발현된 경우 초기 단계에서 골세포의 활성이 증가되며 직골이 형성되는 것은 조직학적으로 섬유성 이형성증의 소견과 유사하여 저자들은 실제 환자에서 절제된 섬유성 이형성증 조직에서 c-fos 단백의 발현을 관찰함으로써 그 의미를 찾고자 하였다. 저자들은 15예의 섬유성 이형성증에서 면역조직 화학 염색을 시행하였는데 5예는 뚜렷한 염색성을 관찰할 수 없었고, 10예는 약 양성의 염색상을 나타내었다. 이 염색성은 종양의 주된 성분이라 할 수 있는 골수강을 채우며 증식하고 있는 섬유아세포에서 전반적으로 관찰되었고, 직골의 골주에서도 염색성이 관찰되었다. 그러나 뚜렷한 과 발현이라 할 수 있는 강 양성의 증례는 관찰할 수 없었고, 이는 고등급의 골육종에서 강 양성의 발현을 보고한 저자들의 논문[1]과 구별되는 점이었다. 따라서 양성 골 형성 병변에서는 c-fos의 발현이 악성 골육종과 비교하여 상대적으로 정도가 약한 것으로 생각하였다.

Gandeliere 등[7]은 섬유성 이형성증에서 c-fos 원종양 유전자의 발현이 증가된다고 보고하였다. 그들은 섬유성 이형성증, 정상 환자, 기타 골 질환 환자의 골에서 c-fos 유전자의 4번째 exon에 대한 표지자를 이용하여 in situ hybridization을 시행한 결과, 섬유성 이형성증 환자에서만 의미있게 c-fos의 발현이 증가되었고, 그 주된 발현 부위는 골수강을 채우고 있는 섬유아세포였다. 이들은 일부의 증례에서 c-fos mRNA의 발현과 c-fos 단백의 발현을 비교하기 위해 anti-c-fos 단클론성 항체를 이용하여 면역조직 검사를 병행하였는데 면역조직 화학검사상 같은 세포 즉 섬유아세포들에서 그 증가된 발현이 관찰되었다. 결론적으로 그들은 adenylate cyclase 활성의 증가 결과인 c-fos 원종양 유전자의

증가된 발현이 섬유성 이형성증의 발병 기전에 중요할 것으로 보고하였다. 또한 c-fos를 과 발현하는 유전자 조작 생쥐의 경우 비정상적인 골 개조를 보이면서 일부의 경우에서 골육종이 발생하게 된다. 따라서 c-fos 과 발현이 골 육종의 다단계 종양형성 과정 중 첫번째 단계일 가능성을 제시하였다.

Sunters 등[12]은 c-fos 유전자 조작 생쥐를 이용한 면역조직 화학연구에서 c-fos 유전자가 활성화되면 cyclin D1의 발현이 증가되고 이렇게 증가된 조골세포의 cyclin D1이 조절되지 않는 세포의 증식을 초래한다고 주장하였다. 즉 c-fos로 인한 세포 주기 조절의 변화가 조골세포 변화와 골 종양 형성에 관계되는 기전으로 생각하였다.

Franchi 등[5]은 52예의 각종 원발성 골 종양에서 c-fos 및 c-jun의 발현을 면역조직 화학법으로 검사하였는데 양자의 발현이 골 형성성 병변에 국한되고 연골성 병변에는 그 반응성이 관찰되지 않았다. 또한 골 형성 병변 중에서도 양성 조골성 병변의 경우는 일부의 증례에서만 반응성을 보인 반면에 고등급의 골육종에서는 강한 염색상이 관찰되었다. 따라서 c-fos 및 c-jun의 과 발현은 고등급의 골육종 발생에 관여할 것으로 생각되고, 저등급의 골육종이나 연골 종양에는 큰 의미가 없을 것으로 생각하였다. Gamberi 등[6]도 골육종에서 c-myc 및 c-fos 의 발현을 mRNA 및 단백 차원에서 조사하였는데 양자 모두 골육종의 성장 및 전이에 관여하고 양 표지자의 동시 과 발현은 원발성 종양의 전이 가능성을 추정하는데 의미있는 표지자로 보고하였다.

이와는 대조적으로 실험적으로 c-fos가 결핍된 쥐에서는 파골세포의 분화가 완전히 억제되어 골경화증을 초래하여 파골세포의 분화에 c-fos가 중요한 역할을 함이 알려져 있고[9], 본 연구에서도 산재되어 있는 파골세포의 핵에서 강한 염색상을 부수적으로 관찰할 수 있었다.

한편 골섬유성 이형성증은 경골 및 비골에 발생하는 드문 병변으로 조직학적으로 섬유성 이형성증과 유사하지만 그 발생 기전 및 정확한 병의 특성에 대해서는 논란이 많다. 일반적으로 골섬유성 이형성증은 자연 치유되는 질환으로 사춘기까지 진행하고 그 후에는 안정화되는 경과를 밟는다[4]. 저자들은 섬유성 이형성증 및 골섬유성 이형성증의 관계를 알아 보는 한 방편으로 c-fos의 발현이 어떤 차이가 있는지 보고자 8예의 골섬유성 이형성증의 증례에 대한 면역조직 염색을 병행하였다. c-fos에 대한 염색 결과 6예는 약 양성, 2예는 강 양성의 소견을 보였는데 이는 섬유성 이형성증의 염색성에 비해 약간 증가된 발현을 보이는 경향은 있지만 뚜렷한 차이는 인정할 수 없었고, 전반적인 염색 양상은 섬유성 이형성증과 유사하였다. 따라서 c-fos 발현 여부로는 두 가지 병변을 감별하거나 그 발생 기전을 구별하는데 큰 도움이 되지 않을 것으로 생각하였다.

Tsuneyoshi 등[13]의 연구에 의하면 20예의 섬유성 이형성증 및 17예의 골섬유성 이형성증 증례 대부분에서 c-fos 및 c-jun의 산물이 관찰되었다. 또한 제 1형 교원질 및 osteopontin 발현에도 차이가 없었는데 비해, osteonectin의 발현은 골섬유성 이형성증에서, osteocalcin은 섬유성 이형성증에서 주로 증가되어 관찰되었다. 따라서 이들은 섬유성 이형성증에서의 골기질이 골섬유성 이형성증에 비해 좀더 성숙한 형이고, 섬유성 이형성증에서 관찰되는 섬유아세포와 유사한 세포들은 정상 골 형성 조직의 골원모세포의 일부 특징을 공유한다고 생각하였다. 또한 섬유성 이형성증 및 골섬유성 이형성증이 비슷한 조직학적 특징을 보이고 c-fos 및 c-jun의 발현이 서로 비슷하다는 점에서 골섬유성 이형성증이 섬유성 이형성증의 한 아형 즉, 성장 및 분화라는 측면에서 환자의 연령과 발생 부위에 좌우되는 한 아형의 가능성을 제시하였다.

결 론

섬유성 이형성증은 주로 약 양성으로 c-fos 단백이 발현되어 그 발생에 관여하기는 하나 강 양성의 과 발현을 보이는 고등급의 골육종에 비해 그 의미가 적을 것으로 생각된다. 또한 비슷한 조직학적 특징을 보이는 골섬유성 이형성증의 경우도 유사한 염색 양상을 보여 c-fos의 발현으로 두 질환을 구별하기는 어려울 것으로 생각하였다.

REFERENCES

1) **Park YK, Park HR** : Immunohistochemical c-fos expression in osteosarcoma, ***대한골관절종양학회지***, 5:162-168, 1999.
2) **Alman BA, Greel DA, Wolfe HJ** : Activating mutations of Gs protein in monostotic fibrous lesions of bone. *J Orthop Res*, 14:311-315, 1996.

3) **Dorfman HD, Czerniak B** : Bone tumors. 1st ed, St. Louis, *Mosby* : 441, 1998.
4) **Dorfman HD, Czerniak B** : Bone tumors. 1st ed, St. Louis, *Mosby* : 481, 1998.
5) **Franchi A, Calzolari A, Zampi G** : Immunohistochemical detection of c-fos and c-jun expression in osseous and cartilaginous tumours of the skeleton. *Virchows Arch*, 432:515-519, 1998.
6) **Gamberi G, Benassi MS, Bohling T, Ragazzini P, Molendini L, Sollazzo MR, Pompetti F, Merli M, Magagnoli G, Balladelli A, Picci P** : C-myc and c-fos in human osteosarcoma: Prognostic value of mRNA and protein expression. *Oncology*, 55:556-563, 1998.
7) **Gandeliere GA, Glorieux FH, Prud J, St. Arnaud R** : Increased expression of the c-fos proto-oncogene in bone from patients with fibrous dysplasia. *N EnglJ Med*, 332:1546-1551, 1995.
8) **Marie PJ, de Pollak C, Chanson P, Lomri A** : Increased proliferation of osteoblastic cells expressing the activating Gs α mutation in monostotic and polyostotic fibrous dysplasia. *Am J Pathol*, 150:1059-1069, 1997.
9) **Matsuo K, Jochum W, Owens JM, Chambers TJ, Wagner EF** : Function of fos proteins in bone cell differentiation. *Bone*, 25:141, 1999.
10) **Riminucci M, Liu B, Corsi A, Shenker A, Spiegel AM, Robey PG, Bianco P** : The histopathology of fibrous dysplasia of bone in patients with activating mutations of the Gs α gene: Site-specific patterns and recurrent histological hallmarks. *J Pathol*, 187:249-258, 1999.
11) **Singh A, Tong A, Ognoskie N, Meyer W, Nemunaitis J** : Improved survival in patients with advanced colorectal carcinoma failing 5-fluouracil who received irinotecan hydrochloride and have high intratumor c-fos expression. *Am J Clin Oncol*, 21:466-469, 1998.
12) **Sunters A, McCluskey J, Grigoriadis AE** : Control of cell cycle gene expression in bone development and during c-fos-induced osteosarcoma formation. *Dev Genet*, 22:386-397, 1998.
13) **Tsuneyoshi M, Sakamoto A, Oda Y** : Fibrous dysplasia and osteofibrous dysplasia: A clinicopathological review and immunohistochemical study. *Int Skeletal Soc*, 402, 1999.