

## Tubulointerstitial Nephritis and Uveitis(TINU) 1례

서울대학교 의과대학 소아과학교실, 안과학교실\*

한혜원 · 하일수 · 유영석\* · 정혜일 · 최 용

### 서 론

Tubulointerstitial nephritis and uveitis(TINU)는 1975년 Dobrin 등<sup>1)</sup>에 의해 처음 기술되었으며, 세뇨관 기능의 저하와 포도막염의 병발이 특징인 드문 질환이다. 이 질환은 아마도 면역학적 기전에 의하여 발병되는 것으로 알려져 있고, 간질성 신염은 특별한 치료 없이 호전되거나 혹은 부신 피질 호르몬의 전신적 투여에 잘 반응하지만 포도막염은 잦은 재발의 경과를 보인다.

저자들은 급성 세뇨관 간질성 신염에 병발한 양안의 포도막염의 증상을 보여 TINU로 진단된 한 환자를 경험하여 보고하고자 한다.

### 증 례

환 아 : 박 ○영

성별/나이 : 여/14세

현병력 : 내원 2주전부터 미열을 동반한 감기 증상과 함께 전신 쇠약과 두통이 발생하였다. 인근 병원에서 치료를 받고 수일 후 감기 증상은 호전되었으나, 전신 쇠약감과 두통이 계속되었고 내원 5일 전부터 소변에 거품이 섞여 나와 본원 소아과를 방문하였다. 원인 신질환의 감별을 위해 신생검을 시행한 후 퇴원하여 경과 관찰 중, 2개월 후부터 좌안에 가려움증이 생기고 다시 2주 후에는 우안에도 동일 증상이 발생하여 본원 안과로 의뢰되었다.

과거력 : 만삭 정상 질식 분만으로 출생하였고 출생 체중은 2.6 kg 였다. 주산기에 별다른 문제는 없

었으며 예방 접종은 예정대로 시행하였다.

가족력 : 1남 1녀중 첫째로, 어머니가 B형 간염 보균자인 이외에 특이 사항은 없었다.

이학적 검사 : 본원 소아과 입원 당시 환자는 조금 아파 보였으며 의식은 명료하였다. 혈압 121/66 mmHg, 심박 90회/분, 호흡 22회/분, 체온 37℃ 이었다. 체중은 48.6 kg(25-50 백분위수), 신장은 160.4 cm(50-75 백분위수)이었다. 결막은 창백하였고 공막에 황달은 없었다. 편도 비대나 인후 발적은 없었다. 목에 림프절은 촉지되지 않았고 호흡음은 깨끗하였다. 복부는 편평하였고 간과 비장은 촉지되지 않았다. 늑척추각 압통은 없었고 부종도 없었다.

검사 소견 : 내원하여 시행한 말초 혈액 검사에서 혈색소 10.1 g/dL, hematocrit 31.5%, 백혈구 6600 /mm<sup>3</sup>(중성구 72.6%, 림프구 18.8%, 단핵구 5.8%, 호산구 2.3%), 혈소판 265000/mm<sup>3</sup> 이었다. 말초 혈액 도말 검사에서 이상 소견은 없었다. 생화학 검사상 혈청 칼슘/인 9.5/4.8 mg/dL, 요산 2.5 mg/dL, 혈액요소질소/creatinine 14/1.0 mg/dL, 총단백/알부민 8.0/3.7 g/dL, 콜레스테롤 190 mg/dL, AST/ALT 28/26 IU/L 이었다. 혈청 전해질은 Na<sup>+</sup>/K<sup>+</sup>/Cl<sup>-</sup> 143/4.3/106 mmol/L 이었다. 철 46 μg/dL, 총철결합능 261 μg/dL, ferritin 195 ng/ml, 직접/간접 Coombs 검사 (-/-), haptoglobin은 277 mg/dL 이었다. 형광항핵항체(FANA)는 (-), B형 간염 표면 항원/항체는 (-/+ ) 이었고, 혈청 IgG/IgA/IgM은 1877/245/252 mg/dL, C3/C4는 109/34 mg/dL 이었다. 요검사에서 비중 1.010, pH 7.5, 알부민 (++) , 당 (±) 이었고, 24시간뇨중 단백은 1005mg/day, 크레아티닌 청소율 39.8 mL/min /1.73m<sup>2</sup> 이었다. 요단백의 전기 영동 검사 결과는 비특이적단백뇨의 소견이었고, 요중 β2-microglobulin은 1.0 μg/mL 이상, 요중 N-acetyl-glycosaminidase(NAG)는 26.7U/day 이었다. 신장 초음파 검사에서 신장의

접수: 2000년 10월 5일, 승인: 2000년 11월 2일  
책임저자: 정혜일, 서울의대 소아과학교실  
전화: (02) 760-3570 FAX: (02) 743-3455  
E-mail: cheonghi@plaza.snu.ac.kr

크기는 우신 11cm, 좌신 10.5cm로 정상이었으나, 양측 신장의 echogenicity가 증가되어 있었고, 도플러 검사에서 신장혈류는 정상이었다 (Fig 1a). 신생검 결과 사구체 병변은 관찰되지 않았고, 미만성 간질의 섬유화와 세뇨관 위축이 관찰되었다 (Fig 2).

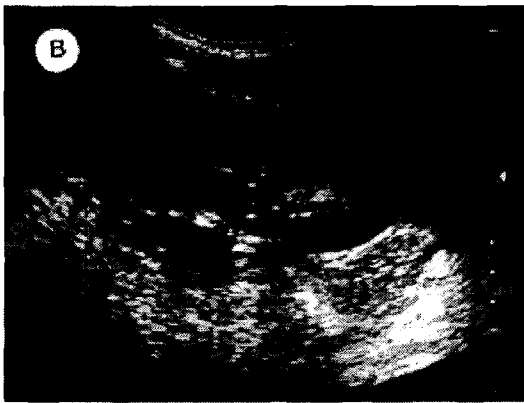
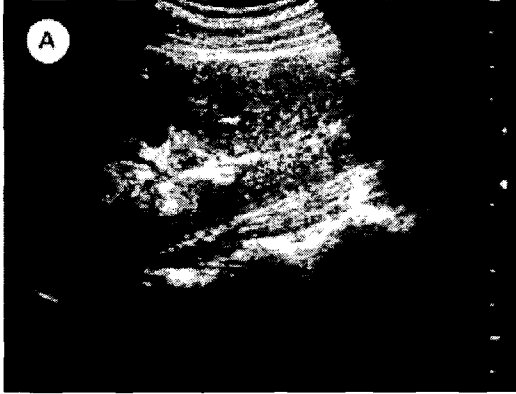

Fig 1. Serial renal ultrasonography shows slightly increased renal parenchymal echogenicity on admission (A) and normalized features after 2 months (B).

임상 경과 : 신생검 후 원인불명의 세뇨관 간질성 신염으로 진단 받고 특별한 치료 없이 외래에서 추적 관찰하던 중, 2개월 후 좌안의 가려움증이 발생하였다. 당시 검사한 24시간뇨중 단백은 99 mg/day, 신장 초음파에서 신실질 echogenicity도 정상화되어 (Fig 1b) 신염은 자연 호전된 것으로 판정하였으나, 안과적 검사상 포도막염으로 진단 받았다. 포도막염은

부신 피질 호르몬 점안제에 부분적으로 반응하여 안구 전방 세포가 (+++)에서 (+)로 줄어들었으나 (Fig 3) 11개월 이상 계속 지속되고 있다.

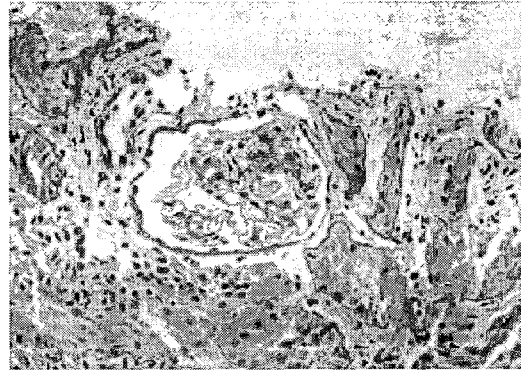


Fig 2. Renal biopsy shows a normal glomerulus and focal mild to moderate tubular atrophy with interstitial fibrosis.

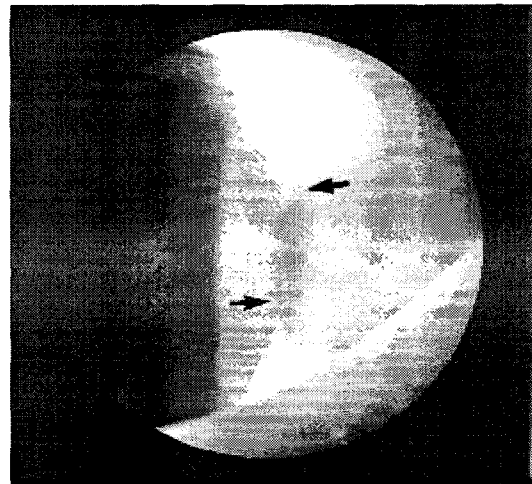

Fig 3. Slit lamp examination reveals cells (arrows) in the anterior chamber.

## 고 찰

TINU는 1975년 Dobrin 등<sup>1)</sup>에 의해 처음 기술된 드문 질환으로, 병명에서 표시된 바와 같이 세뇨관 기능의 저하와 포도막염의 병발이 특징이다. 이중 세뇨관 간질성 신염은 대개 특별한 치료없이 호전되거나

부신 피질 호르몬의 전신적 투여에 반응을 보이고 재발이 거의 없는 양호한 예후를 보이지만, 포도막염은 재발이 잦다고 알려져 있다. 이 질환은 아마도 면역학적 기전에 의해 발병할 것으로 추정되지만 아직 확실한 병인은 규명되지 않았다<sup>26</sup>. 또한 여성에서 호발하며 유전적 소인이 발병에 관여할 것으로 추정된다<sup>27</sup>. 청소년기에 발병하는 경우 대개 완전 완해를 보이지만, 성인에서는 불완전한 완해를 보이거나 일생 동안 진행되는 예가 흔하다<sup>28</sup>.

임상적으로 TINU는 신염이나 포도막염이 발현하기 수주 이전부터 발생하는 전신 쇠약과 체중 감소로 시작하며, 신염과 포도막염의 발병 순서에는 특별한 법칙이 없다. 임상 경과는 다양하여 치료 없이 저절로 좋아지는 예에서부터 부신 피질 호르몬 투여에 반응을 보이지 않아 세포 독성 약제를 투여한 예까지 있다<sup>8</sup>.

소아에서 신기능 저하는 대부분 1-4개월 내에 호전을 보이고 재발도 드물지만, 포도막염은 수년간 지속할 수 있다. 포도막염은 또한 자주 재발하며 신염이 호전된 후에도 흔히 지속한다. 포도막염의 치료로 흔히 전신적 부신 피질 호르몬 제제의 투여가 이용되지만, 점안만으로 완전히 호전된 보고들도 있다<sup>9</sup>. 소아에서 신기능 저하는 자발적으로 완해지는 경우가 많으므로 전신적 부신 피질 호르몬 제제의 투여에 논란이 있으나, Cacoub 등<sup>10</sup>은 전신적 부신 피질 호르몬 제제를 투여하지 않은 성인 환자들에게서 만성 신부전이 발생한 예를 보고하였으므로, 전신적 부신 피질 호르몬 제제의 투여 여부 결정에 신중을 기해야 한다. 본 증례에서는 신염의 소견이 2개월 이내에 자연 소실되었고, 그후에 포도막염이 발병하여 전신적 부신 피질 호르몬 제제는 투여하지 않고 점안만으로 조절하였다.

TINU의 병인기전으로 감염이나 항원 자극에 의한 면역학적 기전이 추정되고 있다. Gafter 등<sup>2</sup>은 완해 기간 중의 환자에서 T 세포의 수적 감소 없이 기능만 억제된 것을 보고하며 T 세포 기능 이상이 TINU의 기본 병인기전이라고 주장하였으며, Birnbacher 등<sup>4</sup>은 임상 증상의 호전과 더불어 T 세포, 대식 세포, 과립구의 활성이 감소하는 것을 보고하였고, Rodriguez-Perez 등<sup>6</sup>도 환자의 신장 조직에서 CD45RO+의 높은 발현을 보고하면서 이것이 T 세포

활성화의 결과라고 설명하는 등 면역 체계 이상이 이 질환의 발현에 중요한 역할을 할 것으로 의심되지만, 아직까지 정확한 설명은 어렵다.

이 질환은 Dobrin 등<sup>11</sup>의 첫 보고 이후 현재까지 세계적으로 수십례의 보고가 있을 뿐이고 국내에서는 아직까지 보고가 없는 드문 질환이지만, 원인불명의 세뇨관 간질성 신염의 감별 진단에 안과적 검사를 포함하여 TINU의 가능성을 확인하는 것이 필요하다고 사료된다.

## 결 론

세뇨관 간질성 신염과 포도막염의 병발이 특징인 TINU는 원인불명의 드문 질환이다. 저자들은 국내 최초로 TINU 1례를 증례보고를 하는 바이다.

15세 여아에서 신생검을 포함한 제반 검사로 진단된 세뇨관 간질성 신염에 안과적 검사로 확인된 포도막염이 속발하였다. 신염의 증상은 자연 호전되었지만 양안의 포도막염은 부신 피질 호르몬 점안 치료에 부분적 반응을 보이며 11 개월 이상 지속되고 있다.

앞으로 원인불명의 세뇨관 간질성 신염의 감별진단에 TINU의 가능성을 고려하여야 한다.

## 참 고 문 헌

1. Dobrin RS, Vernier RL, Fish AJ: Acute eosinophilic interstitial nephritis and renal failure with bone marrow-lymph node granulomas and anterior uveitis. *Am J Med* 59:325-33, 1975
2. Gafter U, Kalechman Y, Zevin D, Korzets A, Livini E, Klein T, Sredni B, Levi J: Tubulointerstitial nephritis and uveitis: association with suppressed cellular immunity. *Nephrol Dial Transplant* 8:821-6, 1993
3. Simon AHR, Alves-Fiho G, Ribeiro-Alves MAVF: Acute tubulointerstitial nephritis and uveitis with antineutrophil cytoplasmic antibody. *Am J Kidney Dis* 28:124-7, 1996
4. Birnbacher R, Balzar E, Auffricht C, Schmaldienst S, Woloszczuk W, Foerster E: Tubulointerstitial

- nephritis and uveitis: an immunological disorder? *Pediatr Nephrol* 9:193-5, 1995
5. Okada K, Okamoto Y, Kagami S, Funai M, Morimoto Y, Yasutomo K, Kuroda Y: Acute interstitial nephritis and uveitis with bone marrow granulomas and anti-neutrophil cytoplasmic antibodies. *Am J Nephrol* 15:337-42, 1995
  6. Rodriguez-Perez JC, Cruz-Alamo M, Perez-Aciego P, Macia-Heras M, Naranjo- Hernandez A, Plaza-Toledano C, Hortal- Cascon L, Fernandez-Rodriguez A: Clinical and immune aspects of idiopathic acute tubulointerstitial nephritis and uveitis syndrome. *Am J Nephrol* 15:386-91, 1995
  7. Paul E, Why SV, Carpenter TO: Hyperthyroidism: A novel feature of the tubulointerstitial nephritis and uveitis syndrome. *Pediatrics* 104:314-7, 1999
  8. Gianviti A, Greco M, Barsotti P, Rizzoni G: Acute tubulointerstitial nephritis occurring with 1-year lapse in identical twins. *Pediatr Nephrol* 8:427-30, 1994
  9. Igarashi T, Kawato H, Kamushita S, Nosaka K, Seiya K, Hayakawa H: Acute tubulointerstitial nephritis with uveitis syndrome presenting as multiple tubular dysfunction including Fanconi syndrome. *Pediatr Nephrol* 6:547-9, 1992
  10. Cacoub P, Deray G, Hoang P Le, Baumelou A, Beaufile H, de Groc F, Rousselle F, Jouanneau C, Jacobs C: Idiopathic acute interstitial nephritis associated with anterior uveitis in adults. *Clin Nephrol* 31:307-10, 1989

= **Abstract** =

## A Case of Tubulointerstitial Nephritis and Uveitis (TINU)

Hyewon Hahn, Il Soo Ha, Young Seok Yoo\*, Hae Il Cheong, and Yong Choi.

*Department of Pediatrics and Department of Ophthalmology\*  
Saul National University, College of Medicine, Seoul, Korea*

Tubulointerstitial nephritis and uveitis (TINU) is a rare syndrome of unknown etiology involving the kidney and the eye. This is the first case report of TINU in Korea. The diagnosis of TINU was confirmed in a 15-year-old girl on the basis of pathologically proven tubulointerstitial nephritis and bilateral uveitis. Although the renal symptoms disappeared spontaneously, uveitis showed only partial response to topical steroid treatment and persisted for more than 11 months.

TINU should be included in the differential diagnosis of tubulointerstitial nephritis of unknown etiology.

---

**Key words** : Tubulointerstitial nephritis, Uveitis, TINU