

# 인간 뇌의 형태적 및 기능적 분석을 위한 의료영상 처리시스템

김 태 우<sup>†</sup>

요 약

본 논문에서는 인간 뇌의 형태적 및 기능적 분석을 위한 의료영상 처리시스템을 설계하고 구현하였다. 이 영상처리 시스템은 영상정합, 관심영역 분석, 기능 분석, 영상시각화, 3차원 의료영상 DBMS 및 데이터베이스로 구성되어 있으며, 입력 데이터로서 해부학적 영상과 기능적 영상을 처리하여 시지각 및 경량적 결과를 출력한다. 입력 데이터와 중간 및 최종 출력 데이터는 DBMS에 의하여 몇가지 데이터 형식으로 데이터베이스에 저장되어 다른 영상처리에 이용할 수 있도록 하였다. 실험에서 정상인, 뇌종양, 파킨슨씨병, 우울증 환자에 대하여 관심영역의 분석 결과를 통하여 인간 뇌의 형태적 및 기능적 분석에서 그 유용성을 보였다.

## Medical Image Processing System for Morphometric and Functional Analysis of a Human Brain

Tae-Woo Kim<sup>†</sup>

ABSTRACT

In this paper, a medical image processing system was designed and implemented for morphometric and functional analysis of a human brain. The system is composed of image registration, ROI(region of interest) analysis, functional analysis, image visualization, 3D medical image database management system(DBMS), and database. The software processes an anatomical and functional image as input data, and provides visual and quantitative results. Input data and intermediate or final output data are stored to the database as several data types by the DBMS for other further image processing. In the experiment, the ROI analysis, for a normal, a tumor, a Parkinson's disease, and a depression case, showed that the system is useful for morphometric and functional analysis of a human brain.

### 1. 서 론

병원에서 뇌질환의 진단 및 치료를 목적으로 사용하는 의학영상(medical image)의 종류는 크게 해부학적 영상(anatomical image)과 기능적 영상(functional image)으로 분류된다. 해부학적 영상은 CT(Computed Tomography), MRI(Magnetic Resonance Imaging)와 같은 영

상으로서 뇌의 구조물(brain organ), 뇌조직(brain tissue), 뇌병변(brain lesion) 등을 시각적으로 식별할 수 있다. 반면 기능영상은 PET(positron emission tomography), SPECT(single photon emission computed tomography), fMRI(functional MRI)와 같은 영상으로 뇌의 기능적인 현상이나 상태를 활성화(activation) 정도에 의하여 식별이 가능하다. 여기서 뇌지도(brainmap) 연구, 뇌질환의 원인 규명, 뇌질환의 진단 및 치료 등에서 임상연구의 종류에 따라 관심영역(ROI, region of interest)의 활성

<sup>†</sup> 정 회 원 삼성중환자기술원 의료진지력 선임연구원  
논문접수 : 1999년 9월 29일, 심사완료 : 1999년 12월 22일

화의 종류와 활성화량을 이용하므로 기능영상의 역할이 중요하며, 특히 뇌지도 연구에서는 중요한 부분을 차지하고 있다. 또 여러 대상(subject)에 대하여 뇌구조물, 뇌조직, 뇌병변 등 관심영역의 정량적 분석이 중요한 의미를 가진다[1-3].

해부학적 및 기능적 영상을 이용하여 뇌지도 연구, 뇌질환의 진단 및 병인 규명 등을 위한 영상처리 시스템은 영상정합(image registration), 관심영역 분석(ROI analysis), 기능 분석(functional analysis), 영상시각화(image visualization), 영상 DBMS(database management system) 등의 다양한 처리방법이 필요하며, 그들의 정형화된 데이터 처리할 수 있는 소프트웨어 시스템이 필요하다. 이와 같은 목적의 소프트웨어 시스템은 Allegro[4], MEDx[5], SPM[6], QBISM[3] 등이 보고되어 있다. Allegro는 간단한 관심영역 분석이나 실시간 시각화 기능을 가지고 있으며, MEDx와 SPM은 기능적 영상 분석에 중점적 기능을 가지며, QBISM은 뇌기능 분석을 위한 영상 데이터 검색에 주된 기능을 가지고 있다 또한 국내에서는 뇌의 형태적 및 기능적 분석을 위한 소프트웨어 시스템이 설계와 구현이 되어 있지 않다.

따라서 본 연구는 인간 뇌의 형태적 및 기능적 분석을 위하여 기존의 각 시스템의 장점을 포함한 의료영상 처리 소프트웨어 시스템을 설계하고 구현하였다. 이 시스템은 디지털 Talairach 뇌지도(brain atlas)[7]를 사용할 수 있으며, 영상의 2차원 및 3차원 실시간 시각화, 뇌영상 분석을 위하여 영상정합과 관심영역 분석, 기능 영상 분석 등 다양한 영상처리를 영상 DBMS와 연계하여 통합된 기능을 가지고 있는 특징을 가지고 있다.

디지털 Talairach 뇌지도는 축방향의 27장의 슬라이스(slice)와 슬라이스들로부터 보간된 3차원 볼륨 데이터( $256 \times 256 \times 256$ )로 구성되어 있으며, 실시간 가시화를 위하여 의료 영상처리용 고속 라이브러리인 IAP[4]를 사용하였다.

영상정합은 동대상 영상정합(intra-subject image registration)[8,9]과 대상간 영상정합(inter-subject image registration)[10,11]으로 나눌 수 있다. 동대상 영상정합은 동일 대상에 대하여 서로 다른 영상양식(image modality) 간의 정합을 의미하며, 각각의 영상양식에서 얻기 어려운 뇌의 형태적 기능적 정보를 얻기 위해 필요한 과정이다. 대상간 영상정합은 상이한 대상에서 얻어지는 영상 사이에서 뇌의 형태적 기능적 분석을 하

기 위한 것으로 형태적으로 서로 다른 대상들의 표준좌표공간(standardized coordinate space)으로의 비선형적인 변환(non-linear warping)이다. 본 연구는 디지털 Talairach 뇌지도를 표준좌표공간으로 사용한다. 동대상 영상정합은 수동정합[12]과 표면정합[8]을 사용하며, 대상간 영상정합은 부분적 선형 변형[13]과 비선형 변형법인 등적표면 일고리즘(deformable surface algorithm, DFSA)[10]을 사용한다.

MR 혹은 PET 영상으로부터 뇌전체 혹은 특정 뇌구조물의 형태 및 형태 변화(morphometric change)를 정량화와 시각화를 위해서는 관련된 구조물을 신뢰성있게 정의(분할, segmentation)할 수 있어야 한다. 관심영역은 뇌의 각 구조물들을 비롯하여 백질(WM, white matter), 회백질(GM, gray matter), 뇌척수액(CSF, cerebrospinal fluid), 뇌종양(brain tumor), 뇌(whole brain) 등이 될 수 있으며, 이들의 체적, 평균, 분산 등 정량적 측정은 뇌질환의 진단 및 병인 규명, 뇌기능 연구 등에서 중요한 의미를 지닌다[14-19]. 관심영역의 분할은 수동분할과 자동분할을 모두 사용하며, 뇌영역, 백질, 회백질의 분할은 자동분할 방법인 통계적 모델에 기반한 방법[16,20]을 사용한다

기능 분석은 기능 영상에 대하여 영상간의 차이를 통계적 지도(statistical map)로 작성함으로써 활성화 부위를 식별하는 것이다. 통계적 지도는 안정상태에서 촬영한 영상과 자극상태에서 촬영한 영상 간의 변화 유무(change significance)와 변화 정도(change magnitude)를 측정하는 방법이다[21,22]. 본 논문은 PET 영상에 대하여 평균, 분산, Z-스코어(Z-score) 등을 계산하여 가우스 랜덤 필드(Gaussian random field)로 모델링하여 확률값이 큰 덩어리들을 활성화 부위로 결정한다[21,22].

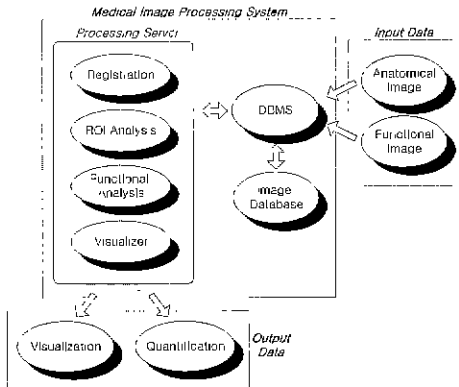
영상 시각화는 원래의 영상과 그들로부터 처리된 결과물을 2차원, 3차원, MPR(multi-planar reformat), 볼륨 렌더링(rendering), 중첩(overlay), 텍스처링(texturing) 시각화[4] 등의 실시간으로 처리할 수 있도록 한다. 특히 중첩 시각화와 렌더링 영상에 텍스처링(texturing) 시각화는 두 종류의 영상간 상관성을 직관적으로 이해할 수 있게 해 준다

영상 DBMS는 서로 다른 파일 형식을 가지는 MRI, PET 등 다양한 종류의 영상양식(modality)을 데이터베이스에 저장하거나, 영상처리 서버의 요청에 따라 데이터베이스로부터 적재(loading)하고, 필요에 따라서 레코드 혹은 영상 검색, 삭제, 수정 등의 기능을 가진다.

실험에서 정상인, 뇌종양, 파킨슨씨병, 우울증 환자에 대하여 관심영역의 분석 결과를 보여준다.

## 2. 의료영상 처리시스템

본 연구에서 설계한 의료영상 처리시스템은 인간 뇌의 형태적 및 기능적 분석을 위하여 (그림 1)과 같이 영상정합, 관심영역 분석, 기능 분석, 영상시각화, 의료영상 DBMS 및 데이터베이스로 구성되어 있으며, 입력은 해부학적 영상과 기능적 영상이며 출력은 시각적 및 정량적 처리결과이다



(그림 1) 영상처리 시스템의 구성도

### 2.1 영상정합

#### 2.1.1 동대상 영상정합

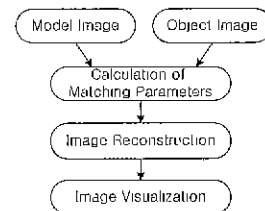
동대상 영상정합(intra-subject image registration)에는 수동방법(prospective registration or manual matching)과 자동방법(retrospective registration or automated matching)으로 크게 두 가지로 분류될 수 있다. 수동방법은 사용자가 임의로 영상간의 대응점(corresponding point)을 입력하여 정합파라미터를 계산하는 방법이고, 자동방법은 경계선이나 픽셀값(pixel value) 등의 영상 그 자체의 특징을 이용하여 정합파라미터를 구하는 방법이다[8, 9, 12]. 수동방법은 대응점의 정확한 입력이 정합의 정확도에 영향을 주므로 영상획득시 인공식별점(fiducial marker)를 이용하여 영상에 대응점이 잘 보이도록 하는 방법[12]을 많이 사용한다. 이 방법은 정확한 대응점을 입력하였을 경우 일반적으로 자동방법보다 정확도가 높지만, 인공식별점 사용의 부담이

따르고 대응점의 선정이 주관적이므로 사용자에게 따라 정합의 결과가 다를 수 있다 반면 자동 정합방법은 영상 자체의 특징을 이용하므로 대응점의 입력이 필요하지 않으며 사용자의 주관적 영향이 작다. 자동정합에는 표면정합법(surface matching)[8], 다중샘플링밀도법(multi-sampling density method)[9] 등이 있다

영상정합은 (그림 2)와 같이 동일 대상(intra-subject)에 대하여 서로 다른 영상양식(image modality)의 두 영상을 동일한 좌표계로 지도화(mapping)하는 것이다. 두 영상의 동일한 좌표계로의 지도화는 두 영상간의 강도 파라미터(matching parameter)를 계산하고, 계산된 파라미터를 이용하여 동일 좌표계로 영상을 재구성(reconstruction or reslicing)하여 최종적으로 시각화(visualization)함으로써 이루어진다 두 영상은 동일한 대상에 대한 것이므로 좌표계는 어느 한 영상을 기준으로 한다. 여기서 기준 영상을 모델(model)이라 하고, 기준 영상에 지도화되는 영상을 오브젝트(object)라 한다 MR 영상과 PET 영상인 경우, 흔히 MR 영상이 모델이 되며 PET 영상이 오브젝트가 된다. 정합파라미터 M은 모델에 대한 오브젝트의 회전각(rotation angle), 위치변위(translation), 크기변화(scaling)로 정의되며 식 (1)과 같이 표현된다 영상정합의 방법은 정합 파라미터의 계산방법에 따라 달라진다

$$M = \begin{bmatrix} a_x & a_y & a_z \\ t_x & t_y & t_z \\ s_x & s_y & s_z \end{bmatrix} \quad (1)$$

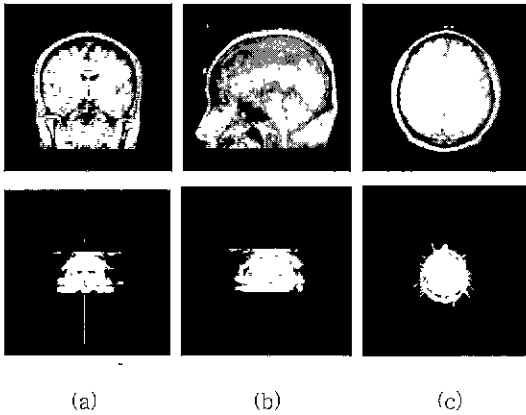
여기서  $a_x, a_y, a_z$ 와  $t_x, t_y, t_z$ 와  $s_x, s_y, s_z$ 는 각각 x, y, z 방향의 회전각, 위치변화, 크기변화를 나타낸다. 본 연구에서는 수동합성법과 자동방법인 표면정합법(surface matching)을 구현한다.



(그림 2) 동대상 영상정합 과정의 흐름도

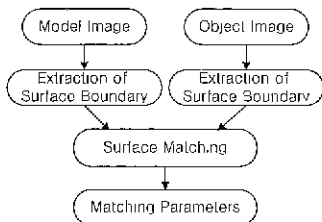
수동정합을 하기 위해서는 먼저 대응점을 입력해야 한다. 3차원 좌표계를 사용해야 하므로 (그림 3)과 같이

3개의 MPR(multi-planar reformat)영상에서 대응점을 입력한다. 그림에서 축방향(axial) 영상이 원래의 슬라이스(slice) 영상이며, 두정방향(coronal) 영상과 시상봉합방향(sagittal) 영상은 축방향 영상으로부터 보간(interpolation)된 재구성 영상이다. MPR 영상에서 대응점은 3차원 상의 좌표값이며 3개 이상의 대응점을 입력해야 한다. 일반적으로 대응점의 입력개수가 많을수록 정합의 정확도는 높아진다. 정합 파라미터는 입력된 대응점들로부터 계산된다.



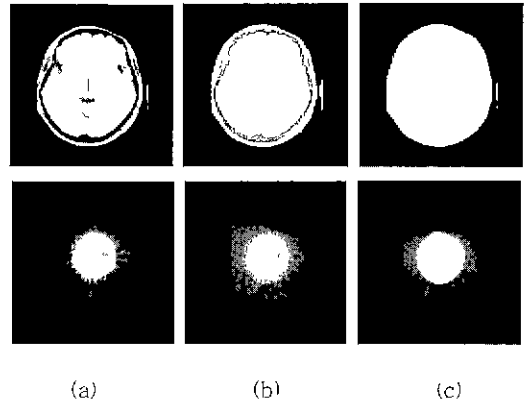
(그림 3) 모델영상(MR 위)과 오브젝트 영상(PET 아래)의 MPR 뷰 (a) 두정방향, (b) 시상봉합방향, (c) 축방향

표면정합법은 (그림 4)와 같이 동일한 대상에 대한 뇌의 모델영상과 오브젝트 영상을 입력받아 경계선 검출(boundary detection), 정합(matching) 과정으로 구성된다. 표면정합은 각 영상마다 경계선을 추출하여 3차원 정보를 가진 경계선들을 이용하며, 동일 좌표계에서 모델과 오브젝트간의 표면거리가 최소가 되도록 오브젝트의 3차원 경계점들의 위치를 수정하는 반복기 방법이다



(그림 4) 표면정합법의 흐름도

MR과 CT 등 해부학적 영상간의 정합에서는 다양한 해부학적인 특징을 이용할 수 있지만, 해부학적 영상과 기능적 영상간의 정합에서는 기능적 영상의 해부학적인 특징을 거의 이용하지 못한다. MRI와 PET간의 합성은 MRI와 PET의 표면좌표는 비교적 열기가 용이하므로 표면 경계점(surface boundary)을 이용한 표면정합을 한다. 표면 경계점은 두개골(skull)의 바깥 부분을 기준으로 하며 히스토그램 분포에 의한 임계치(thresholding) 방법, 영역확장법, 경계점 추적(boundary tracking)[24]을 이용한다. T1, T2, PD 등 MR 영상은 임계치 방법에 의한 표면 경계점들은 쉽게 얻을 수 있지만, 진단 및 치료용으로 작은 PET은 표면 경계점을 임계치 방법에 의하여 찾아내기가 용이하지 않는 경우가 있다. 이 때는 수동분할을 통하여 경계점들을 찾아내며, (그림 5)에 그 예를 보인다.



(그림 5) 모델영상(MR 위)과 오브젝트 영상(PET 아래)의 표면 경계점 검출. (a) 원영상, (b) 영역확장법 적용한 결과, (c) 수동분할에 의해 편집한 결과

얻어진 모델과 오브젝트의 표면 경계점들을 이용하여 오차(residual)가 최소가 되도록 표면정합을 수행한다. 모델의 표면데이터  $P$ 와 오브젝트의 표면좌표 데이터  $Q$ 를 식 (2)와 같이 나타내면, 오차함수는 식 (3)과 같이 표현된다

$$\begin{aligned}
 P &= \{(x, y, z) | p_i = (x', y', z'), 0 \leq i \leq N_p\} \\
 Q &= \{(x, y, z) | q_i = (x', y', z'), 0 \leq i \leq N_q\}
 \end{aligned}
 \tag{2}$$

$N_p$ 와  $N_q$ 는 각각 모델과 오브젝트의 표면 경계점들의

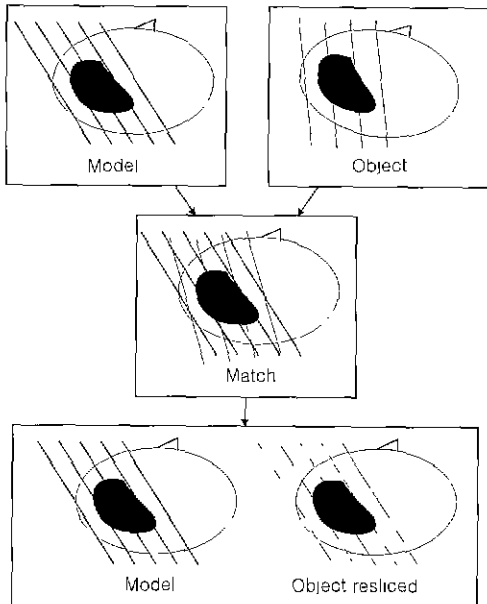
계수를 나타낸다.

$$d(T) = \sqrt{\frac{1}{N_p} \sum_{i=1}^{N_p} \|Y_i - T(b_i)\|^2} \quad (3)$$

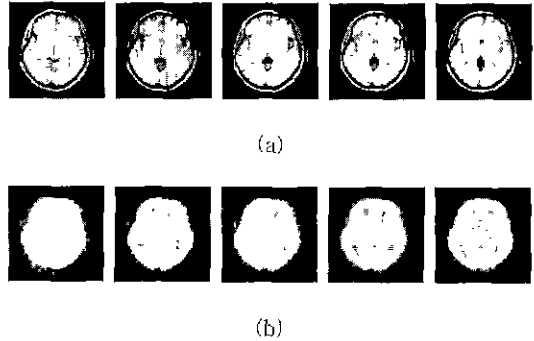
여기서  $Y_i = C(T(b_i), x)$

$T$ 는 식 (3)을 최소화시키도록 하는 강체변환(rigid-body transformation)을 나타내며,  $Y_i$ 는 MR의 표면좌표들로 구성된 삼각형 집합인 표면  $x$ 이다 비용합수를 최소화시키는 변환  $T$ 를 찾는 방법은 반복적 방법인 Powell의 방법[25]을 사용한다. 최종 수렴의 결과는 정합파라미터이며, 구한 정합파라미터로 모델 영상의 각 슬라이스에 대응하는 오브젝트 영상을 재구성한다.

정합 파라미터를 구한 후에 시각화와 정량적 분석 등을 하기 위하여 오브젝트 영상을 재구성한다 재구성은 (그림 6)과 같이 모델영상의 각 슬라이스에 해당하는 영상을 생성한다. 영상재구성은 정합 파라미터에 따라 오브젝트 영상이 재구성되는데, 크기변환, 회전변환, 선형이동변환의 순으로 재구성된다. 재구성을 위한 픽셀연산(pixel operation)은 처리시간이 길지 않으면서도 화질이 좋은 큐빅 스플라인 보간(cubic spline interpolation)[23]을 사용한다. (그림 7)에 재구성된 PET 영상을 보여준다.



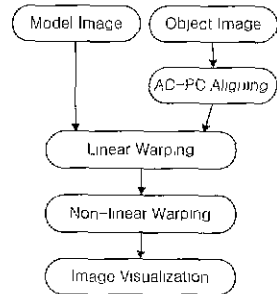
(그림 6) 영상정합과 영상재구성의 과정도



(그림 7) 재구성 영상의 예. (a) 모델(MR) 영상 (b) 재구성된 오브젝트(PET) 영상

### 2.1.2 대상간 영상정합

대상간 영상정합(inter-subject image registration)은 서로 다른 대상(subject) 사이에 형태적, 기능적 분석을 하기 위하여 대상들을 표준좌표공간으로 지도화(mapping)하는 것이다. 본 논문은 (그림 9)와 같은 Talairach 뇌지도 공간을 표준좌표공간으로 하여 AC(antenor commissure)를 기준 원점으로 하여, (그림 8)과 같이 3차원 공간상에서 AC-PC 정렬, 선형 정합, 비선형 정합을 시도한다. Talairach 뇌지도는 (그림 9)와 같이 70여개의



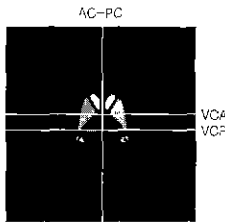
(그림 8) 대상간 영상정합의 흐름도



(그림 9) Talairach 뇌지도: (a) 두정방향, (b) 시상방향, (c) 측방방향, (d) 3차원 렌더링 영상

뇌구조물을 색깔별로 정의되어 있고 두정방향, 시상방향, 측방향 슬라이스들로 구성되어 있으며, 본 논문은 (그림 9(d))와 같이 측방향의 Talairach 뇌지도를 보간하여 얻은 Talairach 뇌지도 볼륨을 사용한다.

먼저 AC-PC 정렬은 AC점을 기준으로 하기 때문에 대상마다 서로 다른 좌표계에 위치해 있는 AC점과 AC-PC 선을 정렬해 주는 과정이다. (그림 10)은 Talairach 뇌지도의 3차원 볼륨 데이터를 AC-PC 선을 기준으로 횡으로 자른 단면을 보여 준다. AC점을 기준으로 12개의 볼륨 영역으로 나누어 선형변환을 한다. (그림 11)은 선형 정합의 결과를 보여준다 선형정합은 AC점을 중심으로 대략적인 정합이므로 좀 더 세밀한 정합은 3차원 비선형 정합을 통해서 이루어진다. 비선형 정합은 동적표면 알고리즘(deformable surface algorithm, DFSA) [10]을 이용한다.



(그림 10) 선형변환을 위한 기준선



(a) (b) (c) (d)

(그림 11) 모델(MR) 영상에 Talairach 뇌지도 3차원 선형변형: (a) 모델(MR) 영상 (b) Talairach 뇌지도, (c) 변형된 영상, (d) 변형후 중첩 영상

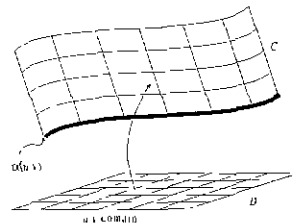
$$\beta(u, v) [x_{mm}(u, v) + x_{vv}(u, v)] + [1 - \gamma(u, v)] \{c[x(u, v)] - x(u, v)\} + \gamma(u, v) N(u, v) = 0 \quad (4)$$

여기서,  $\beta(u, v)$ 는 탄성계수,  $x(u, v) = [x(u, v), y(u, v), z(u, v)]$ 는 동적표면,  $x_{mm}(u, v)$ 와  $x_{vv}(u, v)$ 는 각각  $u$ 와  $v$ 에 대한 2차미분,  $c(\cdot)$ 는 mass function  $x(u, v)$

의 중심을 표현하는 함수,  $N(u, v)$ 는 표면의 법선벡터,

$$\gamma(u, v) = \begin{cases} 0, & N[x(u, v)] \cap C \neq \emptyset \\ 1, & N[x(u, v)] \cap C = \emptyset \end{cases} \quad (5)$$

이다.  $N$ 은 3차원 구형 이웃(spherical neighborhood),  $C$ 는 (그림 12)와 같이 박막표면(thin shell)을 나타낸다. 뇌의 외부 경계를 추출하여 동적표면 알고리즘을 적용하여 뇌피질 부분의 3차원 경계를 파라미터화된(parameterized) 표면 형태로 변환한다 변환된 3차원 경계에 고정점 알고리즘(fixed point algorithm) [10]을 적용하여 각 뇌피질의 표면을 회전각과 거리를 보존하는 함수(homothetic map)로 재파라미터화(reparameterization)한다 모델과 오브젝트 두 영상의 최대곡률(maximum curvature), 최소곡률(minimum curvature), 가우스 곡률(gaussian curvature)을 계산하여 파라미터 공간에서 차이를 최소화하도록 두 영상의 대응점의 기준을 결정한다. 대응점을 결정된 다음 최종적으로 3차원 탄성변형(elastic deformation transformation, EDT) [11]을 이용하여 오브젝트 영상을 변형한다. (그림 13)은 변형변형을 한 결과를 보여준다.



(그림 12) 2차원 영역에서 3차원 구형의 박막층을 중심으로 맵핑(mapping)되는 모식도(도시를 위해 위쪽 반은 표시하지 않았음)



(a) (b) (c) (d)

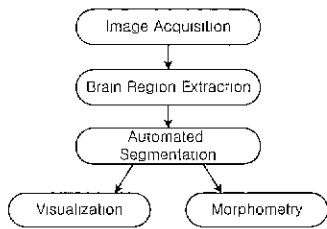
(그림 13) 모델(MR) 영상에 Talairach 뇌지도 3차원 비선형변형: (a) 모델(MR) 영상, (b) Talairach 뇌지도, (c) 변형된 영상, (d) 변형후 중첩 영상

2.2 관심영역 분석

영상에서 관심영역은 백질, 회백질, 뇌척수액, 뇌실, 뇌종양, 뇌 등이다. 이러한 관심영역을 분석하기 위해서는 먼저 관심영역을 정의하는 분할(segmentation)이 필요하다

MR 뇌영상의 분할방법은 크게 수동방법과 자동방법으로 나뉘어진다. 수동방법은 사용자가 편집기를 이용하여 관심영역의 경계를 수동으로 그려서 분할하는 방법으로서 작업 시간이 길며 작업자와 그 환경에 따라 분할 결과가 다를 수 있다. 반면 자동방법은 다양한 컴퓨터 처리방법으로 작업시간이 수작업보다 훨씬 짧으며 작업자에 따른 분할 결과의 차이가 거의 없다. 본 연구에서는 자동방법 중 여러 문헌에서 많이 보고되고 있는 비지도 분할방법으로서 통계적인(statistical) 방법 [16, 20]을 구현하였다.

영상분할 과정은 (그림 14)와 같이 MR 영상을 획득하여 뇌영역(brain)을 추출한 후 자동분할 알고리즘을 적용한다. 이런 형태의 분할과정은 뇌와 두개골 사이의 밝기분포가 비슷한 경우가 많은 MR 영상에서는 뇌영역을 추출하지 않는 분할보다 분할의 정확성이 높다. 분할의 결과는 뇌영상 진단, 수술부위 선정, 영상향해 등 시각화와 뇌기능 분석, 뇌의 형태 및 형태변화 해석 등의 정량화에 사용되며, 영상의 장별(image slice) 혹은 렌더링(rendering)된 3D 영상으로 표현된다(2.4절 참조).

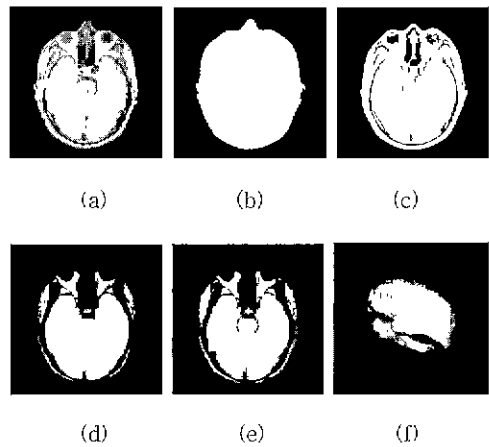


(그림 14) 영상분할 개요도

2.2.1 뇌영역 추출

뇌영역의 추출(removal of extracranial tissue)은 (그림 15)와 같이 머리 마스크 생성, 초기 뇌마스크 생성, 중기 뇌마스크 생성, 최종 뇌마스크 생성의 4단계 [20]로 구성된다. 1,2,4 단계는 MR 영상 세트 전체에 대하여 히스토그램에 곡선 적합(curve fitting)을 이용한 자동 문턱치화(thresholding)를 이용한다. 3단계는 3차원 볼륨을 재구성하여 3차원 형태학적 연산을 이용하여 중

기 뇌마스크를 생성한다. 머리마스크는 Rayleigh 곡선에 적합하며, 2,4 단계는 히스토그램의 좌우를 가우스 분포로 가정하여 적합하여 문턱치를 구한다. 히스토그램의 좌우의 적합데이터의 범위를 구하여 가우스 곡선에 적합하여 문턱치를 결정한다. 중기 뇌마스크의 생성은 초기단계에서 생성된 뇌마스크는 슬라이스 간격이 크므로 단위 복셀(unit voxel)이 되도록 임방보간함수(cubic interpolation function)[23]를 적용하여 3차원 볼륨재구성(volume reconstruction)을 한 후 3차원 형태학적 연산, 연결부위 레이블링, 최대 레이블 선택 등을 적용한다. 최종 뇌마스크는 뇌조직을 제거하는 과정에서 뇌영역이 아닌 잘못된 분리된 부분을 제거하는 과정이다. 히스토그램의 가우스곡선 적합을 적용하여 문턱치화된 마스크에 경계추적과 영역캐우기를 적용한다. 위의 4단계에서 얻어진 뇌마스크는 뇌영역의 자동분할 방법으로서 MR 영상기 자체의 잡음과 질환에 따른 뇌영상마다 상이점이 큰 경우에 오류가 포함될 수 있으므로 수동분할에 의한 편집교정을 한다.



(그림 15) 뇌영역의 추출:

- (a) 원영상, (b) 머리 마스크,
- (c) 초기 뇌마스크, (d) 중기 뇌마스크,
- (e) 최종뇌마스크,
- (f) 뇌마스크의 3차원 렌더링 영상

2.2.2 백질, 회백질, 뇌척수액의 자동 분할

앞단계에서 생성된 뇌마스크를 이용하여 뇌영역에서 정량화 및 시각화를 하고자 하는 영역인 관심영역을 자동으로 분할한다. 자동분할은 비지도 분할방법으로서 통

제적인 방법[16]을 사용한다.

영상분할은 영상  $y$ 가 주어졌을 때 각 회소위치에서 클래스를 표현하는  $x$ 를 찾는 것이며, 영상 데이터로부터 MAP 추정을 행하여 식 (6)과 같이 최적분할  $x = x^*$ 를 구한다

$$x^* = \arg \max_{x \in A} p(x | y) \quad (6)$$

여기서  $A = \{1, 2, \dots, K\}$ 는 클래스 집합이며,  $K$ 는 클래스의 수이다.  $p(x | y)$ 는 주어진 영상  $y$ 의 클래스  $x$ 의 후치확률(posterior probability)로서 확률  $p(y)$ 의 전치확률(prior probability)은 Bayes의 정리[16]에 의하여 식 (7)와 같이 표현된다.

$$p(x | y) \propto p(x, y) = p(y | x)p(x) \quad (7)$$

회소의 밝기값은  $x_i = k$ 일 때,  $y_i = \mu_{k,i} + n_{k,i}$ 로 표현된다. 여기서  $\mu_{k,i}$ 와  $n_{k,i}$ 는 각각 회소  $i$ 에서 클래스  $k$ 의 밝기의 평균값과 잡음신호이다. 클래스  $k$ 에 대한 잡음의 표준편차는  $\sigma_{k,i}^2$ 이며 잡음 분포는  $n_{k,i} \sim N(0, \sigma_{k,i}^2)$ 로 가우스 분포로 모델링되며,  $\theta_i = \{\theta_{k,i} = (\mu_{k,i}, \sigma_{k,i})\}$ ,  $k \in A$ 로 표현된다. 식 (7)는 전치모델(prior model)  $p(x)$ 를 MRF로 모델링하여 후치확률은 식 (8)과 같이 표현된다.

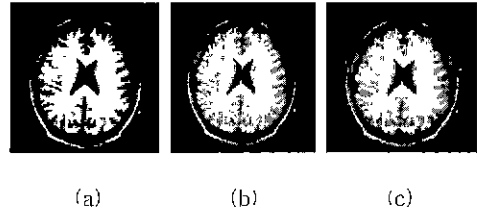
$$p(x | y) \propto \exp\{-U(x)\} \quad (13)$$

$$U(x) = \frac{1}{2} \sum_k \sum_{i \in R_k} \left( \frac{y_i - \mu_{k,i}}{\sigma_{k,i}} \right)^2 + \sum_k \sum_{i \in R_k} \log(\sigma_{k,i}) + \sum_{c \in C} V_c(x) \quad (14)$$

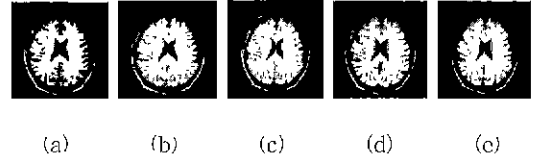
$U(x)$ 의 첫 번째 두 항은 영상 데이터와 관련되며, 세 번째항은 사전모델의 평활조건을 나타낸다. 분할의 MAP 추정을 구하는 문제는 에너지 함수  $U(x)$ 의 최소화 문제와 같다. 최적분할은  $\theta$ 를 추정하면서  $U(x)$ 의 국소 최소값에 수렴하는 실제적이고 근사적인 알고리즘이 사용된다. 알고리즘은 영상  $y$ 와  $x$ 의 추정이 주어지면 각 위치  $i$ 에서 영상 데이터의 조건 분포를 최대화시키는 ICM(iterated conditional modes)[16]을 사용한다.

앞에서 언급한 통계적 방법으로 백질, 회백질의 분할에 적용하였으며, 2D와 3D, 전체적(global) 방법과 국소적(local) 방법으로 나누어 분할하였다. 2D 방법은 MR 영상 슬라이스마다 분할 알고리즘을 적용하며, 3D 방법은 MR영상 전체에 대하여 적용하는 방법이다. 적용적 방법은 창으로 정의되는 국소 영역에 알고리즘을 적

용하는 방법으로 영상의 국소적 특성을 잘 반영한다. 2D 전체적 방법은 영상 장간 변화(interslice variability)가 생길 수 있으며, 3D 전체적 방법은 국소적 특성을 고려하지 못하는 경우가 생길 수 있다. (그림 17)에 전체적 방법과 국소적 방법, 2D 및 3D 방법에 대한 결과를 보여준다. (그림 16)에서는 EM 방법과 MRF 모델링한 EM 방법의 결과를 보여주는데, MRF의 영역간 연속성 보존의 특성이 잡음의 제거효과를 볼 수 있다. (그림 18)에서는 통계적 방법의 결과를 3D 렌더링으로 보여준다.



(그림 16) 백질과 회백질의 분할 (a) 원영상, (b) EM 방법, (c) MRF 모델링한 EM 방법



(그림 17) 백질과 회백질의 분할 (a) 원영상, (b) 2D 전체적 방법, (c) 3D 전체적 방법, (d) 2D 국소적 방법, (e) 3D 국소적 방법

### 2.3 기능 분석

기능 분석은 기능영상을 이용한 활성화 부위 결정[21, 22]에 대한 연구이다. 좌우 손의 운동시의 뇌기능 분석을 위한 뇌활성화 연구의 예를 생각해 보자. 영상은 좌우손의 경우와 휴식기 각각 2번씩 스캔한다고 했을 때, 영상들은 휴식기와 두 활성화 영상의 각각에 대한 평균영상을 구한다. 평균영상은 식 (15)와 같이 구해진다. 왼손 운동시의 평균 영상  $M_L(x, y, z)$ 은 다음과 같이 왼손의 활성화 영상의 평균이다.

$$\begin{aligned} M_L(x, y, z) &= [I_{L1}(x, y, z) + I_{L2}(x, y, z)]/2 \\ M_R(x, y, z) &= [I_{R1}(x, y, z) + I_{R2}(x, y, z)]/2 \\ M_C(x, y, z) &= [I_{C1}(x, y, z) + I_{C2}(x, y, z)]/2 \end{aligned} \quad (15)$$



여기서  $I_L, I_L$ 와  $I_R, I_R$ 와  $I_C, I_C$ 는 각각 2번씩 스캔한 왼손( $L$ ), 오른손( $R$ ), 휴식기( $C$ )의 영상이다. 차영상  $\Delta_L$ 과  $\Delta_R$ 는 식 (16)과 같이 활성화 영상과 휴식기 영상의 차이로 구해지며 순수잡음 영상은 식 (17)과 같이 구해진다

$$\begin{aligned} \Delta_L(x, y, z) &= M_L(x, y, z) - M_C(x, y, z) \\ \Delta_R(x, y, z) &= M_R(x, y, z) - M_C(x, y, z) \end{aligned} \quad (16)$$

$$\begin{aligned} N_L(x, y, z) &= I_L(x, y, z) - I_C(x, y, z) \\ N_R(x, y, z) &= I_R(x, y, z) - I_C(x, y, z) \\ N_C(x, y, z) &= I_C(x, y, z) - I_C(x, y, z) \end{aligned} \quad (17)$$

위와 같이 조건마다 2개의 스캔만이 있을 경우에 합병 추정된 분산  $V_p$ 과 표준편차  $SE_p$ 는 다음과 같다.

$$\begin{aligned} V_p &= (V_L + V_R + V_C)/3 \\ SE_p &= \sqrt{V_p \left( \frac{1}{n} + \frac{1}{n} \right)} \end{aligned} \quad (18)$$

$$\begin{aligned} V_L &= \sum_{(x,y,z) \in R} N_L(x, y, z)^2 / K \\ V_R &= \sum_{(x,y,z) \in R} N_R(x, y, z)^2 / K \\ V_C &= \sum_{(x,y,z) \in R} N_C(x, y, z)^2 / K \end{aligned} \quad (19)$$

여기서  $n$ 은 스캔의 수,  $K$ 는 영상의 화소수를 나타낸다.  $Z$ -지도는 다음과 같이 구해진다.

$$\begin{aligned} Z_L(x, y, z) &= \Delta_L(x, y, z) / SE_p \\ Z_R(x, y, z) &= \Delta_R(x, y, z) / SE_p \end{aligned} \quad (20)$$

뇌기능영상에서 활성화된 의미있는 부위를 찾기 위해 이렇게 구한  $Z$ -스코어( $Z$ -score)를 가지고 어떤 임계값 이상의 값만 가지는 덩어리를 찾는다. 이 결과에 가우시안 랜덤 필드(Gaussian random field)로 모델링하여 각 덩어리마다의 크기를 고려하여 의미성을 구하는 방법을 적용하며, 이 때 최적의 임계값은 예민도 또는 검정력을 최대로 하는 값이다. 통계적 분석에서 관심있는 분석값은 임계값 이상의 값을 갖는 복셀의 개수  $E(N)$ , 활성화된 영역(덩어리)의 개수  $E(m)$ , 각 덩어리의 복셀 개수  $E(n)$ 이다 이 때 임계값  $u$ 에 대해 전체 볼륨  $S$ 의  $D$ -차원 처리에 대한 예상치는 다음 식과 같다

$$\begin{aligned} E(N) &= S \times \Phi(-u) = S \int_u^\infty (2\pi)^{-1/2} e^{-z^2/2} dz \\ E(m) &= S(2\pi)^{-(D+1)/2} W^{-D} u^{D-1} e^{-u^2/2} \\ E(n) &= E(N)/E(m) \end{aligned} \quad (21)$$

여기서  $W$ 는 평활도(smoothness)를 나타낸다 식 (22)와 같이 발생 확률  $P$ 가 0.05보다 작은 충분히 큰 덩어리는 의미있는 것으로 간주한다.

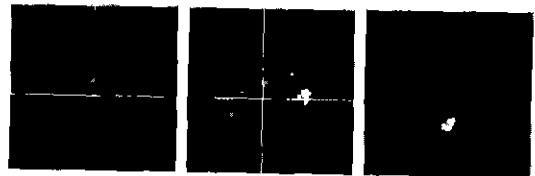
$$\begin{aligned} P(n_{max} \geq k) &= \sum_{i=1}^{\infty} P(m=i) [1 - P(n < k)] \\ &= 1 - \exp[-E(m)P(n \geq k)] \\ &= 1 - \exp[-E(m) e^{-\beta k^{D+1}}] \end{aligned} \quad (22)$$

(그림 19)는 시각 자극에 의한 영상을 위와 같은 과정에 의해 찾은 활성화 부위의 결정된 결과를 보여준다.



(a) 뇌척수액, (b) 회백질, (c) 백질

(그림 18) 통계적 방법의 의한 분할 결과의 렌더링 영상 (a) 뇌척수액, (b) 회백질, (c) 백질



(a) (b) (c)


(그림 19) 시각 자극을 가하여 촬영한 PET 영상의 활성화 부위 검출

### 2.4 영상시각화

영상시각화는 IAP 리아브러리[4]를 이용하여 2차원 슬라이스 영상, MPR 영상, 렌더링(rendering) 영상 등으로 다양하게 시각화한다. 또한 중첩 시각화와 렌더링 영상에 텍스처링(texturing) 시각화는 두 종류의 영상간 상관성을 직관적으로 이해할 수 있게 해 준다. 2차원 슬라이스 영상과 중첩 영상의 시각화는 관심영역 해석을 위한 관심영역 정의 등에서 중요성을 가지며, 3차원 렌더링 영상을 서로 수직인 3개의 평면으로 절단(cut)하여 절단된 단면에 시각화하는 텍스처링은 MPR 중첩


시각화와 더불어 관심영역의 위치선정(localization)에 필요한 기법이다.

중첩가시화는 두 영상의 가시화 비중을 달리함으로써 두 영상이 동시에 보이거나 어느 한 영상이 많이 보이게 하는 기법이다. (그림 20)은 MR영상과 PET 영상의 중첩가시화의 예를 보여주며, 중첩 비율은 5:5이다.




(그림 20) 2차원 중첩 가시화: (a) MR영상, (b) PET영상, (c) 중첩 영상

보간에 의하여 생성된 모델과 오브젝트의 MPR영상은 두정방향, 시상봉합방향, 축방향의 각 방향에 대하여 (그림 21)과 같이 중첩하여 가시화한다. 중첩 비율을 다르게 하여 두 영상에서 서로 다른 정보를 이끌어낼 수 있게 된다.



(그림 21) MPR 중첩 가시화 (a) 두정방향, (b) 시상봉합방향, (c) 축방향



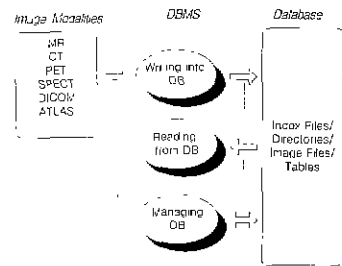
(그림 22) 3차원 가시화: (a) 렌더링 가시화, (b) 텍스처링(MR, PET) 가시화, (c) 중첩 가시화

3차원 복셀 데이터를 가시화하기 위한 방법으로는 복

셀 데이터로부터 기하학적 표현을 수행하여 이를 렌더링하여 보여주는 것으로 (그림 22)와 같이 복셀 데이터를 직접 렌더링하는 볼륨렌더링(Volume Rendering) 기법을 사용한다.

### 2.5 영상 DB/DBMS

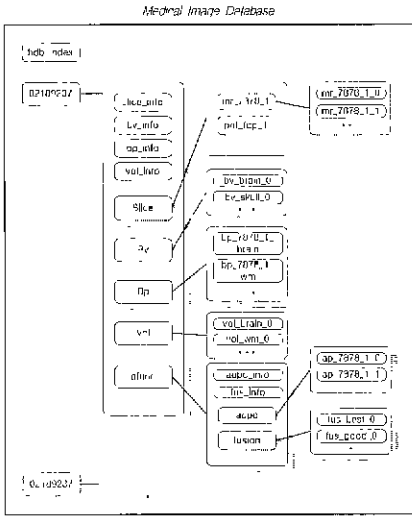
영상 DBMS는 (그림 23)에 도시한 바와 같이 서로 다른 파일 형식을 가지는 MRI, PET 등 다양한 종류의 영상양식(modality)을 데이터베이스에 저장하거나, 영상처리 서버의 요청에 따라 데이터베이스로부터 적재(loading)하고, 필요에 따라서 레코드 혹은 영상 검색, 삭제, 수정 등의 기능을 가진다.



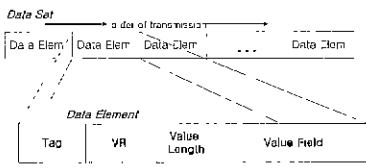
(그림 23) DBMS의 구조

영상처리 서버의 요청에 의한 DBMS가 처리하여 데이터베이스에 저장하는 영상 데이터의 형식은 DICOM, GEOMETRY, VOLUME 등 크게 3가지로 분류된다. DICOM 형식[26]은 (그림 25(a))와 같이 데이터 구성원소(data element)의 배열로 구성되어 있으며 각 구성원소는 4자리의 16진수로 표시되는 태그(tag)와 값(value)과 값의 길이로 표현된다. 미리 정의된 태그에 따라 정수, 실수, 문자열 등 값의 형식이 달라진다. DICOM 형식은 의학영상의 표준형식으로서 입력 영상 데이터를 슬라이스별로 저장하거나 영상복합 등 처리한 영상을 손실 없이 저장하기 위하여 사용한다. 성명, 성별, 영상촬영 날짜 등 환자와 영상에 대한 다양한 정보를 가지고 있다. GEOMETRY 형식은 영상분할을 한 결과인 관심영역의 기하학적 정보를 저장하기 위한 데이터 형식으로서 (x, y, z)를 저장하는 것이다 데이터의 양을 줄이기 위하여 (그림 25(b))와 같이 시작점과 연속하는 값의 길이(run)로 저장한다. VOLUME 형식은 정방형의 3차원 격자를 생각할 때 각 점에서의 영상 밝기 값을 저장하기 위한 형식으로 관심영역에서 화소값의 분석

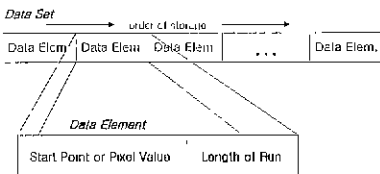
을 위한 것이다. (그림 25(b))와 같이 픽셀값과 연속하는 픽셀값의 길이(run)를 저장한다. 데이터베이스의 구조는 (그림 24)와 같이 메인 인덱스(main index) 파일인 hdb\_index와 환자 ID별 디렉토리들로 구성된다. 그림에서 동근 심자는 파일 또는 디렉토리를 나타내며, 그림자가 있는 심자는 디렉토리를 나타낸다. 메인 인덱스 파일의 구조는 (그림 26)과 같다



(그림 24) DB의 구조



(a)



(b)

(그림 25) 데이터 구조 (a) DICOM 데이터, (b) GEOMETRY 혹은 VOLUME 데이터

Main Index Record

No	Patient ID	Patient Name	Sex	Age	Study Date	Description
----	------------	--------------	-----	-----	------------	-------------

Slice Index Record

No	Modality	Series ID	Study ID	Number of Images	Study Date	Description
----	----------	-----------	----------	------------------	------------	-------------

Bo or Bv Index Record

No	Modality	Series ID	Study ID	Number of Images	Identifier	Study Date	Description
----	----------	-----------	----------	------------------	------------	------------	-------------

Appc or Fus Index Record

No	Identifier	Study Date	Description
----	------------	------------	-------------

(그림 26) 데이터베이스의 인덱스 레코드의 구조

### 3. 실험 및 고찰

본 의료영상 처리시스템은 SUN Ultra SPARC 2 워크스테이션에서 C언어와 영상 디스플레이 및 GUI(graphic user interface)를 위하여 Motif, X Window, ISG IAP 라이브러리[4]를 사용하여 구현하였다.

실험에서 사용되는 MR영상은 (그림 27)과 같이 T1, T2, PD, SPGR(spoiled gradient)이며 1.5 T GE Signa 시스템으로 획득하였다. T1 영상과 SPGR 영상은 TE = 5ms, TR = 24ms이며, T2 영상은 TE = 80ms, TR = 2500ms, PD 영상은 TE = 26ms, TR = 2500ms이다. SPGR 영상인 경우 뇌 전체를 포함하도록 하며 장 간격인 15mm인 축방향 혹은 두정방향의 SPGR 시퀀스를 사용하였다. PET 영상은  $^{18}\text{F}$ fluorodeoxyglucose(FDG),  $\text{H}_2^{15}\text{O}$  영상이며 GE Advance PET scanner로 획득하였다. MR 영상의 크기는  $256 \times 256$ 이며, PET 영상의 크기는  $128 \times 128$ 이다.



(a)



(b)

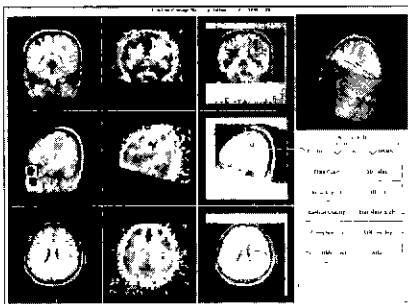
(그림 27) (a) T1, T2, PD, SPGR MR 영상과 (b) PET FDG,  $\text{H}_2^{15}\text{O}$  영상

(그림 28)과 (그림 30)은 본 논문에서 설계하고 구현한 의료영상처리 시스템의 한 장면을 보여주며, 제어, 기능,

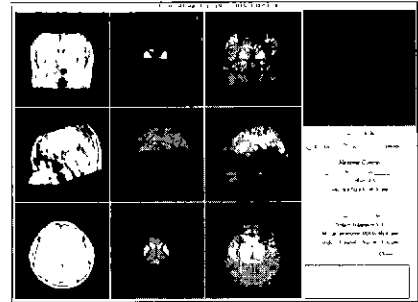
DBMS 등 3개의 메인 메뉴(main menu)와 환자 메뉴, 부메뉴 선택 패널, 메시지(message) 창, 영상 디스플레이 창들로 구성되어 있다. 제어 메뉴는 칼라, 레이아웃(layout), 확대, 증첩비율 등의 다양한 제어기능을 가진다. 기능 메뉴는 영상정합, AC-PC 정렬, 분할, MIP(maximum intensity projection), 측정 등의 영상처리 기능을 가진다. DBMS는 다양한 영상의 데이터베이스로의 변환 입력, DBMS 관리, 영상 파일로의 출력 등의 기능을 가지고 있다. 환자 메뉴는 데이터베이스로부터 모델, 오브젝트, Talairach 뇌지도 등을 로드(load)할 수 있는 부메뉴를 가지고 있다.

(그림 28)은 동대상 영상정합 결과를 보여준다. MR 영상이 나타난 첫 번째 열의 창들은 모델을 MPR로 디스플레이하기 위한 창이며, 두 번째 열의 창은 오브젝트의 MPR 디스플레이하고 세 번째 열의 창은 모델과 오브젝트의 증첩 디스플레이하기 위한 창이다. 오른쪽 위의 창은 렌더링 디스플레이를 위한 창이다. (그림 29)는 대상간 영상정합 결과를 보여준다. 선형 및 비선형 정합을 한 결과이다. (그림 30)은 뇌영역과 백질을 자동으로 분할한 결과를 보여준다. 첫 번째 열의 창은 모델 영상, 두 번째 열의 창은 오브젝트 영상을 처리하기 위한 창이다. 메뉴에서 자동 및 수동 분할을 선택하여 다양한 처리를 할 수 있게 했다. 오른쪽 위의 창은 2차원적으로 나타난 관심영역을 실시간으로 3차원 렌더링으로 디스플레이하도록 하였다.

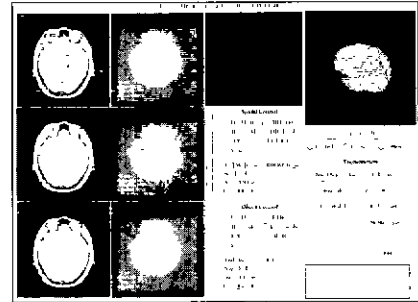
(그림 31)은 뇌종양 환자에 대하여 종양을 수동분할하여 2차원 및 3차원 렌더링 디스플레이한 모습이며, 이들은 데이터베이스에 저장되어 있다. 뇌종양 환자에 대하여 MR-PET 영상 정합을 하여 종양의 분석을 한 결과가 <표 2>에 보인다. 시간이 지남에 따른 종양에 대한 모양이나 다양한 파라미터를 구하여 비교할 수 있



(그림 28) MR 영상과 PET 영상의 동대상 영상정합 결과




(그림 29) MR 영상과 Talairach 뇌지도의 대상간 영상정합 결과



(그림 30) MR 영상의 백질의 자동분할 결과

는 것이다. <표 1>은 백질과 회백질의 정량적 비교를 한 결과를 보여준다. 정상인, 뇌질환자 등에 대한 백질과 회백질의 양적 비교를 통하여 뇌영상 연구를 진행할 수 있도록 했다. <표 3>에는 대상간 영상정합을 하여 40여개의 뇌의 구조물들에 대한 분류 분석을 한 예를 보여준다. 변형전 원래의 Talairach 뇌지도의 크기와 변형후 뇌지도의 크기, 변형후 뇌지도 구조물들에 대한 MR 영상의 평균과 표준편차들을 구하여 여러개의 대상들에 대하여 분석을 수행할 수 있다.



(그림 31) MR/PET 영상의 관심영역 해석:  
(a) MR 영상 (b) 정합된 PET 영상,  
(c) 분할된 뇌종양, (d) 뇌종양의 렌더링 영상

〈표 1〉 정상인, 파킨슨씨병자, 우울증 환자의 백질과 회색질의 분석

	WM volume	GM volume	WM/GM
Normal case	870100 voxels	954811 voxels	0.911
Parkinson's disease case	563183 voxels	671559 voxels	0.839
Depression case	707335 voxels	955920 voxels	0.740

〈표 2〉 뇌종양 환자에 대하여 MR-PET 정합 후 증량의 분석

	MR	PET
Pixel size	0.8594 mm	0.8594 mm
ROI size	60858 voxels	60858 voxels
Minimum	-0	6084
Maximum	170	11630
Mean	105.68	8578.34
Standard deviation	14.80	801.13

〈표 3〉 우울증 환자에 대하여 MR-atlas 대상간 정합 후 뇌구조물의 해석

No	Name of brain structure	Volume size of original atlas(voxels)	Volume size of warped atlas(voxels)	Mean of MRI	Standard deviation of MRI
1	Ventriculus	22557	28837	287.1	67.64
2	Globus pallidus med	1714	1898	408.16	14.23
3	Cortical areas	558837	530566	287.18	69.89
4	Nucleus caudatus	12312	10613	317.42	68.1
5	Fasciculus longitud	5500	7684	356.21	19.56
6	Fornix	1354	1379	332.18	52.38
7	Thalamus	7492	4559	350.68	39.03
8	Globus pallidus late	4166	5018	387.46	11.12
9	Fasciculus occipito	5999	8934	361.97	40.39
10	Fasciculus longitud	2101	3203	369.85	14.7
11	Cingulum	4918	7048	351.73	31.28
12	Corpus callosum	93417	44605	347.48	41.47
13	Radio optica	6815	11591	362.27	25.96
14	Clastrum	2650	3602	344.6	24.71
15	Tapelum	3821	5101	363.12	29.45
16	Pulamen	16874	22223	387.99	11.77
17	Hippocampus	5900	15142	353.64	26.44
18	Commissura anterior	653	756	361.33	27.89
19	Corpus geniculatum l	66	39	378.58	7.37
20	Corpus geniculatum m	69	96	384.57	7.93
21	Nucleus subthalam	218	243	397.07	12.5
22	Nucleus ruber (bolio	697	1437	381.84	30.5
23	Trochilus opticus	198	416	370.37	30.53
24	Substantia nigra	488	885	377.41	27.02
25	Coqus mamillaris	72	116	377.92	43.44
26	Corpus amygdaloideum	3186	4641	342.08	21.33
27	Anguaculus mesenceph	113	42	360.52	65.09
28	Chiasma	166	141	381.06	74.35
29	at/hypothal	24	21	408.66	10.77
30	opt/hypothal	32	33	342.39	54.96
31	POM/hypothal	80	92	262.17	26.29
32	SO/hypothal	56	62	334.63	40.76
33	PV/hypothal	0	53	341.58	52.39
34	PV/hypothal	8	65	374.71	14.75
35	Cyru precentralis	11332	10532	233.78	116.67
36	Thalamus Anterior	417	202	314.37	25.84
37	Thalamus Ventral an	398	189	301.53	33.89
38	Thalamus Ventral lat	2188	1077	349.94	27.67
39	Thalamus Dorsal med	2442	1318	354.72	26.82
40	Thalamus Lateral pos	375	276	363.16	11.58
41	Thalamus Pulvinar	5022	5329	356.1	36.18
42	Thalamus *	20	8	328.36	12.42
43	Thalamus Lateral dor	100	65	314.58	15.53
44	Thalamus Ventral pos	670	399	309.35	7.13
45	Thalamus Ventral pos	182	139	370.4	6.3
46	Thalamus Caudomedial	331	163	378.22	6.10

#### 4. 결 론

본 논문에서는 해부학적 및 기능적 영상을 이용하여 뇌지도 연구, 뇌질환의 진단 및 병인 규명 등을 위한 영상처리 소프트웨어 시스템을 설계하고 구현하였다. 이 시스템은 영상정합, 관심영역 분석, 기능 분석, 영상시각화, 영상 DBMS 등의 다양한 처리 모듈들로 구성되어 있다. 디지털 Talairach 뇌지도를 가지고 있으며, 영상의 2차원 및 3차원 실시간 시각화, 뇌영상 분석을 위하여 영상정합의 관심영역 분석, 기능 분석 등 다양한 영상처리를 영상 DBMS와 연계하여 통합된 기능을 가지고 있다. 영상 DBMS는 서로 다른 파일 형식을 가지는 MRI, PET 등 다양한 종류의 영상양식을 데이터베이스에 저장하거나, 영상처리 서버의 요청에 따라 데이터베이스로부터 직제한다. 입력 데이터와 중간 및 최종 출력 데이터는 DBMS에 의하여 몇 가지 데이터 형식으로 데이터베이스에 저장되어 다른 영상처리에 편리하게 이용할 수 있도록 하였다. 필요에 따라서 관심영역의 영상 검색[3]들을 수행할 수 있다. 실험에서 정상인, 뇌종양, 파킨슨씨병, 우울증 환자에 대하여 관심영역의 분석 결과를 통하여 인간 뇌의 형태적 및 기능적 분석에서 그 유용성을 보였으며, 또한 원형 시스템(prototype system)이 될 것이다. 앞으로 대상간 영상정합의 정확성 향상, 다양한 뇌구조물의 자동인식, 기능 분석을 위한 공간경규화(space normalization), MRI 분석 등의 알고리즘들을 포함시킬 것이다.

#### 참 고 문 헌

[1] D Louis Collins, Peter Neelin, Terrence M. Peters, and Alan C. Evans, "Automatic 3D Intersubject Registration of MR Volumetric Data in Standardized Talairach Space." *Journal of Computer Assisted Tomography*, Vol.18, pp.192-205. 1994

[2] Nancy C. Andreasen, R Rajarethinam, Theodore Cizadlo, Stephan Arndt, Victor W. Swazze II, Laura A. Flashman, Daniel S O'Leary, James C. Ehrhardt, and William T. C. Yuh. "Automatic Atlas-Based Volume Estimation of Human Brain Regions from MR Images," *Journal of Computer Assisted Tomography*, Vol.20, pp.98-106. 1996.

- [3] Mamsh Arya, William Cody, Christos Faloutsos, Joel Richardson and Arthur Toga, "A 3D Medical Image Database Management System," *Computerized Medical Imaging and Graphics*, Vol.20, pp.269-284, 1996.
- [4] <http://www.isgtec.com>.
- [5] <http://www.sensor.com>
- [6] <http://www.ucl.ac.uk>.
- [7] Jean Talairach and Pierre Tournoux, *Atlas of the Human Brain, 3-Dimensional Proportional System: An Approach to Cerebral Imaging*, Thieme Medical Publishers, Inc, 1988
- [8] Charles A. Pelizzari, George T. Y. Chen, Danny R Spelbring, Ralph R. Weichselbaum, and Chin-Tu Chen, "Accurate Three-Dimensional Registration of CT, PET, and/or MR Images of the Brain," *Journal of Computer Assisted Tomography*, Vol 13, pp.20-26, 1989.
- [9] Roger P. Woods, John C Mazzotta, and Simon R Cherry. "MRI-PET Registration with Automated Algorithm," *Journal of Computer Assisted Tomography*, Vol.17, pp.536-546, 1993.
- [10] Christos Davatzikos and R Nick Bryan, "Using a Deformable Surface Model to Obtain a Shape Representation of the Cortex," *IEEE Trans. Medical Imaging*, Vol.15, pp.785-795, 1996.
- [11] Christos Davatzikos. "Spatial Normalization of 3D Brain Images Using Deformable Models," *Journal of Computer Assisted Tomography*, Vol.20, pp.656-665, 1996.
- [12] Calvin R. Maurer, J. Michael Fitzpatrick, Matthew Y. Wang, Robert L. Galloway, Robert J Maciunas, and George S. Allen. "Registration of Head Volume Images Using Implantable Fiducial Markers," *IEEE Trans. Medical Imaging*, Vol 16, pp.447-462 1997
- [13] Christos Davatzikos, Jerry L. Prince, and R. Nick Bryan, "Image Registration Based on Boundary Mapping," *IEEE Trans Medical Imaging*, Vol 15, pp 112-115, 1996.
- [14] P. A. Freeborough and N. C. Fox, "Assessing patterns and rates of brain atrophy by serial MRI: A segmentation, registration, display and quantification procedure," *Proc. Visualization in Biomedical Computing '96*, Vol 1131, pp.419-428, 1996.
- [15] B. Johnston, M. S. Atkins, B. Mackiewicz, and M. Anderson, "Segmentation of multiple sclerosis lesions in intensity corrected multispectral MRI," *IEEE Trans. Medical Imaging*, Vol.15, pp.154-169, 1996.
- [16] Jagath C. Rajapakse, Jay N Giedd, Charles Decali, John W. Snell, Alan McLaughlin, Yolanda C Vauss, Amy L. Krain, Susan Hamburger and Judith L. Rapoport. "A Technique for Single-Channel MR Brain Tissue Segmentation: Application to A Pediatric Sample," *Magn. Reson. Imag.*, Vol 14, pp. 1053-1065. 1996
- [17] G. B. Aboutanos and B. M. Dawant, "Automatic brain segmentation and validation Image-based versus atlas-based deformable models," *Proc. SPIE-Medical Imaging 1997*, Vol 3034, pp 299-310, 1997
- [18] Marijn E. Brummer, Russell M Mersereau, Robert L. Cisner, and Richard R. J. Lewine, "Automatic Detection of Brain Contours in MRI Data Sets," *IEEE Trans Medical Imaging*, Vol 12, pp 153-166, 1993.
- [19] M. Stella Atkins and Blair T. Mackiewicz, "Fully Automatic Segmentation of the Brain in MRI," *IEEE Trans. Medical Imaging*, Vol.17, pp.98-107, 1998
- [20] 김태우. "MR영상의 3차원 가시화 및 분석을 위한 뇌영역의 자동 분할", 한국정보처리학회 논문지, (in press).
- [21] K.J Friston, C.D Frith, P.F Liddle, R.S.J. Frackowiak, "Comparing Functional (PET) Images: The Assessment of significant change," *J. of Cerebral Blood Flow and Metabolism*, Vol.11, pp.20-26, 1989.
- [22] K.J. Worsley, A.C Evans, S. Marrett, P. Neelin. "A three-Dimensional statistical analysis for CBF activation studies in human brain," *J. of Cerebral Blood Flow and Metabolism*, 13:900-918, 1992.

- [23] R. G. Keys. "Cubic Convolution Interpolation for Digital Image Processmg," *IEEE Trans. Acoustics, Speech, and Signal Processing*, AASP-29, 6, pp. 1153-1160, 1981
- [24] Wilham K Pratt, *Digital Image Processing*, 1991.
- [25] W. H. Press, B. P. Flannery, Saul A. Teukolsky, William T Vetterling. *Numerical Recipes in C*, Cambridge University Press, Cambridge, 1988
- [26] NEMA Standards Publication PS3 x, *Digital Imaging and Communication in Medicine*, 1994



김 태 우

e-mail : twkim2@samsung.co.kr

1990년 한양대학교 전기통신공학과  
졸업(학사)

1992년 한양대학교 대학원 전자  
통신공학과(공학석사)

1995년 한양대학교 대학원 전자  
통신공학과(공학박사)

1995년~1997년 한양대학교 산업과학연구소 선임연구원

1997년~현재 삼성종합기술원 의료전자랩 선임연구원  
관심분야: 영상처리, 인공 신경망, 영상복합화, 뇌지도화 등