

# 함몰흉 교정의 변형수기

이 상 호\* · 최 준 영\* · 김 성 호\* · 김 병 균\* · 옥 창 대\*  
김 종 우\* · 장 인 석\* · 이 정 은\*

=Abstract=

## A Modified Technique for the Correction of Funnel Chest

Sang ho Rhie, M.D.\*, Jun Young Choi, M.D.\*, Sung Ho Kim, M.D.\*, Byung Kyun Kim, M.D.\*,  
Chang Dae Ouck, M.D.\*, Jong Woo Kim, M.D.\*, In Seok Jang, M.D.\*, Chung Eun Lee, M.D.\*

**Background:** The authors have modified the method of Ravitch technique. **Material and Method:** This technique was applied to 6 patients out of 18 patients who underwent corrective surgery from May, 1987 to July, 1999. The technique is quite different from that of Ravitch. We did not divide the intercostal muscle bundles from the laterals of sternum and the Adkin's struts were placed retrosternally crossing the chest horizontally to prevent flail motion during immediate post-operative period and retraction of the sternum afterwards. Anterior sternal osteotomy, instead of the posterior one, was performed for the latest 3 cases, which made operative procedure more simple and easy. The struts were removed one year later. **Result:** Compared to the hospital stay of the patients who received standard Ravitch method, that of the six cases who received our modification was definitely shortened from 13.1 days to 8.3 days( $p < 0.0000$ ). Flail motion was not noted in any patient and chest wall stability was obtained more easily with this technique. **Conclusion:** Our modification is recommendable for correction of funnel chest in regards to shorter operation time, better chest wall stability, shorter hospital stay and less complication.

(Korean Thorac Cardiovasc Surg 2000;33:806-11)

Key word : 1. Funnel chest  
2. Surgery method

## 서 론

전흉벽 함몰흉의 치료법으로서는 많은 방법들이 제시되어 왔으며, Ravitch 술식, Wada의 sternal turnover 방법 등이 대표

적인 것으로 많이 적용되고 있다. 최근에는 Nuss bar<sup>1)</sup>를 삽입하여 함몰 흉골을 거상시키는 새로운 수기가 소개되고 있으나, 이는 장기 추적 결과를 좀더 지켜보아야 할 것으로 생각된다. 저자는 Ravitch 술식을 적용한 예들에서 술후 동요흉

\*경상대학교병원 흉부외과, 경상대학교 의과대학 심혈관 연구소

Department of Thoracic and Cardiovascular Surgery, Gyeongsang National University Hospital Institute of Cardiovascular Research, College of Medicine, Gyeongsang National University

†본 논문은 1999년도 경상대학교병원 임상연구비의 일부 보조에 의함.

논문접수일 : 2000년 6월 30일 심사통과일 : 2000년 9월 3일

책임저자 : 이상호(660-702) 경남 진주시 칠암동 92, 경상대학교병원 흉부외과 (Tel) 055-750-8119, (Fax) 055-753-8138

E-mail: sangho@nongae.gsnu.ac.kr

본 논문의 저작권 및 전자매체의 지적소유권은 대한흉부외과학회에 있다.

Table 1. Case Summary

Case No.	Sex	Age	Op Method	Hospital Stay(days)	Complication
1	M	20.2	Ravitch	11	Wound infection
2	M	4.8	Ravitch	19	K-wire fracture, Rt. Pneumothorax
3	F	11.8	Ravitch, anterior osteotomy. K-wire	18	
4	M	4.4	Ravitch	12	
5	M	10.3	Ravitch	10	
6	M	3.4	Ravitch, Adkin's strut	15	
7	M	7.2	Ravitch	11	
8	M	4.2	Ravitch	16	
9	M	12.1	Ravitch	12	Wound infection
10	F	4.9	Ravitch	13	
11	M	8.7	Modified technique	9	
12	M	5.3	Modified technique	8	
13	M	21.7	Ravitch	10	
14	M	15.9	Ravitch	10	
15	M	4.4	Modified technique	9	
16	M	16.9	Modified technique, Aterior osteotomy	10	
17	M	8.7	Modified technique, Aterior osteotomy	8	
18	M	6.9	Modified technique, Aterior osteotomy	6	

Modified technique, Modification of Ravitch technique and the retrosternal placement of an Adkin's strut.

이 상당 기간 지속되고 절개부위에 창상 합병증이 생겨 재원 기간도 길어지는 단점을 보완하기 위하여 Ravitch 술식을 근간으로 하는 방법에 수정을 가하여 전흉벽 함몰흉을 치험하였다. 저자들은 1987년 5월부터 1999년 7월까지 18례의 함몰흉을 치료하였는데 이 중 6례에 변형한 수기를 적용하였다. 변형 술식을 적용한 환자들에서 수술시간의 단축, 수술 직후 흉벽의 인정성 개선, 창상치유의 용이, 합병증 발생의 감소, 재원 기간의 단축 등 좋은 결과를 얻었기에 이를 문헌 고찰과 함께 보고한다.

### 대상 및 방법

#### 대상

1987년 5월부터 1999년 7월까지 12년간 치험한 증례는 18례이었다. 18례 중 2명만이 여자로서 압도적으로 남자가 많았다. 연령은 3세에서 21세까지로 평균 연령은 9.5세이었던 절반인 9명이 7세까지의 취학전 아동이었다(Table 1). 이

중 변형수기를 적용한 예는 6례로서 전부 남자였으며, 나이는 4.4세에서 17.0세까지로 평균 8.5세이었다.

#### 수술방법

18례 중 12례에서는 Ravitch 술식<sup>2)</sup>을 그대로 따르되, 3번째 예에서는 Kirschner wire를, 6번째 예에서는 Adkin's strut<sup>3)</sup>를 흉골 후벽에 지지대로서 삽입하고 양쪽의 늑골에 지주하여 받쳐 놓는 방법을 추가하는 약간의 변형을 가했다. 지주대를 삽입한 것은 수술 직후 동요흉을 방지하고 흉골이 안정되는 동안 흉골이 다시 후침하는 것을 예방하기 위함이었다.

변형수기는 Table 1의 제 11, 12번과 15~18번째의 환자 6명에 적용하였다. 즉, Ravitch 술식에서와 같이 tripod fixation은 그대로 하고, 흉골에 부착되는 늑간근속(intercostal muscle bundles)은 Ravitch 술식에서와는 달리 절단하지 않았다. 흉골과 언늑골 범위의 후면을 종격동의 조직으로부터 충분히 분리해 주어 늑간근속이 용이하게 들러 올려지도록 하였다. 검상돌기(xiphoid process)를 흉골로부터 절단하여 흉골이 충분



Fig. 1. Adkin's strut was curved to fit the anterior chest wall contour

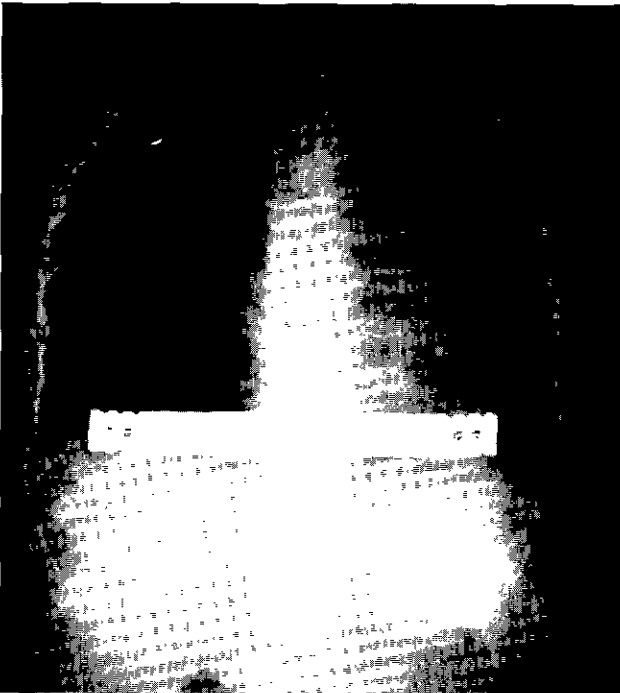


Fig. 2. Post-operative X-ray finding of chest with Adkin's strut

히 거상될 수 있게 하였으며, 그 주위 조직과 그에 연관 일부 복직근(rectus abdominis)을 횡격막으로부터 충분히 분리한 다음 흉골이 들려진 후에 검상돌기를 다시 흉골에 봉합하여 부착시켰다. 흉골 하단 1/3 정도의 후방을 가로지르게 흉골 양 가장자리의 늑간근속 사이에 구멍을 내어 Adkin's strut를 앞가슴의 곡선에 맞추어 Fig. 1과 같이 구부러 삽입하였다 그리고 strut의 양끝은 4번 경늑골(bony rib) 위에 얹어 놓았는데, 첫 레에서는 양끝에 모두 철사 봉합고정을 하였다가 후의 예에서는 오른쪽 한 쪽에만 비흡수성 실로 고정하여 놓았다. 후면 흉골 횡절개(posterior osteotomy)를 하고 늑골 조각을 골이식(bone graft)해 넣는 대신에 16~18번의 3레에서는 전면 흉골 횡절개(anterior osteotomy)를 하고 절개 상하부에 종으로 가로지르는 철사 봉합을 해주었다. 전면 흉골 절개를 함으로써 조각이 용이함으로 피부 절개의 길이와 수술

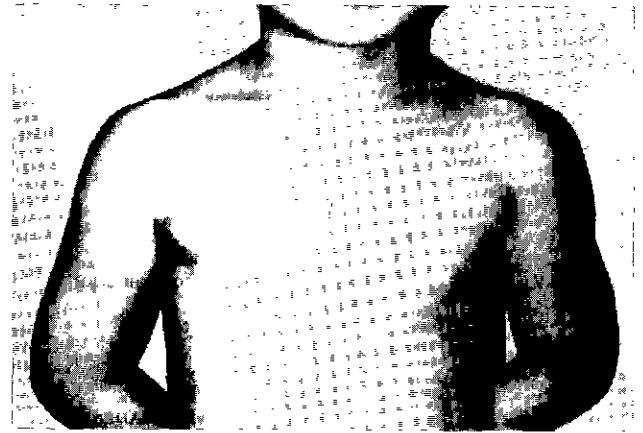


Fig. 3. Skin incision The incision is not visible when wearing low neckline shirt.

시간을 줄일 수 있었다. 전흉벽 근육과 절개부의 봉합은 통상적인 방법에 따랐다. 흉골 후방에 삼출액이나 혈액의 고임을 방지하기 위하여 hemovac을 설치하였다. 수술 후의 흉부 X-선 소견은 Fig 2와 같다.

## 결 과

### 절개의 길이

피부 절개 길이는 경험의 축적에 의하여 점점 짧아지게 되었는데, 특히 전흉골 절개를 하면서는 Ravitch 술식에서처럼 흉골을 쳐들고 후방에서 조작을 할 필요가 없어졌으므로 더욱 피부절개 길이를 줄이게 되었다. 사진에서 보는 바와 같이 목 부분이 깊이 파인 옷을 입어도 보이지 않을 정도로 짧다(Fig. 3).

### 수술조작

전면 흉골 횡절개를 하면 흉골 후면에 골절개를 할 경우의 시야가 어려운 점을 피할 수 있고, 시야를 확보하기 위해 일부의 늑간근속을 절단하는 것도 없을 뿐 아니라, 늑골편의 채취(rib bone graft harvest)와 늑골편의 삽입 고정의 조작이 불필요하다. 또한 늑골편을 고정하기 위하여 봉합침 혹은 철사로 흉골을 관통시킬 때 허부의 심장 등의 타 조직에 손상을 주게될까 조심하게 되는 우려도 필요없게 된다. 물론 본 방법에 의한 상하 흉골의 고정을 위한 철심의 봉합 조작이 필요하나 골편을 고정하고자 할 때보다 훨씬 수월하다.

### 동요홍

저자가 변형한 방식에 의하여 수술한 환자들에서는 수술 직후 동요홍이 관찰되지 않았다. 혹은 있더라도 매우 유심히

Table 2. Comparison of two operative methods

	Ravitch Method	Modified Method	Significance
Technique	Complicated	Easy	
Flail chest occurrence	12/12	0/6	p<0.0000
Wound complication	3/12	0/6	p<0.0000
Duration of admission(days)	13.1±3.17	8.0±1.37	p<0.0000

관찰하여야 동요흡의 기미를 겨우 느낄 수 있을까 하는 정도일 뿐이었다(p<0.0000)(Table 2).

#### 합병증

제 1례는 함몰 공간에 300 cc가 고일 정도의 매우 넓고 깊은 함몰이 있던 성인 환자로서 검상돌기 부위에 삼출액이 고이고 절개 부위에 균열(disruption)이 생기며 staphyococcus 감염이 되면서 치유가 되지 아니하여 피부층의 rotation flap으로 치료하고 flap을 댄 자리는 대퇴부로부터 피부 이식을 하였다. 이 치유 기간이 꽤 걸려 약 1년이 소요되었다. 제 3례는 Kirschner wire를 삽입하였던 경우로서 3년 후에 Kirschner wire를 제거하였는데 K-wire가 부러져 있었으며 우측에 기흉이 발생하였다. 제 9례에서는 창상 감염으로 49일간 치료를 요하였다. 변형 술식을 적용한 군에서는 합병증이 한례도 발생하지 않았다(p<0.0000)(Table 2).

#### 재원기간

환자의 전흉벽의 요동이 없어지고 합병증의 소견이 없으며 어느 정도 전흉벽 안정이 되었을 때 퇴원을 결정하였다. 따라서 Ravitch 술식을 적용한 경우는 요동이 며칠 지속되므로 재원 기간이 길어졌다. Ravitch 수술을 시행한 군의 평균 재원일수는 13.1±3.17일, 변형술식을 적용한 군에서는 8.0±1.37일로서, 두 군 사이의 재원 기간에 현격한 차이가 났다(p<0.0000)(Fig. 2).

#### 외형

Fig. 3에서 보는 바와 같이 외형 교정은 모든 예에서 만족스러웠다.

#### 지주대의 제거

Adkin's strut 가 삽입되어 있는 환자들은 대략 1년 후에 다시 입원하여 지주대의 제거술을 받았다. 제거술은 간단하여 지주대의 한쪽 끝에 1cm 미만의 작은 피부 절개를 넣어

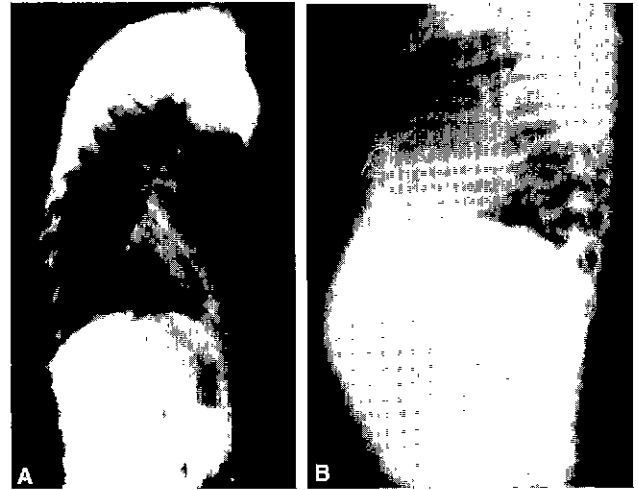


Fig. 4. Lateral view of X-ray (A) Pre-operative, B) Post-operative

그 끝 주위를 주위 조직으로부터 박리한 후 지주대를 뽑으면 되었다. 초기의 예에서 지주대의 양쪽을 철사로 고정하였던 경우는 물론 양쪽 끝 두 군데의 절개가 필요하였다. 제거 시술 후 흉부 X-선을 찍어 합병증 유무를 확인하고 제거 당일 퇴원이 가능하였다.

#### 고 찰

본 보고의 증례는 저자들 중 이상호 등이 1982년도에 보고한 예 및 인용한 다른 보고례에서와<sup>1-12)</sup> 같이 압도적으로 남자가 대부분이었다. 함몰흉의 교정에 있어서 그 성과를 평가할 수 있는 것은 무엇보다도 만족할 만한 외형상의 굴곡도와 그것이 잘 유지되는가에 있었고, 절개의 길이도 환자의 성형적 욕구에 충족할 수 있어야 한다. 수술 후 치유과정에서 동요흡의 발생, 합병증 유무와 재원 기간 등도 어떠한 수술기법을 택하는가와 관련이 많겠다.

수술 조작의 측면, 동요흡, 합병증 및 재원기간의 몇 가지 요소를 검토하였다. Ravitch 술식을 적용하였던 예에서보다도 본 변형술을 적용한 경우, 특히 흉골의 횡절개를 후면에 넣지 않고 전면에 넣음으로서 기법의 단순화와 수술시야의 확보를 용이하게 할 수 있음으로 해서 결과적으로 피부절개도 작게 할 수 있었다. 이것은 치험예의 축적에 따른 점도 있었다.

동요흡이 Ravitch 술식을 적용한 예에서는 정도의 차이는 있더라도 모든 예에서 수술 후 며칠간 관찰될 수 있었으나, 변형술에서는 한 예도 관찰되지 않았다. 절개부의 창상 합병증도 모두 Ravitch 술식을 적용한 예에서 발생하였고, 변형술을 적용한 예는 절개부위 치유가 매우 만족스러웠다. 물

른 치형레가 적기는 해도 Ravitch 술식을 적용한 다른 보고 레<sup>9)</sup>에서 보이는 합병증의 빈도와 비교할 때 매우 의미가 있다고 하겠다. Ravitch 술식은 흉골에의 혈류를 차단하는 것이므로 연골을 제외한 거의 모든 조직을 보존하는 변형술이 창상 치유에서 훨씬 유리할 것이라고 생각된다. 이것은 저자가 경험한 첫번 레의 창상 합병이 이것을 설명하고 있다고 유추된다. 흉골에 측면으로 부착하는 늑간근속을 자르지 않음으로 해서 연골판 제거된 해부적 구조가 잘 유지되고 흉골에의 혈류 공급의 차단도 생기지 않는 장점이 있다. 따라서 혹시 생길 수도 있는 허혈의 문제도 없을 뿐 아니라 IMA(internal mammary artery)도 잘 유지됨으로써 혹시 IMA를 이용하여야 하는 수술이 필요한 경우에도 대비가 되는 것이다.

Ravitch<sup>2)</sup>는 청년기나 성인에서 흉골이 긴 경우에 내고정(internal fixation)을 하였으나, 저자는 Ravitch 술식에 더하여 제 3레에서는 K-wire를 이용하고, 제 6레에서는 Adkin's strut를 삽입하여 내고정을 추가하여 주었다. 그러나 K-wire는 위치가 이동하여 기흉을 유발하였기 때문에 이의 계속 사용을 포기하였다. 제 11, 12, 15번 레에서는 흉골의 측면에 부착하는 늑간근속을 모두 절단하지는 않고, 후면 흉골 횡절개를 하기 위한 시야 확보를 위하여 부분적인 늑간근속 절단은 불가피하였다. Welch 등<sup>6)</sup>은 늑간근속을 절단하지 않고 시술한 상당히 많은 증례를 보고하고 있다. 이정철<sup>7)</sup> 등은 저자와 유사하게 수술하였는데 다만 흉골에 대한 긴장성을 제거하기 위하여 늑간근속을 선택적으로 분리하여 주었다. 늑간근속을 절단하지 않으면 흉골이 후방으로 전인 유착되어 후침(retraction)하여 원래 오목한 모양대로 재발될 수 있을 것이므로 흉골과 늑간근속이 전방으로 들러진 채로 안정되는 기간 동안 일시적으로 지주대(strut)를 받쳐 놓는 것이 모양의 안정과 형성에 도움이 될 것이다. 지주대를 흉골 후벽에 정착할 때 지주대를 앞가슴의 수평적 굴곡에 맞게 Fig. 1과 같이 모양을 만들어 삽입하므로 외형적 성형에도 도움을 준다. Haller<sup>8)</sup> 등은 심대 연령의 환자에서 재발을 방지하기 위하여 일시적으로 bar를 삽입하였다. 그의 의견은 흉벽근의 무력에 의하여 흉골이 함몰되어 들어가는 것을 막기 위하여서였다. Jensen<sup>9)</sup> 등은 변형된 늑연골과 흉골에 췌기형 굴편 절제를 하여 모양을 만들고, 흉벽 굴곡에 맞게 strig을 휘어 흉골 뒤로 횡으로 삽입하여 지지하여 주는 방법을 사용하였는데 저자의 방법과 다른 점은 늑연골 제거 여부에 있다 하겠다. Willekes 등<sup>10)</sup>은 120명의 교정에서 35명에게 일시적인 금속지주대(metal bar)를 적용한 결과 사용하지 않은 65명에서보다도 아주 훌륭한 결과를 얻는 율이 훨씬 좋았다고(86% vs 52%, p=0.004) 보고하고 있다.

저자는 지주대의 유치기간을 1년으로 하였다. 이는 다른

저자들도 대개 비슷한 기간을 두는 것으로 보고하고 있다<sup>11)</sup>. 반면, 김하늘루<sup>3)</sup> 등은 만족할 정도의 흉골거상을 얻기 위해 40명의 환자 중 15명에서 K-wire를, 2명에서 내고정판을 삽입한 시술 결과를 보고하면서 3개월 후에 제거하였다고 하였다. 이정철<sup>7)</sup> 등의 보고에서는 3~6개월에 제거하였다고 하였다. 유치기간을 충분히 두어 짧은 기간 유치 제거 후 진행할 수 있는 후침을 예방하는 것이 좋겠다고 생각한다.

마지막 3레에서는 후면 흉골 횡절개 대신 전면 흉골 횡절개를 하였다. 늑간근속을 자르지 않고 사이에 틈을 내어 후면 흉골 횡절개를 하려면 수술 시야 확보가 어렵고 조작 공간이 좁아 흉골 뒤쪽에 췌기형의 경늑골 편을 만들어 bone graft를 하는 데에 시간 소모가 많았다. 따라서 전면 흉골 횡절개로 방법을 바꾸게 되었는데 이 방법을 택함으로써 늑골 이식편을 만들 필요도 없으므로 경늑골을 새로이 절단할 필요도 없고, 흉골 후방 조작이 없어지므로 시간 소모가 훨씬 짧아지게 되었다. 다만, 흉골 횡절개 후 흉골의 안정성을 얻기 위하여는 Fig. 2의 사진에서 보이는 비와 같이 철사로 묶는 종단 길이를 길게 하면 짧은 길이로 할 때보다 더 좋은 안정성을 얻을 수 있다. 저자의 이 수기의 또 하나의 장점은 절개의 길이가 짧아도 모든 조작이 Ravitch 술식에 비해 훨씬 용이하다는 점이다. 즉, Ravitch 술식은 흉골을 들어 올려 후면에서 조작하여야 하므로 피부절개 길이가 본 방법에 비해 좀 길어야 한다는 단점이 있다.

## 결 론

저자는 전흉벽 함몰 기형을 교정하는 방법으로 Ravitch 술식을 적용하여 왔었다. 그러나 이 술식은 동요흉이 항상 수반되어서 교정된 흉벽이 어느 정도 안정되어 불안감을 해소할 수 있을 때까지 꽤 기간이 걸린다. 특히 소아환자는 부모나 환자 자신이 조심스러워하여 행동에 제약이 오므로 이것을 없애기 위하여 Ravitch 술식에 금속 보조대를 삽입하여 조기에 전흉벽의 안정을 얻는 방법을 채택했다가 술식에 변형을 가하게 되었다. 저자들의 술식으로서서는 환자가 다시 입원하여 strut의 제거 수술을 받아야 하는 번거로움은 있지만, 흉골 주위 조직에 손상을 덜 주고 술식이 비교적 간편하며 외형상 피부 절개의 길이도 짧고, 창상 치유가 좋아 합병증 발생도 적고 재원 기간도 단축되는 등 여러 가지 장점이 있어 전흉벽 함몰기형을 교정하는데 추천할 만한 수기라 생각한다.

## 참 고 문 헌

1. Nuss DK, Croitou DP, Katz ME. A 10-year review of a

*minimally invasive technique for the correction of pectus excavatum.* J Pediatr Surg 1998;33(4):545-52.

2. Ravitch MM. *Technical problems in the operative correction of pectus excavatum.* Ann Surg 1965;162:29.
3. Adkins PC, Groff DB III, Blades B. *Experiences with Metal Struts for Chest Wall Stabilization.* Ann Thorac Surg 1968;5(3):246-54.
4. 이상호, 김삼현, 노준량, 김종환, 서경필, 이영균. 누두흉의 임상적 고찰 -14례 보고-. 대흉외지 1982;15:15-20
5. 김하늘루, 최강주, 이양행, 조광현. Ravitch 술식으로 교정한 누두흉 치험. 대흉외지 1999;32:930-4.
6. Shamberger RC, Welch KJ. *Surgical Repair of Pectus Excavatum.* J Pediatr Surg 1988;23(7):615-22.
7. 이정철, 이계동, 한승세, 김규태. 누두흉의 외과적 치료 -Metal bar를 이용한 수술치험 7예-. 대흉외지 1986;19(3):391-8.
8. Haller JA, Scherer LR, Turner CS, Colombani PM. *Evolving Management of Pectus Excavatum Based on a Single Institutional Experience of 664 Patients.* Ann Surg 1989;209(5):578-83.
9. Jensen NK, Schmidt WR, Garamella JJ, Lynch MF. *Pectus Excavatum and Carnatum: The How, When, and Why of Surgical Correction* J Pediatr Surg 1970;5(1):4-13
10. Willekes CL, Backer CL, Mavroudis C. *A 26-year Review of Pectus Deformity Repairs, Including Simultaneous Intracardiac Repair.* Ann Thorac Surg 1999;67:511-8.
11. Tjan TD, Semik M, Rotering H, Rolf N, Scheld HH. *Pectus excavatum: special surgical technique, perioperative management and long-term result.* J Cardiovasc Surg (Torino) 1999;40(2):289-97.

**=국문초록=**

**배경:** 저자들은 Ravitch 술식에 변형을 가하여 왔다. **대상 및 방법:** 1987년 5월부터 1999년 7월 사이에 함몰흉 교정 수술을 받은 18명 중 6명에서 변형 수기가 적용되었다. 본 수기는 Ravitch 술식과 많이 다르다. 저자들은 흉골의 측면으로부터 늑간근속을 절단하지 않았으며, 수술 직후의 동요흉과 나중에 흉골의 후침을 예방하기 위하여 횡으로 흉골 후면에 Adkin's strut를 장치하였다. 최근에 시행한 3례에서는 후면 흉골 횡절개 대신 전면 흉골 횡절개를 행하였는데 이 방법은 수술 과정을 더욱 간단 용이하게 하였다. 지주대는 1년 후에 제거하였다. **결과:** Ravitch 술식을 시술 받은 환자에 비해서 변형술의 6례는 술후 재원 기간이 12명의 평균 13.1일에서 8.3일로 훨씬 단축되었다( $p<0.0000$ ). Ravitch 술식에서 흔히 보이는 동요흉도 본 변형 수기에서는 한 명도 관찰되지 않았으며, 안정성이 훨씬 좋았다. **결론:** 저자들의 변형 수기는 수술시간이 짧고, 흉벽의 안정성도 우수하며, 재원일수도 줄일 수 있고, 합병증 발생도 적다는 점에서 함몰흉의 교정에 추천할 만하다.

중심단어 : 1. 함몰흉  
2. 라비치 술식