

## PDGF-BB와 IGF-I 혼합 투여가 비글견 인공 치근단 병소의 치유에 미치는 영향에 관한 연구

김미리 · 김민겸 · 윤수한  
서울대학교 치과대학 치과보존학교실

### ABSTRACT

#### THE EFFECT OF PDGF-BB AND IGF-I COMBINATION ON THE HEALING OF ARTIFICIAL PERIAPICAL LESIONS IN BEAGLE DOGS

Mi-Ri Kim, D.D.S. M.S.D., Min-Kyum Kim, D.D.S., M.S.D., Ph.D., Soo-Han Yoon, D.D.S., M.S.D., Ph.D.  
*Department of Conservative Dentistry, College of Dentistry, Seoul National University*

It is difficult to treat the endodontic apical perforation successfully. In this study, we hypothesized that the application of PDGF-BB and IGF-I into periapical perforation site may accelerate periapical healing and lead to bone deposition. And the specificity of osteonectin in periapical healing was investigated.

The experiments were performed on the upper and lower 51 premolar teeth of 4 beagle dogs. The pulp chamber of each tooth was opened and the dental plaque was inserted into the canal for developing the periapical lesion for 5 weeks. Then, the roots were artificially perforated at the apex with the number 4 profile of .06 taper. In each step, standard periapical radiographs were taken to compare the size of lesion each other. The radiographs were scanned and analyzed by image analysis system. The mean and standard deviation of periradicular radiolucency ratios were calculated in each group. ANOVA was used for comparison.

51 premolars were grouped into 3 groups: control group, calcium hydroxide-treated group and calcium hydroxide plus growth factors-treated group. In the control group, the apical perforations were not sealed and obturated with gutta-percha and ZOE sealer by lateral condensation technique. In the experimental groups, the apical perforation were sealed with calcium hydroxide and with/without 4 $\mu$ g of PDGF-BB & IGF-I in cellulose gel and obturated by lateral condensation technique.

Fluorescent bone markers were used to measure new bone formation. Following 2, 4, 12 weeks after experiment the dogs were sacrificed and histologic sections were prepared. Each tooth block including periapical lesion was sectioned mesiodistally. One half of the sections were decalcified with 6% nitric acid and processed by standard paraffin embedding technique. The sections were stained by hematoxylin and eosin, and immunostained for osteonectin. Histomorphometrical measurement of neoformed bone was performed using a light microscope. And the other half of the sections were prepared by undecalcified preparation, and confocal laser scanning microscopic investigations were done.

The results were as follows :

1. Radiographic results were showing the tendency of size reduction in subgroup 2,3 of group 2 and all subgroups of the group 3. But only subgroup 2 of group 3 were statistically significant.
2. In this study, the combination of PDGF-BB and IGF-I therapy was more effective for the treatment of

apical perforation and especially, in early healing stage, these growth factors played important role in bone regeneration. So these combination therapy must be considered as effective treatment.

3. In immunostaining for osteonectin, the connective tissue adjacent to the newly formed hard tissue was stained intensely and light staining was also observed in the cell and matrix of the newly formed hard tissue. So immunostaining of osteonectin was effective tool for bone regeneration marker.
4. In confocal laser scanning microscopic examination, the specimens treated with growth factors showed better results. So it was concluded that PDGF-BB and IGF-I therapy was important role in early bone healing.

**Key words** : PDGF-BB, IGF-I, Osteonectin, Apical perforation, Confocal laser scanning microscope, Apical bone healing

### I. 서 론

근관치료학에서 천공이란 치관부나 치근에 구멍이 형성된 것으로 치수강이나 치근관과 인접 치주 조직 사이에 통로가 생기게 되는 것으로 정의되며<sup>1)</sup>, 이러한 천공은 의원성 또는 치근 흡수, 치아 우식증 등의 원인에 의해 발생하게 된다. 치근관과 치주 조직 사이에 통로가 형성되면 염증 반응이 일어나게 되고, 이는 근관 치료의 실패를 야기할 수 있다. 이러한 천공의 치료 방법으로는 외과적, 또는 비외과적 방법이 있으며, 비외과적인 방법으로는 천공 부위에 적절한 재료를 밀어 넣어서 가압 충전시키는 방법, 부가 근관처럼 충전하는 법<sup>2)</sup>, 그리고 천공 부위에 barrier를 형성해주는 barrier technique 등이 있다. 이러한 천공에 대한 치료의 예후는 천공의 위치, 천공부가 감염에 노출되어 있었던 기간, 천공의 충전 가능성 여부, 그리고 주근관에서의 접근 가능성에 따라 달라질 수 있다. 수산화칼슘, dentin chip, tricalcium phosphate, proplast, ceramic 등은 치근단 천공에서 근단부 barrier로 많이 사용되어온 재료들이다<sup>3,4)</sup>. 그러나 아직 모든 요구 조건을 만족시키는 충전 재료는 없는 실정이며, 상당수의 천공 증례에서 치주적인 문제를 야기하여 결국 발치를 하게 된다.

천공부 barrier로 많이 사용되는 재료중 하나인 수산화칼슘은 본 연구에서도 사용하였는데, 그 작용에 대해 다양한 연구가 진행되어온 바 있으며, 치근단 조직의 염증 반응을 최소화하고, 치근단부의 백악질 침착을 증진시켜 치근단 주위 조직의 재생을 증진시킨다고 알려져왔다<sup>5)</sup>.

폴리펩타이드인 성장인자는 조직 재생의 일련의 과정에서 세포 증식, 화학 주성, 세포 분화, 기질 생성에 관여하는 자연적인 생물학적 매개체로 알려져 왔다. 그 중 Platelet-derived growth factor(PDGF)는 분자량 27-30 KD의 폴리펩타이드로서 두 개의 peptide chain으로 구성되며

homo- 혹은 heterodimeric form으로 존재한다. 즉, 두 chain은 PDGF A와 PDGF B 유전자로 이루어진 PDGF AA와 PDGF BB의 homodimer 또는 PDGF AB heterodimer의 형태로 존재한다. PDGF는 원래 사람의 혈소판에서 유래한 물질로 이후 다른 세포 체계에서도 그 존재가 확인된 바 있다. PDGF A와 B 유전자는 정상세포뿐 아니라 종양성 세포에서도 발현되며, 세포 성장의 국소 조절인자로 작용한다. PDGF는 세포 복제를 증진시키고, 조골세포의 분화 기능을 억제하며, 골흡수를 증가시키고, 교원질 분해를 증가시키며, 간질의 교원 분해 효소 발현을 증진시킨다고 알려져왔다<sup>6,55)</sup>. in vitro와 in vivo에서의 일련의 실험을 통해 입증된 바, PDGF는 골조직 형성 과정에서 골기질내에 풍부하게 존재하며, 사람의 유조골 세포(osteoblast-like cell)에 의해 분비된다<sup>7)</sup>. 또한 PDGF는 in vitro 실험에서 조골세포의 화학 주성, 기질 합성, mitogenesis를 증진시키며<sup>8)</sup>, 골세포는 PDGF- $\alpha$ 와 PDGF- $\beta$ 수용기를 가지고 있고<sup>9)</sup>, PDGF는 장골에서 골막하주사시 내막성 골형성(intramembranous bone formation)을 유도하고, 장기 배양에서 골조직 내 칼슘 유리를 촉진시킨다<sup>10)</sup>. 골조직의 재형성과 생활력은 여러 인자에 의해 좌우되는데, 그 중 insulin-like growth factor(IGF)의 성장 촉진 작용도 중요한 역할을 하게 된다. IGF- I 과 IGF- II는 anabolic peptide로서 insulin과 유사한 기능을 가지는데, IGF는 골세포에 의해 생성되어 골격근계에서 작용하게 되며, 골기질에서 펩타이드 형태로 유리되게 된다. 배양된 유조골 세포들은 전신적 및 국소적 인자의 조절하에서 IGF- I 과 IGF- II 유전자를 발현한다<sup>11)</sup>. PDGF와 IGF- I 의 상호작용이 분자수준에서 규명된 바 있는데, Rubini 등은<sup>12)</sup> 최근 섬유모세포에서 PDGF-BB의 자극에 의해 IGF- I 수용기의 유전자뿐 아니라 IGF- I 수용기의 mRNA 발현도 증진시킨다고 보고하여, PDGF 자극은 IGF- I 수용기 발현을

증진시켜서 결국 외부에서 유래한 IGF-I의 생물학적 효과를 증진시킨다.

골 재형성은 호르몬과 성장인자에 의해 조절되는 복잡한 과정이다. 호르몬은 골대사에 중요한 역할을 하는 것으로 알려져 광범위하게 연구되었으나, 최근에는 성장인자 역시 골조직의 대사에서 중요한 역할을 한다고 알려졌다. 골 재형성 과정에서, 골형성과 골흡수 두 과정은 유기적으로 연계되어 국소 인자들에 의해 조절된다고 알려졌으며, 또한 전신적인 호르몬은 이런 국소 인자의 합성이나 효과에 영향을 줄 수 있다<sup>13)</sup>.

최근 치수 조직에 관한 연구에서도 TGF- $\beta$ 1 (Transforming growth factor- $\beta$ 1)을 이용하여 pulpotomy를 한 경우, 현저한 경조직과 연조직의 재생을 보고한 바 있으며<sup>14)</sup>, 또한, PDGF-BB와 IGF-I은 상호 부가적으로 작용하여 치수 조직의 재생을 증진시켰다는 보고가 있다<sup>15,16,58)</sup>. 그리고, PDGF 단독 혹은, IGF-I과 같이 사용한 경우, 골결손 부위의 골조직 재생을 촉진시키고, 골다공증의 치료에도 효과가 있으며, 전신적으로 투여한 PDGF는 난소 적출 동물 (ovarectomized animal)의 골밀도를 증진시키고, 강도를 증가시킨다고 알려졌다<sup>17,60,61)</sup>. 본 연구에서도 성장 인자의 작용을 상승시키기 위해 PDGF-BB와 IGF-I을 혼합 투여하였다.

비록 골조직의 유기 기질은 주로 1형 교원질로 이루어져 있으나, osteonectin, osteocalcin, bone glycoprotein, matrix gla protein, sialoprotein, proteoglycans 등의 비교원성 기질 단백질도 골조직 유기물의 10%를 차지하여 결합 조직을 석회화하는데 중요한 역할을 한다<sup>18)</sup>. 그 중 osteonectin은 40KD의 당단백질로 Secreted Protein Acidic and Rich in Cysteine(SPARC)과 동종의 물질로, 면역학적 연구를 통해 이 단백질은 활동성 있는 조골세포나 골형성원세포, 조상아세포, 치주인대, 치은세포 혹은 약간의

연골세포에 존재하며<sup>19,20)</sup>, 골양조직이나 골기질내, 상아질에도 존재한다. 면역조직화학적 연구에서, osteonectin은 새롭게 형성되는 치주 인대 조직, 백악질, 그리고 골조직에서 특별한 표지자로 작용하며<sup>19)</sup>, SPARC는 칼슘 이온과 높은 친화력을 가져서 골 석회화에 중요한 역할을 하는 단백질로 알려졌다. 최근에는 골조직 내에서 기질 단백질의 위치를 찾아내고, 그 기원을 밝히는 면역 조직 화학적 연구가 주목을 받고 있다.

따라서 본 연구에서는 비글견 모델에서 인위적으로 치근단 병소를 유발하고, 골치유 과정에서 중요 인자로 간주되는 PDGF-BB와 IGF-I을 수산화칼슘 제재와 혼합 투여한 경우, 치근단 및 주위 조직의 치유 정도를 평가하고, 또한 osteonectin을 표지자로 하여 골형성 과정을 평가하여 다소의 지견을 얻었기에 이에 보고하는 바이다.

## II. 실험 재료 및 방법

### 1. 실험동물 준비 및 초기 병소 형성

생후 1년 되는 체중 7~10kg의 비글견 4마리의 상하악 양측 소구치 51개를 실험 대상으로 사용하였다. 방사선 사진을 통하여 이들 치아의 완전한 맹출과 치근단 형성 유무를 확인하였다. 실험 전체 기간 동안에는 고형 사료를 주었으며, 실험 12시간 전부터는 금식을 시키고, 실험 동물의 마취는 염산 케타민(5mg/kg, 유한양행), Xylazine hydrochloride(0.15ml/kg, 바이엘코리아), 그리고 2% Xylocaine(1/10만 epinephrine 함유, Astra, MA, U.S.A.) 국소 마취를 통해 얻었다. 우선 51개의 소구치의 초기 방사선 사진을 촬영하고, 4번 round bur를 사용해 근관 와동 형성을 하였다. K 파일을 사용하여 발수를 하고 병소 형성을 위해 구치부의 치태를 근관 내에 넣은 다음 ZOE

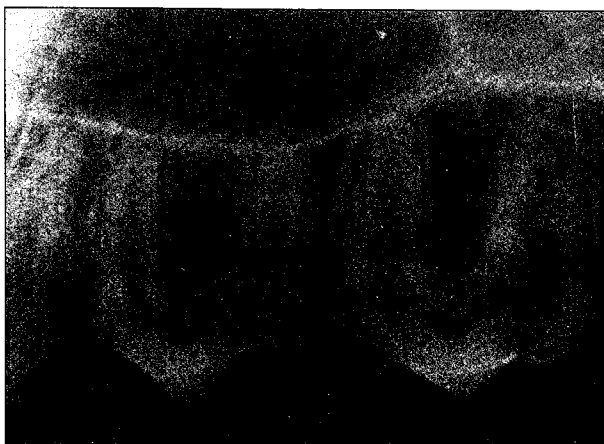


Fig. 1. Radiograph of the maxillary premolars.

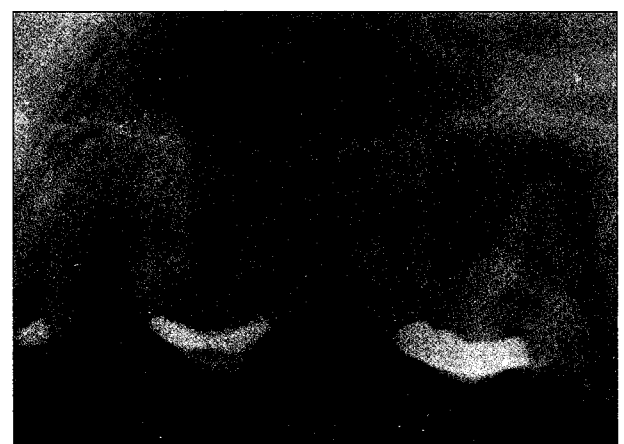

Fig. 2. Radiograph of the periapical lesions of the maxillary premolars.

Table 1. The Flow of Experiment

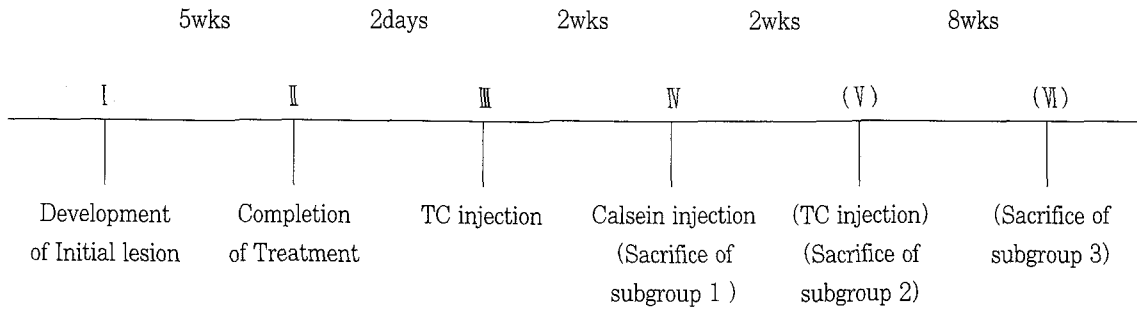


Table 2. Classification of groups

Group 1 (Negative control group)	<i>No Apical Barrier</i>
	Subgroup 1 : 2 weeks(5 teeth)
	Subgroup 2 : 4 weeks(5 teeth)
Group 2 (Positive control group)	<i>Apical Barrier; Calcium hydroxide</i>
	Subgroup 1 : 2 weeks(6 teeth)
	Subgroup 2 : 4 weeks(6 teeth)
Group 3 (Experimental group)	<i>Apical Barrier; PDGF-BB &amp; IGF-I and Calcium hydroxide</i>
	Subgroup 1 : 2 weeks(6 teeth)
	Subgroup 2 : 4 weeks(6 teeth)

로 임시 가봉하였다. 가봉후 5주 후에 병소의 형성 여부를 방사선 사진을 통해 확인하였다(Fig. 1, 2).

실험의 순서는 Table 1과 같이 시행하였다.

### 2. 치근단 천공과 근관치료

실험치아의 근관외동 형성을 다시 시행하고, 각각의 치아는 전자 근관장 측정기(Root ZX, Morita, Japan)를 이용하여 근관장 측정을 하였다. K 파일과 엔진 구동용 Nickel-Titanium 파일인 Profile(Tulsa Co., OK, U.S.A.)을 사용하여 근관을 형성하고, NaOCl로 근관 세척을 시행하였다. 치근단부는 .06 taper red profile로 치근단 부위를 약 1mm 넘어가게 하여, 천공의 직경이 0.28mm 정도 되게 인위적으로 천공을 시켰고, patency는 20번 K파일로 유지하였다<sup>21)</sup>. 각각의 치료 과정에서 방사선 사진의 표준 촬영을 위해 Rinn XCP(Rinn corp., Eljin, Ill, U.S.A.)를 사용하였다.

51개의 소구치는 3개의 군으로 나누었으며, 제1군은 음성 대조군으로 barrier 없이 gutta-percha와 ZOE sealer

로 충전하였고, 제2군은 양성 대조군으로 vertical plugger를 이용하여 수산화칼슘 barrier를 형성한 위에 gutta-percha와 ZOE sealer로 충전하였으며, 제3군은 실험군으로 4 µg의 PDGF-BB(Genzyme Co., U.S.A.)와 IGF-I(Genzyme Co., U.S.A.)을 cellulose gel에 넣어 1cc tuberculin-type syringe로 투여하고 vertical plugger를 이용하여 수산화칼슘 barrier를 형성한 위에 gutta-percha와 ZOE sealer로 충전하였다. 근관 충전법은 측방 가압 충전을 시행하였다.

이 세 개의 군은 다시 기간별로 3개의 아군으로 나누었다 (Table 2).

### 3. 골 형광물질 표지 및 희생

신생 골조직 형성의 정도를 평가하기 위해 골 표지 형광물질이 사용되었다. 테트라사이클린(30mg/kg, Sigma, Germany)을 근관치료 2일 후에 근육주사 하였고, 칼세인(30mg/kg, Dojindo Lab, Japan)은 근관치료 2주 후에 근육주사 하였으며, 다시 2주 후에 테트라사이클린을 근육

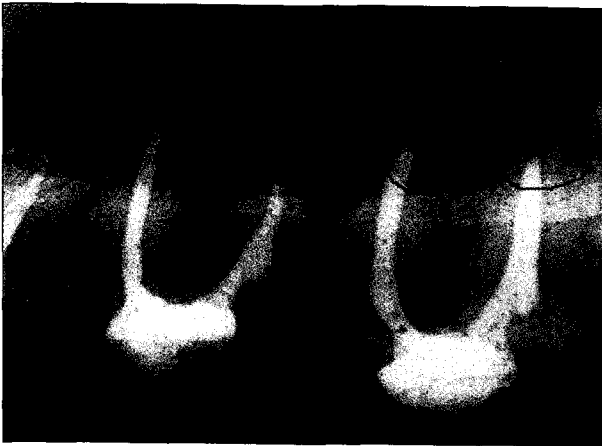


Fig. 3. Digital image of a radiograph of a jaw section showing traced outline of periradicular lesions using the image analysis software.

주사 하였다.

실험 12주 후에 pentobarbital sodium 과량을 정맥주사 하고, 10% 중성 포르말린 완충용액을 경동맥에 주입하여 조직을 관류고정한 뒤 희생시키고 치아를 포함한 실험부위를 적출한 다음, 방사선사진을 촬영하였다. 이후 10% 중성 포르말린 완충용액에 더 고정시켰다.

#### 4. 방사선학적 관찰

치과용 방사선기체는 70KVp, 7mA에 맞추고, 노출시간은 0.25초로 하였으며, 방사선은 필름에 수직되게 조사하였다. 각각의 절편마다 2장씩의 방사선 사진을 촬영하고, 스캐너(Nikon film scanner, Japan)를 이용하여 스캐닝한 후, Sigma scan program(Jandel Scientific Corp., U.S.A.)을 이용해 방사선 투과 병소의 경계를 그렸다(Fig. 3). 각각의 면적은 1주일의 간격을 두고 2번 측정하였다. 경계가 다를 경우 평균값을 택하였으며, 군별, 시간별 비교를 위해 One-way ANOVA로 통계처리 하였으며, P값은 0.05 수준에서 검증하였다.

#### 5. 병리 조직학적 관찰

각각의 치아는 협설로 5mm되게 다이아몬드 톱날이 달린 EXAKT system(Kulzer, Germany)으로 절단하고, 각각의 치아는 치근단 천공 부위를 포함시킨 치아 장축방향으로 잘라 방사선학적으로 양쪽이 대칭이 되게 이등분시켰다.

##### 1) 탈회 표본과 면역조직화학염색 표본 제작

절단된 실험표본은 6% 질산에 5~7일간 탈회시켰다. 탈회 여부를 방사선학적으로 확인한 뒤, 통법에 의해 파라핀에

포매하였고, 0.5 내지 1mm 간격으로 5 $\mu$ m 두께의 연속적인 절편을 만들어 hematoxylin과 eosin으로 염색하였다.

또한 면역 조직화학 염색을 위해 조직 절편을 silanized slides(Sigma Chemical Co., MO, U.S.A.) 위에 올려놓고, 파라핀을 제거하였다. 에탄올을 사용하여 단계적으로 탈수시킨 뒤, automation buffer (Dako-K5006)로 세척하였다. 그 후, Proteinase K(Dako-S2019)로 10분간 처리한 뒤, automation buffer (Dako-K5006)로 세척하였다. 표본에 1차 항체(bovine osteonectin, Biodesign, #H95031M)를 1 : 750로 희석시켜 섭씨 37도에서 1시간 incubation 시켰다. 다시 automation buffer (Dako-K5006)로 세척한 뒤, 2차 항체(anti-mouse and anti-rabbit, Dako Envision AP K 1396)로 처리후 40분간 실온에 두었다. 그 후 fast red substrate인 chromogen solution으로 발색하고, hematoxylin으로 대조 염색하여 흐르는 물에 씻고, 봉입하였다.

##### 2) 비탈회 표본 제작

절단된 표본은 24시간 동안 흐르는 물에 씻고, 50%에서 100% 에탄올까지 단계적으로 탈수시켰다. 이 과정 동안 표본은 냉장 보관하였으며, 탈수 뒤 아세톤에 1~2일간 담가 두었다. 레진 포매를 위해서는 SPURR KIT(Sigma Chemical Co., MO, U.S.A.)를 사용하였다. 용기에 충분한 양의 레진을 2~3회 바꾸어 주었으며, 최종 포매 레진을 넣은 뒤 70 $^{\circ}$ C 오븐에서 12시간 경화시켰다. 그 뒤 표본은 EXAKT grinding system (Kulzer, Germany)으로 20 $\mu$ m 까지 단계적으로 연마하였다<sup>22)</sup>.

##### 3) 병리조직학적 관찰

신생골의 병리조직학적 관찰을 위해 광학 현미경(Olympus BH-2, Japan)을 이용하여 관찰하였고, 형광물질 표지를 관찰하기 위해 공초점 레이저 주사현미경(Zeiss, Germany)을 사용하여 관찰하였다. 공초점 레이저 주사현미경에서는 황색의 테트라싸이클린과 밝은 연두색으로 보이는 칼세인의 침착상을 관찰하기 위하여 488nm exit filter가 이용되었고, 화상은 OG515 pass filter와 522/35 emission filter를 통해 얻었다. 공초점 레이저 주사현미경 상에서 신생골 침착을 측정하기 위하여 컴퓨터 프로그램을 통해 형광물질 표지자간 거리를 측정하였다.

### III. 실험 결과

#### 1. 방사선학적 관찰 결과

치근단 병소의 치유율은 치근단의 방사선 투과 병소의 면적 비율로 계산하였다. 그 산출 방식은 다음과 같았는데, 실

Table 3. Mean changes of periradicular radiolucency ratios in each group at 2, 4, and 12 weeks  
( ) : Standard deviation

weeks	Group 1	Group 2	Group 3
2	188.80 (126.38)	115.40 (27.23)	80.31 (15.42)
4	132.29 (16.14)	85.61 (7.98)	* 64.20 (11.36)
12	115.18 (53.29)	84.91 (27.49)	65.06 (23.40)

\* statistically significant

험후 최초의 병소 크기와 처치후 병소의 크기 면적비를 계산하였다.

$$\frac{\text{치료후 방사선 투과상의 면적}}{\text{치료전 방사선 투과상의 면적}} \times 100$$

위 공식에 의한 각 군간의 면적 변화율의 평균값과 표준편차는 다음과 같다(Table 3).

방사선학적 결과에서 제1군에서는 모든군에서 초기 병소보다 병소 크기가 커졌으나, 2주군, 4주군, 12주군의 순으로 병소크기 증가 비율은 감소되었다. 제2군에서는 2주군만 병소 크기가 증가하였고, 나머지 4주군, 12주군에서는 기간 경과후 병소의 크기가 줄었다. PDGF-BB와 IGF-I을 혼합 투여한 제3군에서는 모든군에서 기간 경과후 병소의 크기가 줄었으나, 4주군에서만 유의한 수준의 면적의 차이를 보여주었고(P<0.05), 다른 군에서는 모두 통계적 유의성이 없었다. 이는 뒤에 설명되는 조직 병리학적 결과와는 매우 달랐다.

## 2. 병리 조직학적 결과

### 1) Hematoxylin - Eosin 염색 표본

#### (1) 제 1 군

- ① 2주군, 4주군 - 대부분이 피사상과 심한 염증상을 보였다. 심한 염증을 보이는 조직에서는 임파구, 대식세포, 형질 세포들과 같은 많은 염증 세포들이 관찰되었다(Fig. 4).
- ② 12주군 - 대조군의 경우 12주 경과 후에도 치근 주위 조직의 재생 소견은 없었다. 몇몇 조직 표본은 약간의 골양조직 형성을 보여 주기도 하였으나, 대부분의 조직 표본은 만성염증상과 육아조직의 양상을 보였다. 일부 조직표본은 lymphoid follicle을 형성하고 있었다(Fig. 5).

#### (2) 제 2 군

- ① 2주군 - 조직은 급성 염증성 변화를 보였고, 심한 경우 피사부위와 백악질의 흡수 양상을 보였다(Fig. 6). 이 부위의 혈관들은 혈관 내피 세포의 세포간극을 통해 중성구들이 이주하고 있는 상도 보이며, 혈관내에 혈소판이 응집되어 있는 양상을 보였다.
- ② 4주군 - 만성 염증 세포가 치근단 부위에 잔존해 있고, 심한 경우에는 치근단 농양 형성을 하고 있었다(Fig. 7).
- ③ 12주군 - 일부 조직에서는 새로 성글게 형성된 골조직을 볼 수 있었으나, 여전히 만성 염증세포의 잔존을 관찰할 수 있었다. 또한, 신생 백악질의 침착도 관찰할 수 있었다(Fig. 8, 9).

#### (3) 제 3 군

- ① 2주군 - 대부분의 조직표본의 경우 약간의 염증 소견과 치근단부에 다형핵 중성구의 침윤상을 보였다(Fig. 10).
- ② 4주군 - 대부분의 조직 표본에서 새로이 침착된 골조직을 따라 건전한 조골세포가 둘러싸고 있는 양상을 보였다. 또한 신생 백악질인 세포성 백악질의 침착도 관찰되었다(Fig. 11).
- ③ 12주군 - 대부분의 조직표본에서 병소의 치유가 확연히 관찰되었으며, 새로이 형성된 골조직으로 차 있었다. 대부분 치밀골의 소견이 관찰되었으며, 내부에서는 골수가 형성되어 골의 성숙화가 관찰되었다. 신생 백악질의 침착도 관찰되었으며, 신생골과 연결된 Sharpey 씨 섬유도 관찰되었고, 치근단 주위 조직 재생의 양상이 뚜렷하였다. 골유착의 소견은 관찰되지 않았다(Fig. 12, 13).

#### 2) 면역 조직 화학 염색 관찰

osteonectin 항체를 이용한 면역 조직화학 염색에서 osteonectin은 골기질을 따라 중등도의 염색상을 보여주었고, 일부 골소주의 경계 부위를 따라 강한 염색 양상을 보였다(Fig. 14).

활동성이 있는 조골세포에 의해 둘러싸여 있어 골양 조직으로 판단되는 부위에 중등도의 염색 양상을 보였다(Fig. 15). 또한, 활동성이 있는 이들 조골세포들은 강하게 염색되었으며, 새로 형성되는 경조직에 인접한 결체 조직을 따라 염색되어지는 양상을 보였다. 새로 형성된 신생골의 기질과 세포 내에서는 중등도의 염색상을 보였다(Fig. 16, 17).

제 3군의 12주군에서는 대조군에 비해 치밀한 치밀골의 모습을 보여 주었고, osteonectin은 강하게 염색되어 신생골이 더욱 많이 형성되었음을 확인할 수 있었다(Fig. 18, 19).

### 3) 공초점 레이저 주사현미경 관찰

실험 기간 동안 생성된 신생골의 양을 측정하기 위하여 형광물질 주사 시점을 기준으로 원래의 골결손 부위에서 신생골 생성 부위까지의 평균 거리를 측정하였다. 근관 치료 2일 후, 4주 후에는 공초점 레이저 주사현미경하에서 테트라사이클린은 황색으로 관찰되었고, 근관 치료 2주 후에 주사한 칼세인은 밝은 연두색으로 관찰되었다. 공초점 레이저 주사현미경 100배 상에서 관찰하였을 때, 대조군인 제1군에서는 신생골의 침착이 미약하여 실험 2주에서 4주 사이에 평균 0.144mm의 골침착이 관찰되었고, 제2군에서는 0.200mm, 제3군에서는 0.276mm의 골침착상이 관찰되었다. 모든 군에서 실험 4주후와 실험 6주 사이는 이보다 적은 양의 골침착상이 관찰되었고, 실험 6주에서 12주 사이에 침착된 골의 양은 더욱 적었다. 제3군의 12주군에서는 4주까지 많은 양의 골이 지속적으로 성장하였으며, 4주에서 6주 사이에 부분적인 골의 흡수가 일어났고, 8주 이후에는 골성장 속도는 떨어지나, 지속적인 골의 침착이 실험 후반부까지도 관찰되어 1군과 2군에 비해 좋은 결과를 보였다 (Fig. 20 - 25).

## IV. 총괄 및 고안

치근단 천공은 임상에서 흔히 경험할 수 있는 증례중의 하나로, 그 예후는 만족스럽지 못하여 결국 발치에 이르는 경우가 많아 이를 해결하기 위한 여러가지 시도가 이루어지고 있다. 수산화칼슘은 치근단 천공부의 barrier 재료로 사용되어 온 대표적 물질로서 미생물의 작용을 억제시키고, 염증 반응을 최소화하고, 치근단부의 백악질 침착을 증진시켜 치근단 주위의 조직 재생을 증진시킨다고 알려져 왔다<sup>23)</sup>. 또한 최근의 in vitro 연구 결과에 의하면, 수산화칼슘 호제의 hydroxyl ion은 상아세관을 통해 확산되어 치근단 조직의 산도를 pH 9.0까지 올림으로써 대부분의 미생물의 작용을 억제시킨다고 보고된 바 있다<sup>24)</sup>. Kamran 등<sup>25)</sup>은 수산화칼슘은 미생물 lipopolysaccharide (LPS)의 생물학적 작용을 변화시키고, 치근관에서 잔여 LPS의 작용을 억제시킨다고 하였다. 또한, 수산화칼슘은 염기로 작용하여 기체와 반응함으로써 그것을 흡수하는 작용을 하는데, 이산화탄소와 반응하면 calcium carbonate와 물을 생성하게 된다<sup>24-28)</sup>. 그러나, 아직 수산화칼슘의 정확한 기전은 알려져 있지 않다. 본 연구에서는 수산화칼슘만을 barrier로 사용한 양성 대조군의 경우 중등도의 염증 반응을 일으켰으나, 성장인자와 같이 사용한 실험군의 경우에는 좀 더 양호한 결과를 보였다.

성장인자는 세포 복제를 증가시키고, 세포 기능에 중요한 역할을 하는 폴리펩타이드이다. 이러한 성장인자는 처음에는 전신적인 인자로 여겨졌으나, 최근에는 세포 성장의

국소적인 조절 인자로 작용한다는 것이 밝혀졌다<sup>13,54)</sup>. 최근 들어 골세포들은 이러한 성장인자들을 합성하고, 골기질 내에 축적되어 골기질이 저장소 역할을 한다는 것이 밝혀졌다. 이러한 국소 조절인자로서의 성장인자는 몇 개의 범주로 나눌 수 있으며, 골의 재형성 과정 중에 일어나는 골의 흡수, 골의 침착 등에 중요한 조절인자로 작용하게 된다. 이런 성장인자 가운데 치과 영역에서 관심의 대상이 되고 있는 인자로는 Epidermal Growth Factor(EGF), Fibroblast Growth Factor(FGF), Insulin-like Growth Factor(IGF), Platelet-derived Growth Factor(PDGF)와 Transforming Growth Factor(TGF) 등이 있다<sup>59)</sup>. 이들은 골조직의 재생뿐 아니라, 면역 기능의 조절, 상피 조직, 연조직의 성장까지도 조절하는 조절자로서의 기능을 보인다.

그 중에서 PDGF-BB와 IGF-I은 비글견과 원숭이를 이용한 실험에서, 인위적으로 유발한 치주 질환에서의 조직 재생을 촉진시킨다고 보고된 바 있다<sup>29)</sup>. 또한 일련의 실험을 통해 이 두 인자는 상호 부가적으로 작용하여 연조직의 치유를 촉진시킬 뿐 아니라, 골세포와 섬유모세포의 대사를 촉진시킨다고 알려졌다<sup>31,32)</sup>. Canalis 등은 PDGF-AA나 PDGF-BB 같은 성장 인자들에 의해 골세포의 자극이 IGF-I 단백질 양을 억제조절한다고 보고하였다<sup>33)</sup>. 즉, PDGF에 의해 IGF-I 수용기 유도가 증진되고 PDGF에 의해 내부에서 생성된 IGF-I 단백질 양이 감소함으로써 외부에서 유래한 IGF-I이 PDGF와 혼합 투여되어야 됨을 알 수 있다. 그러므로 외부에서 투여한 PDGF와 IGF-I은 IGF-I의 대사를 최대화시킬 수 있다는 것이다. Lynch 등<sup>15,56,57)</sup>은 PDGF-BB와 IGF-I을 단기간 치주 조직에 적용한 경우에도 일련의 창상 치유 과정을 촉진시켜 골재생과 백악질 재생에 자극이 되었다고 보고한 바 있다. 그의 실험에서 PDGF-BB와 IGF-I을 도포한 지 96시간 후에는 불과 4% 이하의 성장인자가 잔존하였고, 2주 후에는 그 흔적을 찾아볼 수조차 없었다. 그러나, 성장인자 투여 없이도 2주 내지 5주에 걸쳐 골조직의 밀도는 계속 증가되는 양상을 보였다고 보고하였다. 이는 Rubini 등<sup>12)</sup>의 연구 결과와도 일치하는데, 이러한 PDGF 자극이 내부에서 생성되는 IGF-I 수용기의 발현을 증진시켜 지속적인 골조직의 형성이 진행되는 것이고, 본 실험을 통해서도 입증되었다.

Reit<sup>35)</sup> 등은 건강한 조직에서는 anti-PDGF- $\alpha$ 나 anti-PDGF- $\beta$  수용기 항체를 발견하지 못했으나, 창상 부위에서는 창상 발생 3일 후에 anti- $\beta$  수용기 항체를 발견하였고, 7일 후에 최대에 이르렀으며, 그 뒤에는 감소하였다고 하였다. 이는 성장인자를 투여한 후 잔존하는 성장인자가 없는 경우에도 연속적인 일련의 조직 치유 반응이 일어나는 것이고<sup>34,35)</sup>, 그러므로, PDGF와 IGF-I의 복합 투여는 초기 골 조직 치유 과정에서 중요한 역할을 한다고 하겠다.

PDGF와 IGF 유전자는 정상세포뿐 아니라, 종양성 세포에서도 발현되므로, 비록 이것이 초기 창상 치유 과정에 관여한다 하더라도 이러한 인자들의 발현성을 의심해보지 않을 수 없다. PDGF는 자궁암, 유방암, 폐암, 식도암, 위암 등에서 발현되며, IGF는 폐암, 식도암 등에서 발현된다고 알려졌다. 동물실험에서 이런 조직 재생 목적으로 성장인자를 투여한 경우에는 암 발생을 유발하지는 않는다고 알려졌다<sup>36)</sup>. 이러한 연구 결과, 미국에서는 이미 치주 치료 분야에서 사람을 대상으로 한 임상 실험이 진행되고 있는 실정이다<sup>17)</sup>.

적절한 실험 조건하에서 일어나는 골조직의 재생은 실험 동물의 종류, 실험동물의 연령, 실험병소의 해부학적 위치, 병소의 크기, 그리고 골막의 상태 등에 의해 크게 영향을 받는다. 성장인자의 실험적 모델로 가장 많이 사용되어온 동물은 원숭이와 비글견이다. 그 중 비글견은 다루기가 쉽고, 사람의 골재생 모델과 비슷하여 널리 사용되고 있다. 사람과 비글견 모델의 숙주 반응은 비슷하여 심한 염증 반응시에는 주로 형질세포, 임파구, 중성구 등이 관찰되었고, prostaglandin 같은 arachidonic acid에 의해 파골세포의 활동으로 골 소실이 일어났으며, 이 작용은 NSAID에 의해 차단되었다. 그러나, 비글견의 경우 골격근 생성 비율이 사람보다 1.4배 빨라 골재형성 과정은 매우 빨리 진행되었다. 골재형성 과정에서 파골 세포는 이전의 골조직을 흡수하고, 조골 세포는 신생골을 형성하게 된다. 이러한 일련의 세포들의 군집이 Basic Multicellular Unit(BMU)를 이루게 되고, 이러한 골생성 세포들은 함께 작용하여 정상적인 골조직의 회전을 영향을 주게 된다. 그러나, 이런 균형이 깨어지게 되면 골흡수가 우세하게 일어날 수 있고, BMU의 활성에 의해 그 비율이 조절되게 된다<sup>37)</sup>. 미생물의 작용에 의해 치근단 부위에 염증이 유발되면 골 재형성의 평형이 깨져 골흡수를 초래하게 되고, 이는 다시 치유 과정을 통해 골의 재형성이 일어나서 골의 흡수, 침착등을 통해 신생골이 생기게 되는데, 이 과정에서 여러 국소 조절인자의 작용이 중요한 역할을 하는 것이다.

최근 Jeroen 등<sup>38)</sup>은 골조직 연구에 자주 쓰이는 7종류의 척추 동물의 골조성, 밀도, 골의 질 등을 비교 연구하였는데, 생화학적 분석 결과 종별로 큰 차이를 보였으며, 쥐의 골조직이 가장 사람과 달랐고, 개의 골조직이 사람과 가장 유사하였다. 더욱이 골밀도와 기계적 응력 테스트에서도 개의 골조직이 우수한 결과를 보였다. Immunoreactive human IGF I과 II가 개에서도 존재하였는데, 추출 가능한 사람의 골격근에서의 IGF-I은 1,600ng/g이었고, 개의 골격근에서는 1,289ng/g이었다<sup>39)</sup>. 이러한 이유로 본 연구에서 사용된 비글견 모델은 치근단 주위 조직 치유에 적절한 모델이라고 할 수 있겠다.

1962년 Sunada가 치근단공의 위치를 전기적으로 측정

한 이래 근관 치료학에서 전자 근관장 측정기는 치근 천공 부를 찾는 기구로써 신뢰도가 높은 측정 기구로 널리 인정을 받게 되었다<sup>21,25)</sup>. 본 연구에서도 근관장 길이 측정과 천공 부위 탐지를 위해 전자 근관장 측정기를 사용하였으며, 방사선 사진과 비교하였을 때 비슷한 결과를 보였다. 근관치료 분야에서 오랫동안 방사선 사진은 중요한 치료 자료를 제공해주고, 치유 과정을 평가하는 기준으로 사용되어 왔다. 근관 치료를 받고 난 뒤 일정 기간 뒤의 치근단부 방사선 투과 정도를 측정하여 근관 치료의 성공과 실패를 결정해왔다. 치료 후 치유 과정에서 이러한 방사선 투과 부위의 정도는 여러 가지 요인에 의해 영향을 받는다. 3차원의 치아 및 주위 조직을 2차원적으로 표현해야 하는 제약 등으로 인해 그 평가에는 한계가 있는 것이다<sup>41,63)</sup>.

Chong 등<sup>41)</sup>의 보고에 의하면 근관치료 후에 치근단 주위 조직의 치유 정도를 평가하는데 있어서 방사선 사진은 조직 병리학적 결과와 연계하여 만족스러운 결과를 보여주지 못하였다고 하였다. 또한 치근단 수술 후의 결과를 평가하는데 있어서도 방사선학적 평가는 조직 병리학적 결과를 대체할 만한 평가 방법이 되지 못하였다<sup>42)</sup>. 본 연구에서도 방사선학적 평가는 오직 PDGF-BB와 IGF-I 투여 4주후에서만 유의한 수준의 치유를 보여주어 믿음만한 평가 방법이 될 수 없었다.

일반적으로 병리조직학적 평가에서 치근단 주위 조직의 바람직한 치유 양상으로는 다음과 같다. ① 염증의 부재, ② 건강한 백악질로 치주 인대가 들어가는 양상(Sharpey씨 섬유 존재), ③ 치근단부의 백악질의 재생, ④ 새로이 형성되는 골조직 주위로 건강한 조골 세포가 둘러싸여 있고 골 재생의 양상을 보이는 경우, ⑤ 치아 흡수의 양상이 나타나지 않고, 이전 흡수 부위는 백악질의 침착을 보일 때 등이다. 또한 병리 조직학적 평가에서 치근단 주위 조직의 바람직하지 못한 치유 양상으로는, ① 심한 염증의 잔존, ② 인접 골조직의 흡수와 동반된 골조직 재생의 결여, ③ 재생의 양상 없이 나타나는 백악질의 흡수, ④ 세균의 존재나 괴사된 조직의 존재, ⑤ 육아 조직의 존재나 상피 성장의 가능성 등이 그것이다<sup>43,44)</sup>.

본 연구에서 대조군인 제1군의 경우 모든 증례에서 위에서 언급한 바람직하지 못한 치유 양상을 보였고, 제2군에서는 2주군과 4주군의 경우 바람직하지 못한 치유양상으로 만성 염증 세포의 잔존과 육아 조직의 존재를 관찰할 수 있었으나, 12주군에서는 새로 성글게 형성된 골조직을 볼 수 있어서 음성 대조군인 제1군보다는 양호한 치유율을 보여주었다. 성장 인자를 투여한 제3군의 경우 2주군에서는 급성 염증의 소견을 보여 주었으나, 4주군과 12주군에서는 병리조직학적으로 바람직한 치유 양상을 보여주었다.

신생골 형성을 측정하기 위하여 테트라사이클린이나 칼세인 같은 형광 골 표지 물질이 오랜 기간동안 사용되어 왔다.



이러한 표지자는 조골세포의 대사나 분화에 영향을 미치지 않고, 골조직의 무기물에 결합한다<sup>37)</sup>. 형광 표지 인자를 인식하는 기기 중의 하나인 형광 현미경은 초점면 이외에서 오는 산란 현상에 의해 해상도가 저하되는 단점이 있어 이러한 한계를 극복하기 위해 개발된 기기가 광원과 렌즈의 초점을 시료의 한 지점에 동시에 맞추는 원리를 이용한 공초점 레이저 주사 현미경이다. 공초점 레이저 주사 현미경은 광원으로 레이저선을 이용하므로 정교한 초점을 쉽게 형성할 수 있고, 표본 내부로 투여되어 표본이 여러개의 얇은 단면으로 주사될 수 있다<sup>45,46)</sup>. 주사된 빛이 사진 증폭관에 분석되어 고감도의 수상기에 상을 형성한 후, 컴퓨터 프로그램에 의해 초점 바깥의 상은 모두 제거되고 초점에 맞는 상만이 나타나 해상력이 매우 높은 선명한 상을 관찰할 수 있다<sup>47)</sup>. 이러한 장점 때문에 현재는 형광 현미경보다 공초점 레이저 주사 현미경이 더 널리 사용되는 추세이며, 본 실험에서도 표지자간 거리를 계측하는데 중요한 도구가 되었다.

공초점 레이저 주사현미경 관찰에서 대조군인 제1군에서는 초기 2주에서 4주까지의 기간에서 평균 0.144mm의 골침착이 관찰되었고, 제2군에서는 0.200mm, 제3군에서는 0.276mm의 골침착상이 관찰되었다. 모든 군에서 실험 4주후와 실험 6주 사이, 실험 6주에서 12주 사이에는 이보다 적은 양의 골침착상이 관찰되었다. 이 결과를 보더라도 성장 인자의 투여는 초기 골치유에 중요한 역할을 한다고 하겠다.

Osteonectin(Mr = 32,000)은 발생중인 골조직의 세포의 기질에 있는 중요한 비교원성 단백질 중의 하나이다. 비록 이 단백질의 기능은 완전히 알려져 있지는 않으나, 이 단백질은 새롭게 형성되는 골양 조직에 위치해 있고, 칼슘, 수산화 인회석, 교원질에 높은 친화력을 가진다. 또한 osteogenesis imperfecta 같은 질환에서는 이 단백질이 감소하는 것으로 보아 골조직 대사에 매우 중요한 단백질임을 알 수 있다. osteonectin에 대한 동물의 중간 연구에서 이 단백질은 고도의 중간 교차 면역 반응을 보여 동물 실험에서 적절한 표지인자로 사용될 수 있었다<sup>48)</sup>. 비록 골조직이 osteonectin의 주요 저장소이지만, 쥐의 parietal endoderm, Reichert's membrane, 혈관 내피세포, 섬유모세포, 그리고 사람의 혈소판에서도 이 단백질이 발견되었다. 더욱이 이 단백질이나 이 단백질의 mRNA는 몇 개의 비골조직에서도 발견되었다. 그러나, osteonectin은 골기질내에만 풍부히 축적되어 있었다<sup>49-51)</sup>.

Matsuura 등<sup>52,53)</sup>도 본 실험의 연구 결과와 같이 치유 과정 중의 치주 조직은 osteonectin에 대해 서로 다른 염색상을 보여주었다고 보고한 바 있는데, 신생 백악질이나 골양 조직에 강한 염색 반응을, 치주 인대에는 중등도의 염색 반응을 보여주었다고 하였다. 본 연구에서는 신생 백악질이나 골양 조직에 강하게 염색되는 osteonectin은 이미 석회화되

어 있는 골조직이나 백악질에는 약하게 염색이 되었는데, 이것은 osteonectin이 비석회화된 백악질이나 골양 조직의 석회화에 있어서 중요한 표지자가 되고, 이미 석회화된 골조직이나 백악질의 수산화인회석과는 반응을 하지 않는다고 사료된다. 이러한 osteonectin을 이용한 면역 조직 화학적 염색 방법은 조직의 발생 기원을 알아보거나, 조직 재생의 여부를 검증하는데 매우 유용한 방법이라 할 수 있겠다.

본 연구에서는 이전 연구들과 같이 osteonectin은 활동성이 있는 조골세포에 의해 둘러싸여 있어 골양 조직으로 판단되는 부위에 중등도의 염색상을 보였다. 또한, 활동성이 있는 조골세포에는 강하게 염색되었으며, 새로 형성되는 경조직에 인접한 결체 조직을 따라 염색되어지는 양상을 보였다. 새로 형성된 신생골의 기질과 세포 내에서는 중등도의 염색상을 보였다. 특히 제3군의 12주군에서 대조군에 비해 강하게 염색되어 신생골이 더욱 많이 형성되었음을 확인할 수 있었다.

본 연구에서는 치근단 병소에서 PDGF-BB와 IGF-I을 복합 투여시 골조직 재생의 양이 대조군에 비하여 증가됨을 알 수 있었다. 그러나, 이는 비글견에 한정된 실험 결과로써 더 많은 검증을 위해 영장류나 사람을 대상으로 한 광범위한 연구가 필요할 것으로 사료된다. 또한 실험대상 개체수를 늘려서 치근단 천공시 다른 재료를 검증하고, 상호작용을 확인하는 지속적인 연구가 필요할 것으로 생각된다.

## V. 결 론

골치유 과정에서 중요 인자로 간주되고 있는 Platelet-derived growth factor-BB(PDGF-BB)와 Insulin-like growth factor-I(IGF-I)을 치근단 천공시 임상에서 널리 사용되어 온 수산화칼슘 제재와 혼합 투여한 경우, 치근단 및 주위조직의 치유 정도를 방사선학적 및 병리조직학적으로 평가한 결과 다음과 같은 결론을 얻었다.

- 1) 방사선학적 소견에서 제2군의 4주군, 12주군, 제3군의 모든군에서 병소의 크기가 감소했으나, 제3군의 4주군에서만 통계학적으로 유의성있는 치유 정도를 보여주었다(P<0.05).
- 2) 병리조직학적 결과는 제1군의 4주군 및 12주군 모두에서 미약한 골형성 및 만성염증의 소견을 보여주었고, 제2군과 제3군의 경우, 신생 골조직 형성을 보였으며, 특히 성장인자를 투여한 제3군의 경우 4주군 및 12주 군에서 골소주가 발달하였고, 골의 성숙화가 관찰되었다.
- 3) 면역조직화학적 소견에서 osteonectin은 새로 형성된 경조직에 인접한 결체 조직내에서 강하게 염색되었고, 신생 경조직에서도 중등도의 염색상을 보여 골치유 과

정에서 중요한 인자로 평가되었다.

- 4) 공초점 레이저 주사현미경하에서 골형성 정도는 PDGF-BB와 IGF-I 투여후 2주와 4주 사이에서 가장 왕성한 골침착을 보여 성장인자는 초기 골치유 과정에 중요한 역할을 하였다.

### 참 고 문 헌

1. Frank AL, Resorption, perforations and fractures. Dent Clin Nort Am 18:465-88, 1974.
2. Sinal IH, Endodontic perforations : their prognosis and treatment. JADA 95:90-95, 1977.
3. Yoshida T *et al.* Histopathological study of the use of freeze-dried allogenic dentin powder and true bone ceramic as apical barrier materials. J Endodon 24(9):581-586, 1998.
4. Harbert H, One-step Apexification without calcium hydroxide. J Endodon 22(12): 690-692, 1996.
5. Cohen H *et al.* Pathways of the pulp. 7th edit. Mosby, Inc. 282-283, 1998.
6. Canalis E and Rydziel S, Platelet-derived growth factor and the skeleton. Principles of bone biology. Academic Press, Inc. 619-626, 1996.
7. Hauschka PV *et al.* Growth factors in bone matrix : isolation of multiple types by affinity chromatography on heparin-sepharose. J Biol Chem 261:12665-12674, 1986.
8. Hock JM *et al.* Platelet-derived growth factor enhances bone cell replication, but not differentiated function of osteoblasts. Endocrinology 134:1473-1478, 1994.
9. Centrella M *et al.* Relative binding and biochemical effects of heterodimeric and homodimeric isoforms of platelet derived growth factor in osteoblast-enriched cultures from fetal rat bone. J Cell Physiol 147:420-496, 1991.
10. Cochran *et al.* Effects of platelet-derived growth factor isoforms on calcium release from neonatal mouse calvariae. Bone 13:53-58, 1993.
11. Conover CA, The role of Insulin-like Growth Factors and binding proteins in bone cell biology. Academic Press, Inc. 607-618, 1996.
12. Rubini M *et al.* Platelet derived growth factor increases the activity of the promoter of the insulin-like growth factor-I receptor gene. Exp Cell Res 211:374-379, 1994.
13. Canalis E *et al.* Growth factors and the regulation of bone remodelling. J Clin Invest 277-281, 1988.
14. Hu CC *et al.* Reparative dentin formation in rat molars after direct pulp capping with growth factors. J Endodon 24(11):744-751, 1998.
15. Lynch SE *et al.* A combination of platelet-derived and insulin-like growth factors enhances periodontal regeneration. J Clin Periodontol 16:545-548, 1989.
16. Giannobile WV et al, Comparative effects of platelet-derived growth factor-BB and insulin-like growth factor-I, individually and in combination, on periodontal regeneration in Macaca fascicularis. J Periodont Res 31:301-312, 1996.
17. Howell TH *et al.* A phase I/II clinical trial to evaluate a combination of recombinant human platelet-derived growth factor-BB and recombinant human insulin-like growth factor-I in patients with periodontal disease. J Periodontol 68:1186-1193, 1997.
18. Hill SJ and Ebersole JL, The effect of lipopolysaccharide on growth factor-induced mitogenesis in human gingival fibroblasts. J Periodontol 67:1274-1280, 1996.
19. Amar *et al.* Markers of bone and cementum formation accumulate in tissues regenerated in periodontal defects treated with expanded polytetrafluoroethylene membranes. J Periodont Res 32:148-158, 1997.
20. Carlson CS, Immunolocalization of noncollagenous bone matrix proteins in lumbar vertebrae from intact and surgically menopausal cynomolgus monkeys. J of Bone and Mineral Res 8:71-81, 1993.
21. Fuss Z *et al.* Determination of location of root perforations by electronic apex locators. Oral Surg Oral Med Oral Pathol Oral Radiol Endod 82:324-9, 1996.
22. Donath K, Preparation of histologic sections by the cutting-grinding technique for hard tissue and other material not suitable by routine methods. Equipment and methodical performance. Nodersted, Germany : Exact-Kulzer, 1990.
23. Safavi KE *et al.* Alteration of biological properties of bacterial lipopolysaccharide by calcium hydroxide treatment. J Endodon 20(3):127-129, 1994.
24. Kontakiotis E *et al.* In vitro study of the indirect action of calcium hydroxide on the anaerobic flora of the root canal. Inter Endo J 28:285-289, 1995.
25. Sigurdsson A *et al.* Intracanal placement of Ca(OH)<sub>2</sub>: A comparison of techniques. J Endodon 18(8):367-370, 1992.
26. Sjogren U *et al.* The antimicrobial effect of calcium hydroxide as a short-term intracanal dressing. Inter Endo J 24:119-125, 1991.
27. Yang SF *et al.* Anaerobic Tissue-dissolving abilities of calcium hydroxide and sodium hypochlorite. J Endodon 21(12):613-616, 1995.
28. Foster KH *et al.* Effect of smear layer removal on the diffusion of calcium hydroxide through radicular dentin. J Endodon 19(3):136-140, 1993.
29. Kaufman AY and Keila S, Conservative treatment of root perforations using apex locator and thermatic compactor - Case study of a new method. J Endodon 15(6): 267-272, 1989.
30. Lynch SE et al The effects of short-term application of a combination of platelet-derived and insulin-like growth factors on periodontal wound healing. J Periodontol 62:458-467, 1991.
31. Barotid PM *et al.* Growth factor modulation of fibroblasts in simulated wound healing. J Periodont Res 31:205-216, 1996.
32. Rutheford RB *et al.* Platelet-derived and insulin-like growth factors stimulate regeneration of periodontal attachment in monkeys. J Periodont Res 27:285-290, 1992.
33. Canalis E *et al.* Growth factors regulate the synthesis of insulin-like growth factor-I in bone cell cultures. Endocrinology 133:33-38, 1993.
34. Lynch SE *et al.* Effects of the platelet-derived growth factor/insulin-like growth factor-I combination on bone regeneration around titanium dental implants. Results of a pilot study in beagle dogs. J periodontol 62:710-716, 1991.
35. Reit C and Grondahl HG, Application of statistical decision theory to radiographic diagnosis of endodontically treated teeth. Scand J Dent Res 91:213-218, 1983.
36. Shin SD *et al.* The effect of platelet-derived growth factor-BB and Insulin-like growth factor-1 on epithelial dysplasia. J Periodontol 67:1224-1232, 1996.
37. Giannobile WV *et al.* Comparison of canine and non-human primate animal models for periodontal regenerative therapy : Results following a single administration of PDGF/IGF-I. J Periodontol 65:1158-1168, 1994.
38. Aerssens J *et al.* Interspecies differences in bone composition, density, and quality; potential implications for in vivo bone research. Endocrinology 139:663-670, 1998.
39. Bautista CM *et al.* Insulin-like Growth factors I and II are present in the skeletal tissues of ten vertebrates, Metabolism

- 39(1):96-100, 1990.
40. Gutmann *et al.* Problem solving in endodontics. Second Edit. Mosby, Inc. 93-95, 1992.
  41. Chong BS *et al.* Radiological assessment of the effects of potential root-end filling materials on healing after endodontic surgery. *Endod Dent Traumatol* 13:176-179, 1997.
  42. Leonardo MR *et al.* Radiographic and microbiologic evaluation of posttreatment apical and periapical repair of root canals of dogs' teeth with experimentally induced chronic lesion. *Oral Surg Oral Med Oral Pathol* 78:232-8, 1994.
  43. Wang HL *et al.* The effect of platelet-derived growth factor on the cellular response of the periodontium: An autoradiographic study on dogs. *J periodontol* 65:429-436, 1994.
  44. Grimes EW. A use of freeze-dried bone in endodontics, *J Endodon* 20(7):355-356, 1994.
  45. Watson TF. Applications of confocal scanning optical microscopy to dentistry. *Br Dent J* 171:287-291, 1991.
  46. Watson TF. Fact and artefact in confocal microscopy. *Adv Dent Res* 11(4):433-441, 1997.
  47. Green CR *et al.* Validation of immunohistochemical quantification in confocal microscopy : A comparative assessment of gap junction size with confocal and ultrastructural techniques. *J Histochem Cytochem* 41(9):1339-1349, 1993.
  48. Bolander ME *et al.* Monoclonal antibodies against osteonectin show conservation of epitopes across species. *Calcified Tissue International* 45:74-80, 1989.
  49. Termine JD *et al.* Osteonectin, a bone-specific protein linking mineral to collagen. *Cell* 26:99-105, 1981.
  50. Sage H. *et al.* Fetal calf ligament fibroblasts in culture secrete a low molecular weight collagen with a unique resistance to proteolytic degradation. *J Cell Biol* 97:1933-1938, 1983.
  51. Tracy RP *et al.* Minireview : The osteonectin family of proteins. *Int J Biochem* 20:653-660, 1988.
  52. Joon-Bong Park *et al.* Periodontal regeneration in class III furcation defects of beagle dogs using guided tissue regenerative therapy with platelet-derived growth factor. *J periodontol* 66:462-477, 1995.
  53. Matsuura M *et al.* Immunological expression of extracellular matrix components of normal and healing periodontal tissues in the beagle dog. *J Periodontol* 66:579-593, 1995.
  54. Moon-II Cho *et al.* Platelet-derived growth factor-modulated guided tissue regenerative therapy. *J Periodontol* 66:522-530, 1995.
  55. Matsuda N *et al.* Porphyromonas gingivalis reduces mitogenic and chemotactic responses of human periodontal ligament cells to platelet-derived growth factor in vitro. *J Periodontol* 67:1335-1341, 1996.
  56. Green RJ *et al.* Immunolocalization of Platelet-derived growth factor A and B chains and PDGF- $\alpha$  and  $\beta$  receptors in human gingival wounds. *J Periodont Res* 32:209-214, 1997.
  57. Lin LM *et al.* Detection of epidermal growth factor receptor in inflammatory periapical lesions. *Inter Endo J* 29:179-184, 1996.
  58. Dennison DK *et al.* Differential effect of TGF- $\beta$ 1 and PDGF on proliferation of periodontal ligament cells and gingival fibroblasts. *J Periodontol* 65:641-648, 1994.
  59. Russell Ross. Platelet-derived growth factor, *The Lancet* 5:1179-1182, 1989.
  60. Rutheford RB *et al.* Platelet-derived growth factor and dexamethasone combined with a collagen matrix induce regeneration of the periodontium in monkeys, *J Clin Periodontol* 20:537-544, 1993.
  61. Selvig KA *et al.* Impaired early bone formation in periodontal fenestration defects in dogs following application of insulin-like growth factor (II). Basic fibroblast growth factor and transforming growth factor beta1, *J Clin Periodont* 21:380-385, 1994.
  62. Stenner DD *et al.* Monoclonal antibodies to native non collagenous bone-specific proteins. *Proc Natl Acad Sci* 81:2868-2872, 1984.
  63. Pitt Ford TR. The radiographic detection of periapical lesions in dogs. *Oral Surg Oral Med Oral Pathol* 57:662-667, 1984.

## EXPLANATION OF FIGURES

- Fig. 4. Photomicrograph of tooth(After 4 weeks ; Group 1 Subgroup 2). (×100)
- Fig. 5. Photomicrograph of tooth(After 12 weeks ; Group 1 Subgroup 3). (×40)  
Note the lymphoid follicle.
- Fig. 6. Photomicrograph of tooth(After 2 weeks ; Group 2 Subgroup 1).(×100)
- Fig. 7. Photomicrograph of tooth(After 4 weeks ; Group 2 Subgroup 2).(×40)  
Note the apical abscess formation.
- Fig. 8. Photomicrograph of tooth(After 12 weeks ; Group 2 Subgroup 3).(×40)  
Note the newly formed bone.
- Fig. 9. Photomicrograph of tooth(After 12 weeks ; Group 2 Subgroup 3).(×100)
- Fig. 10. Photomicrograph of tooth(After 2 weeks ; Group 3 Subgroup 1).(×100)  
Note the inflammatory cells.
- Fig. 11. Photomicrograph of tooth(After 4 weeks ; Group 3 Subgroup 2).(×40)  
Note the osseous repair and cemental deposition.
- Fig. 12. Photomicrograph of tooth(After 12 weeks ; Group 3 Subgroup 3).(×40)  
Note the regeneration of bone.
- Fig. 13. Photomicrograph of tooth(After 12 weeks ; Group 3 Subgroup 3).(×100)  
Note the fibrous connective tissue located between the newly formed bone trabeculae.  
(The osteoblasts cover the bone surface.)
- Fig. 14. Immunostaining for osteonectin, Margins of bone tabeculae strongly immunopositive for osteonectin; bone matrix weakly positive.(×100)
- Fig. 15. Immunostaining for osteonectin, Osteoid seems to be covered by active osteoblasts. (×400)
- Fig. 16. Immunostaining for osteonectin, Active osteoblasts demonstrated strong immunoreactivity for osteonectin.(×100)
- Fig. 17. Immunostaining for osteonectin, Light staining was observed in the cell and matrix of the newly formed hard tissue.(×100)
- Fig. 18. Immunostaining for osteonectin, Photomicrograph of tooth(After 12 weeks ; Group 1 Subgroup 3).(×400)
- Fig. 19. Immunostaining for osteonectin, Photomicrograph of tooth(After 12 weeks ; Group 3 Subgroup 3).(×200)  
Note the dense lamellar bone and intensive osteonectin staining.
- Fig. 20. CLSM(confocal laser scanning microscope) of tooth(After 4 weeks ; Group 1 Subgroup 2). (×100) Yellow staining is TC marker and Green staining is Calcein marker.
- Fig. 21. CLSM image of tooth(After 12 weeks ; Group 1 Subgroup 3).(×100)
- Fig. 22. CLSM image of tooth(After 4 weeks ; Group 2 Subgroup 2).(×100)
- Fig. 23. CLSM image of tooth(After 12 weeks ; Group 2 Subgroup 3).(×100)
- Fig. 24. CLSM image of tooth(After 4 weeks ; Group 3 Subgroup 2).(×100)
- Fig. 25. CLSM image of tooth(After 12 weeks ; Group 3 Subgroup 3).(×100)

논문사진부도 ①

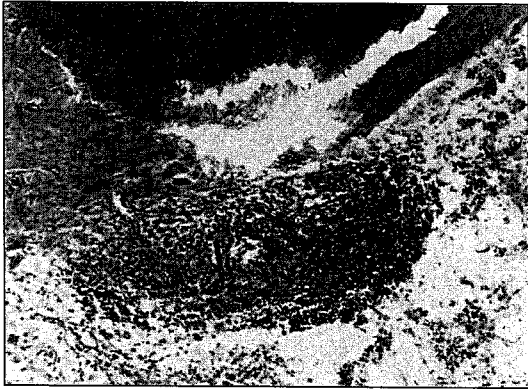


Fig. 4

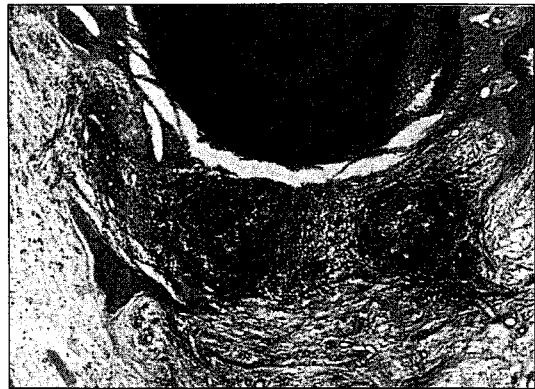


Fig. 5

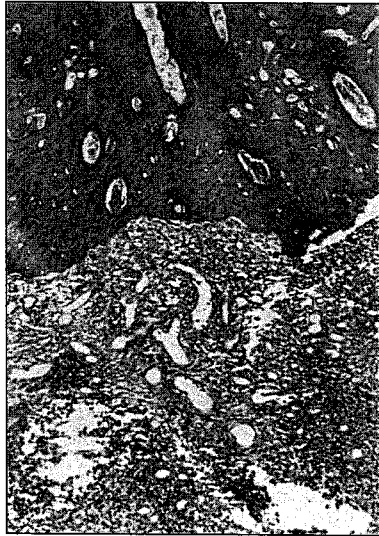

Fig. 6




Fig. 7




Fig. 8



Fig. 9

논문사진부도 ②

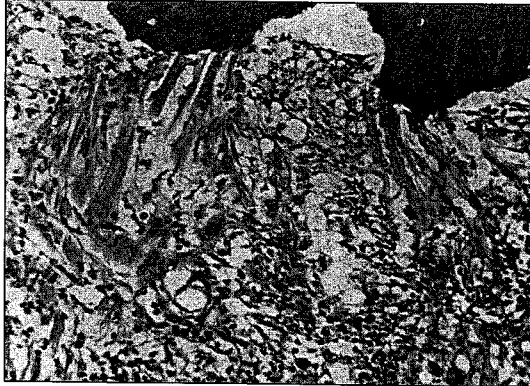


Fig. 10

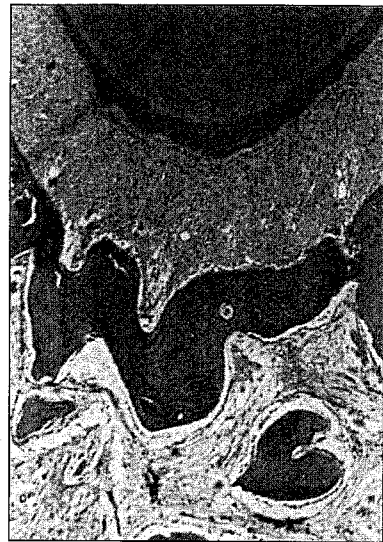

Fig. 11

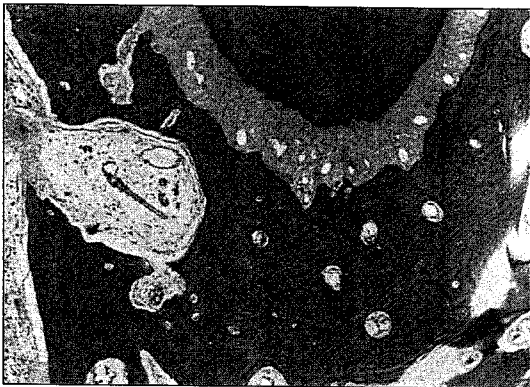


Fig. 12

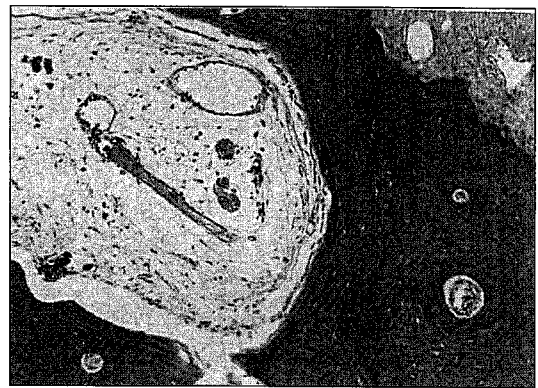


Fig. 13



논문사진부도 ③

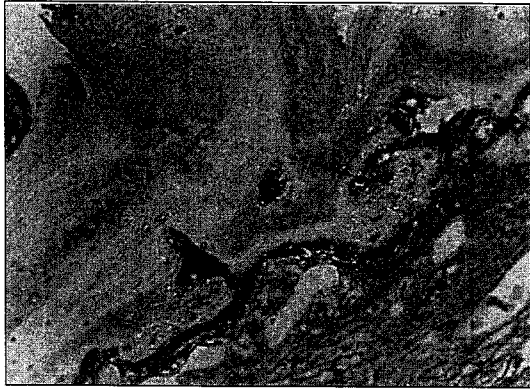

Fig. 14

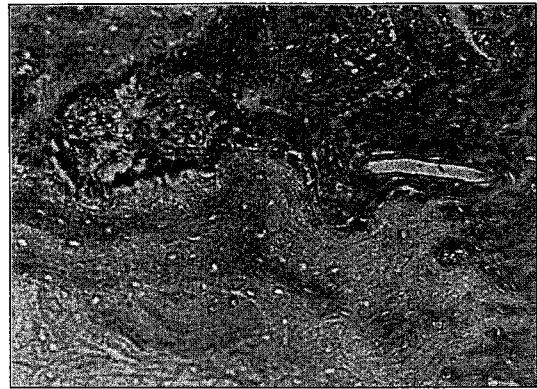

Fig. 15

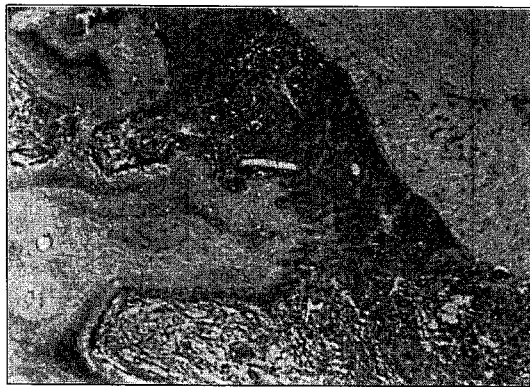


Fig. 16

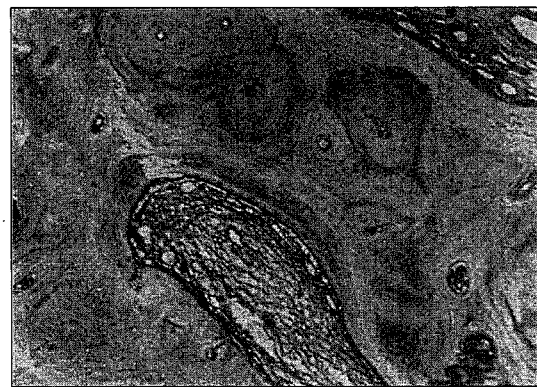


Fig. 17

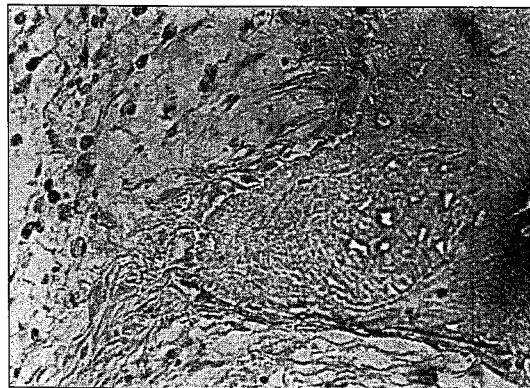


Fig. 18

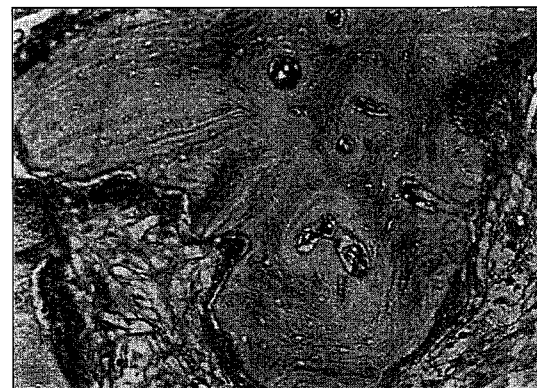

Fig. 19

논문사진부도 ④

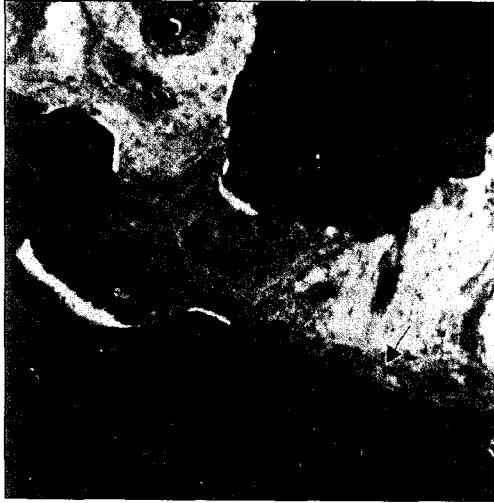

Fig. 20

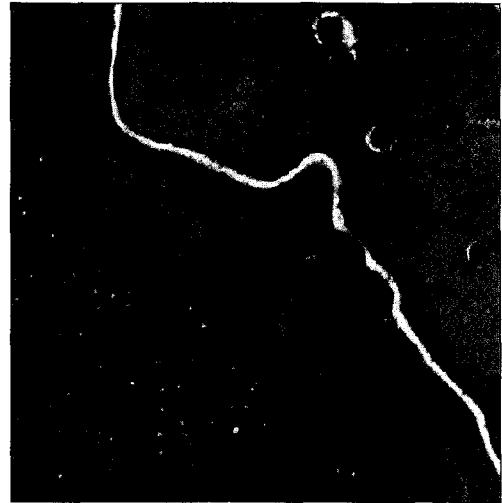


Fig. 21

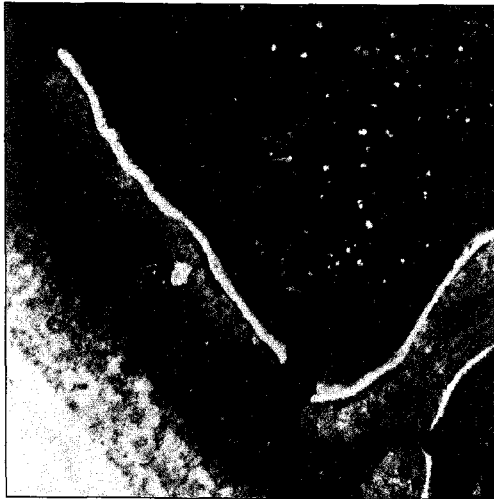

Fig. 22

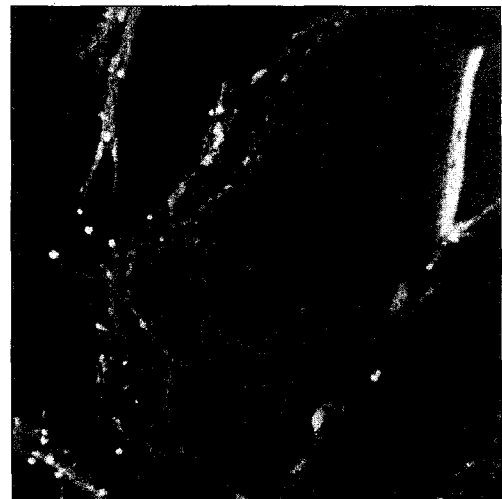

Fig. 23

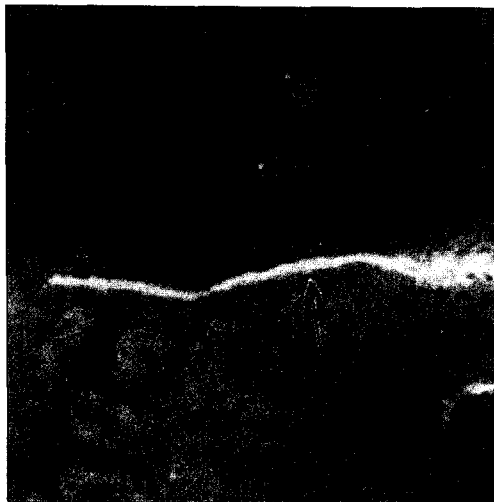


Fig. 24




Fig. 25