

## 사람 난소조직의 초자화 냉동보존과 면역결핍 동물에의 이식

차병원 여성의학연구소<sup>1</sup>, 포천중문 의과대학교 생리학교실<sup>2</sup>, 산부인과학교실<sup>3</sup>  
이경아<sup>1,2</sup> · 윤세진<sup>1</sup> · 이숙현<sup>1</sup> · 신창숙<sup>1</sup> · 최안나<sup>3</sup> · 조용선<sup>1,3</sup> · 윤태기<sup>1,3</sup> · 차광렬<sup>1,3</sup>

### Xenografting of the Human Vitrified Ovarian Tissues into the Immune Deficient Animal

Kyung-Ah Lee<sup>1,2</sup>, Se-Jin Yoon<sup>1</sup>, Sook Hyun Lee<sup>1</sup>, Chang Sook Shin<sup>1</sup>, Anna Choi<sup>3</sup>,  
Yong Seon Cho<sup>1,3</sup>, Tae-Ki Yoon<sup>1,3</sup>, Kwang Yul Cha<sup>1,3</sup>

*Infertility Medical Center, CHA General Hospital<sup>1</sup>, Department of Physiology<sup>2</sup>,  
Department of Obstetrics and Gynecology<sup>3</sup>, College of Medicine,  
Pochon CHA University, Seoul, 135-081, Korea*

**Objective:** The present study was conducted to evaluate the viability of germ cells from the adult and fetal ovarian tissues after vitrification followed by xenografting.

**Method:** The human adult ovarian tissues were obtained from 33 years old patient, and the fetal ovarian tissues were obtained from 22 weeks and 25 weeks in gestation. Ovarian tissues were cryopreserved by vitrification with 5.5 M ethylene glycol (EG 5.5) and 1.0 M sucrose as cryoprotectants. Adult and fetal ovarian tissues were pre-equilibrated with EG 5.5 at room temperature for 10 and 5 minutes, respectively and plunged into liquid nitrogen immediately. Frozen-thawed tissues were xenografted into NOD-SCID mice to evaluate the viability and capacity for further growth of the primordial follicles. Grafts were recovered from the recipients 4 weeks after transplantation and histological analysis was accomplished.

**Result and Conclusion:** Grafts recovered 4 weeks after transplantation contained less number of oocytes and primordial follicles compared to that of the fresh tissues. Survived follicles were mainly primordial and intermediary with larger diameter and more granulosa cells. It is confirmed that 1) the ovarian tissues were healthy and the germ cells were survived after vitrification, and 2) the survived fetal primordial follicles after vitrification resumed the growth in the xenografts.

**Key Words:** Human, Ovarian tissue banking, Vitrification, Xenograft

냉동보존 되었던 난소조직을 용해하여 다시 사용할 경우, 그 방법은 여러 가지가 있을 수 있다. 난소조직을 냉동보존 하는 가장 궁극적인 목표라고 한다면, 본인의 조직을 보존하여 두었다가 훗날 다시 사용하기를 원하는 것이다. 예를 들면 소아 혹은 미혼의 젊은 암환자가 암을 완전히 극복한 후에 가정을 이루고자 하는 경우, 본인의 난소조직을 이식하여 정상적인 생식능력 및 임신을

유도하는 방법이다. 그러나 실제 암환자에서의 난소조직 이식은 이식되는 난소조직을 통해 암의 전이가 일어나지 않는다는 확실한 증명을 전제로 이루어져야 할 것이며, 바로 이 점이 조직 이식 전에 해결해야 할 문제점으로 남아 있다. 이와 같은 문제를 피할 수 있는 방법으로는, 냉동보존 한 난소조직을 체외배양하면서 난포의 발달을 유도하고, 이렇게 발달된 난포로부터 난자를 얻어 체외

본 연구는 보건복지부 보건의료기술연구개발사업 (HMP-98-M-5-0054)의 지원으로 수행되었음.

수정 및 배아의 이식을 통해 임신을 유도하는 방법이다. 그러나 난소조직 및 primordial follicle (원시난포)의 체외배양이 매우 어려워서 아직 전 세계적으로 기초연구 단계에 머물러 있는 상태이다. 조직 및 난포의 체외배양의 어려운 문제점을 극복하기 위해 대안으로 사용될 수 있는 방법이 바로 면역체계가 결핍된 실험동물의 체내를 빌려 사람의 난소조직을 이식, 배양하여 난포의 체내 발달을 유도하는 이종이식 (xenografting) 방법이다.

본 연구는 사람의 난소조직을 vitrification (초자화 냉동보존법)으로 처리한 후 이종이식을 시행하여 냉동보존이 난포의 생존 및 발달에 미치는 영향을 확인하기 위하여 수행되었다.

## 연구 대상 및 방법

### 1. 난소조직의 초자화 냉동보존 및 해동

어른 여성 (33세) 및 태아 (22주령과 25주령)의 난소조직은 본 연구팀에서 발표한 방법과 같은 방법으로 회수, 준비하였다.<sup>1</sup> 초자화 냉동보존 및 해동 방법 또한 앞에서 설명한 방법과 같으나, 간단히 설명하면, 초자화 냉동보존에 사용한 항동해제는 Martino 등이 사용한 바 있었던 EG 5.5를 기본으로 만들어 사용하였다.<sup>2</sup> EG 5.5는 Leibovitz L-15 배양액 (Gibco BRL, Grand Island, NY, USA)에 5.5 M ethylene glycol과 1 M sucrose, 10% FBS를 첨가한 것으로, 0.22  $\mu$ m filter로 여과하여 사용하였다. 항동해제는 사용하기 전에 상온으로 prewarming 시켜 사용하였고 다만, 항동해제의 처리시간만 변경하였다. 어른의 난소조직의 경우는 상온에서 10

분, 태아의 난소조직의 경우는 상온에서 5분 처리하였다.

### 2. 난소의 이종이식이식 (Xenografting into NOD-SCID mouse)

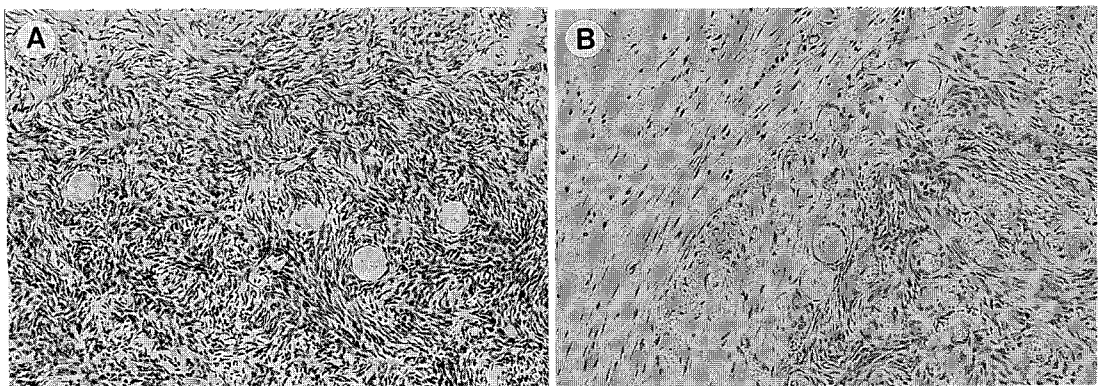
난소이식은 non-obese diabetic-severe combined immune deficiency (NOD-SCID) 생쥐의 피하에 사람의 난소조직을 이식하였다. 난소이식에 사용한 recipient 생쥐를 kg당 85 mg의 Ketara® (Yuhan corp., Seoul, Korea)과 4 mg의 Rompun® (Beyer Korea, Seoul, Korea)으로 마취한 후, 등쪽을 절개하고 측복부 피하로 준비된 난소조직을 넣은 후 바깥 피부쪽 절개 부분을 다시 봉합하였다. Recipient 생쥐의 적정성을 비교하기 위하여 암컷과 수컷을 모두 사용하였다.

### 3. 조직학적 분석

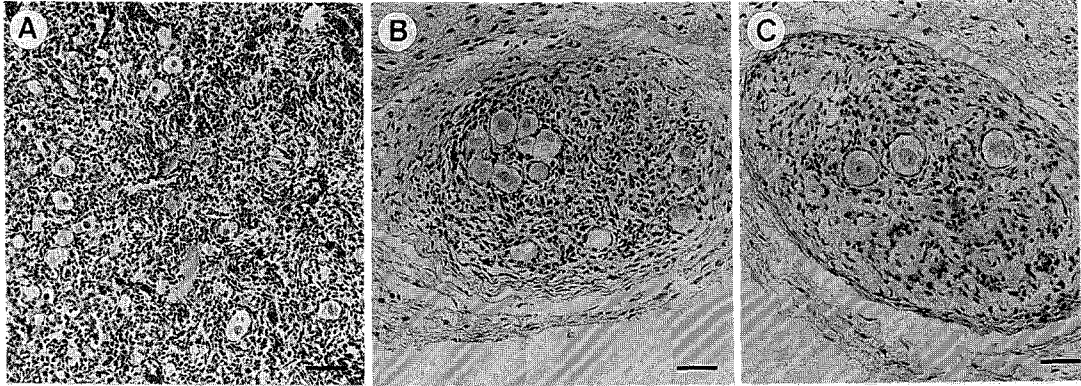
이식하고 4주일이 지난 후 생쥐로부터 조직을 회수하여 10% formalin에서 고정하고, 에탄올로 탈수시킨 후 paraffin wax에 embedding 하였다. 각 조직들은 5  $\mu$ m 두께로 잘라서 슬라이드를 만들었고, 10개의 section당 하나의 조직을 슬라이드에 없어서 같은 원시난포가 각각의 슬라이드에 두번 나타나지 않도록 하였으며, 핵이 보이는 난포만 계수하였다. 준비된 슬라이드는 hematoxyline과 eosine으로 염색하여 광학현미경으로 상태를 관찰하였다.

### 4. 통계분석

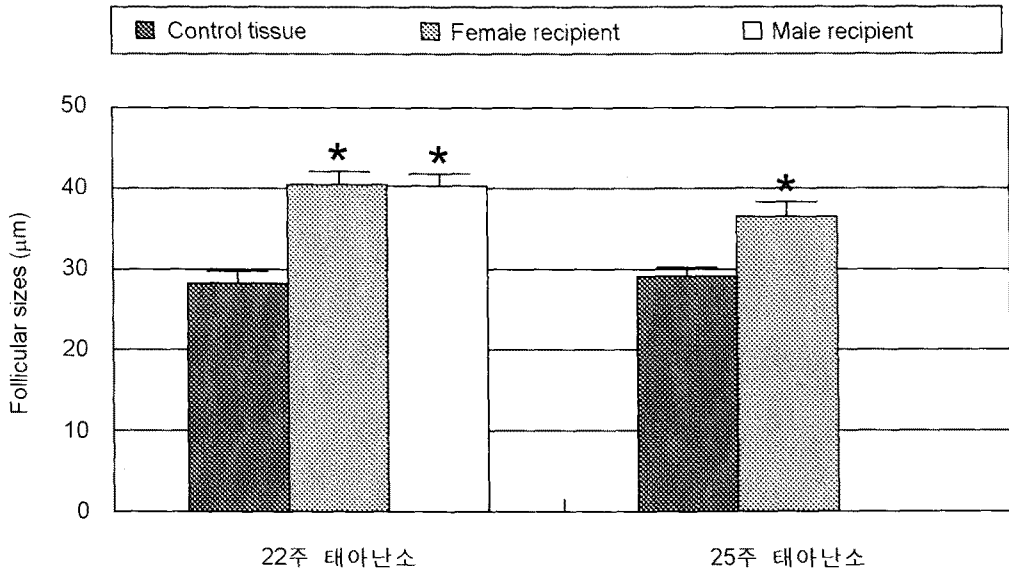
태아난소조직의 경우, control 및 이종이식 후 회



**Figure 1.** Microphotographs of the adult ovarian tissues. (A) Primordial follicles in the frozen-thawed ovarian tissue (x 200). (B) Primordial follicles recovered from NOD-SCID recipient mouse 4 weeks after transplantation (x 200).



**Figure 2.** Microphotographs of the fetal ovarian tissues. (A) Primordial follicles and oocytes in the fresh human fetal ovarian tissue aged 22 weeks of gestation. (B) Recovered graft from female NOD-SCID recipient 4 weeks after transplantation. (C) Recovered grafts from male NOD-SCID recipient 4 weeks after transplantation. Bars represent 50  $\mu\text{m}$ .



**Figure 3.** Comparison of the follicular diameter after 4 weeks of xenografting between female and male recipients. Follicular diameter was measured in the follicles sectioned through or near the center of the nucleus. Data are mean  $\pm$  SEM. Asterisk indicates significant differences ( $p < 0.05$ ) compared to appropriate control.

수된 조직에 존재하는 난포의 직경을 측정하여 ANOVA로 분석하였다. 유의차에 대한 수준은  $p$ 값이 0.05 보다 작은 경우에 유의성이 있다고 분석하였다.

## 결 과

Figure 1은 어린 난소조직을 초자화 냉동보존 하였다가 용해한 직후의 난소조직에 존재하는 원시

난포 (Figure 1A)와 NOD-SCID 생쥐로부터 회수된 조직에 존재하는 원시난포 (Figure 1B)의 사진이다. 이종이식 4주 후에 조직을 회수할 때, 이식된 조직은 처음 넣을 때의 상태 그대로를 유지하고 있었으며, 주위 조직과 대비되어 관찰이 매우 용이하였고, 거의 대부분 fibrotic mass 없이 깨끗한 상태였다. 조직학적 분석 결과, 이식 후의 원시난포 자체나 주위의 stroma 역시 건강하였으며, fresh control 조직에 존재하는 원시난포와 다를 바 없이

정상적인 상태를 나타내었다.

Figure 2는 위와 같은 방법으로 이식, 회수한 22주령 태아난소의 조직 사진이다. Fresh control 조직내에 존재하는 원시난포 (Figure 2A)에 비교하여 보았을 때, 4주 후에 회수된 조직에 존재하는 원시난포의 숫자는 확연하게 줄었으나, 각각의 원시난포는 크기가 더 자라고, 난포를 둘러싸고 있는 granulosa cells (과립세포)의 숫자도 증가한 것을 관찰할 수 있었다 (Figure 2B와 2C). 핵이 보이는 난포의 직경을 비교한 결과 control 조직에서  $28.3 \pm 1.03 \mu\text{m}$  ( $n=15$ )였고, 4주 후 암컷 생쥐로부터 회수된 조직내의 원시난포의 평균 직경은  $40.45 \pm 0.67 \mu\text{m}$  ( $n=36$ )였다 (Figure 3). 마찬가지로, 수컷 생쥐로부터 회수된 조직내의 원시난포의 평균 직경은  $40.28 \pm 1.10 \mu\text{m}$  ( $n=76$ )였다. 암, 수의 recipient로부터 나온 원시난포의 평균 직경은 통계학적으로 차이가 없어 함께 묶어 통계분석한 결과, control 조직으로부터 나온 원시난포의 평균 직경에 비하여 이식 4주 후의 조직에서 회수된 조직에서 관찰된 원시난포의 평균 직경 ( $40.39 \pm 0.57 \mu\text{m}$ ;  $n=112$ )은 통계적으로 유의한 차이를 보였다 ( $p<0.05$ ).

25주령 태아난소의 경우에는 암컷의 recipient만 사용하였는데, control에서 관찰된 원시난포의 평균 직경  $29.1 \pm 0.8 \mu\text{m}$  ( $n=25$ )와 이식 4주 후 회수군에서 관찰된 원시난포의 평균 직경  $36.5 \pm 1.22 \mu\text{m}$  ( $n=15$ )이 역시 통계적으로 유의한 차이를 보였다 ( $p<0.05$ ; Figure 3). 따라서 냉동 용해한 태아난소조직을 이종이식이식 하였을 때 조직 안에 존재하는 원시난포의 성장이 다시 시작되었음을 알 수 있었다.

## 고 찰

본 연구는 초자화 냉동보존되었던 원시난포의 생존 및 발달능력을 확인하기 위하여 수행되었다. 본 연구로부터 얻은 중요한 결과는 초자화 냉동보존되었던 사람의 원시난포가 이종이식된 후에 건강하게 생존하여 정상적인 난포발달을 시작한다는 사실이다.

어른의 난소조직을 이용한 결과, 원시난포가 초자화 냉동보존을 거쳐도 건강하게 살아남는다는 사실을 확인할 수 있었다. 또한 이때 사용한 난소조직은 액체질소에 약 10개월간 보존하였던 것으로서, 장기간의 보존에도 불구하고 건강하게 살

아남을 알 수 있었다. 그러나 여성의 난소피질내에는 원시난포가 매우 불규칙하게 존재하고 있다는 사실을 감안해 볼 때, 회수된 난소조직내에 존재하는 난포의 분포가 처음에 어떤 상태였는지를 알 수 없기 때문에 4주 후에 회수된 조직 안에 존재하는 난포의 크기가 처음부터의 것인지 아니면 실제로 난포의 성장이 일어났는지의 여부는 이야기 할 수 없는 맹점이 있다. 그러나 주로 난자나 원시난포로만 이루어져 있는 태아의 난소를 이용할 경우에는 이런 문제점 없이 결과를 해석할 수 있다.

실제로 본 연구에서 22주령된 태아의 난소를 이종이식할 수 있었고, 이식 4주 후의 태아난소 안에 존재하는 원시난포의 성장을 확인할 수 있었으며, 이 결과로부터 초자화 냉동법을 이용해서 조직을 냉동보존해도 원시난포의 성장이 다시 시작된다는 것을 알 수 있었다.

이제까지 실험동물에서의 난소조직 이종이식에 관한 연구는 많이 발표되어 있고 이종 산자까지 태어난 결과가 있는 반면,<sup>3-9</sup> 사람의 난소조직을 SCID 생쥐에 이식한 연구는 손에 꼽을 정도로 몇 되지 않는 연구결과가 발표되어 있으며, 결과 또한 아직 시작 수준이다. 우선 냉동보존되었던 난소조직을 이종이식 한 연구는 1996년 처음 발표되어 있는데, 이 연구에서는 난소조직을 네 종류 (PROH, DMSO, EG, glycerol)의 항동해제를 사용하여 slow freezing method로 냉동보존 하였다가 SCID 생쥐에 이식하여 난포의 생존율을 비교한 것으로써, glycerol을 제외한 세가지 항동해제에서 비슷한 생존율을 보고하였다.<sup>10</sup> 본 저자가 알고 있는 한, 이 연구가 냉동보존되었던 난소조직을 이식한 유일한 연구결과이므로 본 연구가 두번째라고 할 수 있겠다. 그러나 본 연구는 초자화 냉동보존법의 영향을 본 것으로는 첫 연구발표가 된다고 사료된다. 이로서 slow freezing과 마찬가지로 초자화 냉동보존법으로도 난소조직을 동결보존할 수 있다는 것을 이야기할 수 있다.

이외에도, fresh한 사람의 난소조직을 이종이식한 연구는 1998년 Oktay 등과 1999년 Weissman 등에 의해 발표되어 있다. Oktay 등은 SCID 생쥐의 kidney capsule에 이식하고 gonadotropin을 투여하여 antral follicle까지의 발달을 관찰하였다.<sup>11</sup> 반면 Weissman 등은 subcutaneous space에 이식하여 역시 antral follicle까지 관찰하였는데, 이들은 이 위치가 시술도 편할 뿐 아니라 관찰도 용이하다는

것을 보고하였다.<sup>12</sup> 본 연구에서도 Weissman 등과 같이 subcutaneous space에 이식하여 좋은 결과를 얻을 수 있었다.

난소조직 동결보존 연구의 가장 큰 목표는 환자가 어려운 상황에서 자신의 난소조직을 안전하게 몸 밖에 보존하였다가, 질병을 다 정복한 후 본인의 난소조직을 다시 이식하여 정상적인 생식 능력을 갖도록 하고, 궁극적으로는 자손을 갖도록 하는 것이다. 이를 위해서는 안정적인 조직은행을 설립하는 일과 조직을 안전하게 이식하는 방법을 확립하는 일 등이 진행되어야 할 것이다. 실제로 1999년 미국불임학회에서는 28세에 난소조직을 DMSO를 이용한 slow freezing method로 보존해 두었던 환자에서 29세에 그 조직을 이식하여 난포의 성장 및 내분비기능을 관찰한 결과가 보고되었다.<sup>13</sup> 따라서 난소조직은행의 확립과 그 이용은 길지 않은 시일 내에 실현되어 많은 암환자들의 정상적인 가정 확립을 돕는데 기여하게 될 것이다.

한편, 원시난포 같은 초기발달 상태의 난포의 성장과 발달을 유도할 수 있는 체외배양 시스템을 개발하여 생체 이식이 불가능한 환자에서 조직 및 난자의 체외배양, 체외수정 등을 통한 임신 유도할 수 있는 길을 열어주어야 할 것으로 사료된다.

#### 감사의 말씀

본 연구를 위하여 SCID 생쥐 연구를 수행할 수 있도록 도움을 주신 서울대학교 의과대학 서정선 교수님, 박용양 교수님, 임상의학연구소 강병철 선생님께 감사를 드립니다.

#### 참 고 문 헌

1. Lee KA, Lee SH, Ha SD, Yoon SJ, Ko JJ, Lee WS, Yoon TK, Cha KY. Cryopreservation of the human adult ovarian cortical tissues by vitrification. *Korean J Fertil Steril* 1999; 26: 251-6.
2. Martino A, Songsasen N, Leibo SP. Development into blastocysts of bovine oocytes cryopreserved by ultra-rapid cooling. *Biol Reprod* 1996; 54: 1059-69.
3. Cox S-L, Shaw J, Jenkin G. Transplantation of cryopreserved fetal ovarian tissue to adult recipients in mice. *J Reprod Fertil* 1996; 107: 315-22.
4. Gosden RG, Baird DT, Wade JC, Webb R. Restoration of fertility to oophorectomized sheep by ovarian autografts stored at -196 °C. *Hum Reprod* 1994; 9: 597-603.
5. Gunasena KT, Lakey JRT, Villines PM, Critser ES, Critser JK. Allogeneic and xenogeneic transplantation of cryopreserved ovarian tissue to athymic mice. *Biol Reprod* 1997a; 57: 226-31.
6. Gunasena KT, Villines PM, Critse ES, Critse JK. Live births after autologous transplant of cryopreserved mouse ovaries. *Human Reprod* 1997b; 12: 101-6.
7. Harp R, Leibach J, Black J, Keldahl C, Karow A. Cryopreservation of murine ovarian tissue. *Cryobiology* 1994; 31: 336-43.
8. Parrott DMV. The fertility of mice with orthotopic ovarian grafts derived from frozen tissue. *J Reprod Fertil* 1960; 1: 230-41.
9. Sztain J, Sweet H, Farley J, Mobraaten L. Cryopreservation and orthotopic transplantation of mouse ovaries: New approach in gamete banking. *Biol Reprod* 1998; 58: 1071-4.
10. Newton H, Aubard Y, Rutherford A, Sharma V, Gosden R. Low temperature storage and grafting of human ovarian tissue. *Hum Reprod* 1996; 11: 1487-91.
11. Oktay K, Newton H, Mullan J, Gosden RG. Development of human primordial follicles to antral stages in SCID/hpg mice stimulated with follicle stimulating hormone. *Hum Reprod* 1998; 13: 1133-8.
12. Weissman A, Gotlieb L, Colgan T, Jurisicova A, Greenblatt EM, Casper RF. Preliminary experience with subcutaneous human ovarian cortex transplantation in the NOD-SCID mouse. *Biol Reprod* 1999; 60: 1462-7.
13. Oktay K, Karlikaya G, Gosden R, Schwarz R. Ovarian function after autologous transplantation of frozen-banked human ovarian tissue. *Fertil Steril Program supplement* 1999; O-0054.