

개의 기관지 재건을 위한 대치물로서 늑연골편에 고정시킨 자가심낭막과 우심낭편과의 비교

이 해 영* · 박 찬 범* · 조 건 현*

=Abstract=

Comparison Between the Costal Cartilage Mounted Autologous Pericardial Patch and the Bovine Pericardial Patch as a Bronchial Substitute for Bronchial Reconstruction in Dogs

Hae Young Lee, M.D.*, Chan Beom Park, M.D.*, Kuhn Hyun Cho, M.D.*

Background: Various bronchoplastic procedures have been attempted in patients with long segmental bronchial stenosis, but it is still not clear which procedure is the best method for restoring bronchial patency. **Material and Method:** To study the feasibility of designed patch as a bronchial substitute in bronchoplastic procedure, 10 experimental dogs of each 5 were divided into two groups according to the different patches applied. In group A (n=5), 0.5 × 0.5 cm sized rectangular defects were created on ventral aspect of left main bronchus and were then covered with patches made of costal cartilage mounted autologous pericardium. In group B(n=5), same sized bronchial defects were created and covered by patches made by glutaraldehyde treated bovine pericardium. Dogs were sacrificed on the twelfth weeks after bronchoplasty and the macroscopic and microscopic findings were examined. **Result:** In group A, external surface of grafted patches revealed some membranous adhesions with surrounding connective tissue and the margin of patches were smoothly incorporated into native bronchial wall. The bronchial lumen kept good integrity without stenosis and preserved the glistening mucosa well. Formation of new transitional epithelial bridging between native bronchial wall and grafted patches with tiny scattered granulation tissues were present. In group B, external surface of grafted patches were brownish shrunken with partial collapse of bronchial lumen. Inner surface showed dirty granulation at the edge of native bronchus and grafted patches with intermingled hemorrhages. New epithelial growth into the patches had not occurred. **Conclusion:** These results suggest that costal cartilage mounted autologous pericardial patches could be considered as one of the appropriate bronchial substitutes for covering bronchial defects since it maintains bronchial stability and

*가톨릭대학교 의과대학 강남성모병원 흉부외과

Department of Thoracic and Cardiovascular Surgery, Kang Nam St. Mary's Hospital, The Catholic University of Korea, Seoul, Korea

논문접수일 : 2001년 4월 4일 심사통과일 : 2001년 6월 2일

책임저자 : 조건현(137-701) 서울특별시 서초구 반포동 505; 강남성모병원 흉부외과. (Tel) 02-590-1442, (Fax) 02-594-8644

E-mail; khjo@cmc.cuk.ac.kr

본 논문의 저작권 및 전자매체의 지적소유권은 대한흉부외과학회에 있다.

forms epithelial bridging with native bronchus.

(Korean Thorac Cardiovasc Surg 2001;34:386-92)

Key words: 1. Bronchoplasty
2. Pericardial patch
3. Patch
4. Cartilage

서 론

종양이나 또는 손상으로 인한 기관지의 협착성 병변은 폐환기의 장애를 초래하므로 조속한 기관지 절제술이나 교정술이 필요하지만 기관지 절제시에 필연적으로 동반되는 폐실질의 소실로 인하여 폐 기능이 불량한 환자들에서는 외과적인 절제술을 시행할 수 없는 경우가 있다. 최근에 와서는 기관지 협착부위를 구역 절제후에 결손 부위를 단단문합하거나 또는 대치물을 이용하여 재건하는 기관지 성형술이 도입됨으로서 수술 대상이 확대되고 있다.

그러나 기관지 협착 부위가 긴 경우에는 구역 절제후의 단단문합술이 불가능하거나 또는 문합을 시행하더라도 재협착이 발생하게 되므로 이러한 기관지결손의 재건을 위하여 여러 종류의 기관지 대치물이 시도 사용되어왔다¹⁾.

Belsey는 대퇴근막으로 피복한 용수철을 기관의 환상결손에서 대치물로 사용한 바 있으며²⁾ 이외에도 혈관벽, 식도의 전벽, 피부 또는 유경 늑연골편등이 실험적으로 이용되어 왔다^{3,4)}. 이러한 생체 조직 이외에도 인공적인 합성 보철물로서 polyethylene mesh, wire mesh, Marlex mesh, Silastic sheath등이 실험적으로 사용되어 왔지만 자가 기관이나 기관지와 문합부위에서의 협착이나 궤양 또는 호흡에 따른 대치물의 기관지 내강안으로의 함몰 현상 그리고 이물 반응에 의한 빈번한 염증의 발생등으로 성공적으로 사용되지는 못하였다⁵⁻⁷⁾.

따라서 기관지 대치물로서의 감염의 위험이 낮은 자가 심낭편이 사용되었으나 이러한 자가 심낭편이 이식 반응과 같은 부작용은 감소시킬 수 있으나 조직의 견고성이 약하여 환기에 적절한 기관지의 내경 및 구조를 유지하지 못하는 단점이 보고되었다⁸⁾.

따라서 본 연구자는 이물 반응이 적으면서 동시에 기관지의 원통형 구조를 유지할 수 있는 보다 나은 기관지 대치물을 알아보고자 최근에 혈관 대치물로서 많이 사용되면서 인체 조직에 비하여 두꺼우며 또한 조직의 신전성을 갖는 상품화되어 있는 glutaraldehyde로 처리된 우심낭편과^{9,10)} 연구자가 자가 제작한 늑연골편에 자가 심낭편을 피복 고정시킨



Fig. 1. Operative field for bronchoplasty using costal cartilage mounted autologous pericardial patch.

침포를 개의 기관지 결손부에 성형술로서 부착시킨 후의 변화를 관찰하였다.

대상 및 방법

1. 연구 대상

본 실험에 사용한 동물은 체중 10~12 kg의 한국산 잡견 10마리로서 암수 구별없이 선택하였으며 사육사에서 미리 항생제를 투여하면서 1주일 이상 관찰하여 건강한 상태에서 실험에 사용하였다.

2. 수술 방법 및 침포 제작

2.5% pentothal sodium을 체중 kg당 15 mg의 양으로 전족 정맥에 주사하여 전신마취를 유도하고 기관내 삽관한 후에 animal respirator에 연결하여 분당 12회로 맞추고 150 ml의 용적으로 환기시켰다. 개를 우측을 아래로 하여 실험대에 고정하고 좌측 흉부에서 제 5늑골 간격을 따라 10 cm 내지 12 cm 길이의 측방 개흉술 절개를 가하여 좌측 늑막강에 도달하였다.

좌측 폐를 후방으로 견인하여 심낭을 노출시킨 후에 심낭

을 1.0×1.0 cm 크기의 사각형으로 절제하고 뒤 이어서 6번 늑연골을 심낭편과 동일한 크기로 절제하였다. 철포를 부착하기 위하여 절제한 기관지 결손의 크기보다 자가 심낭편 및 자가 늑연골편이 길이와 폭이 1~2 mm 정도 크게 모양을 재단한 후에 늑연골편에 심낭편의 외면이 마주하도록 4-0 prolene®(Johnson & Johnson, USA)으로 봉합 고정하여서 철포를 제작하였고 Cefamandole 1.0 gm과 생리식염수 10 cc를 섞은 항생제 용액에 보관하였다가 성형술에 사용하였다.

폐감자를 이용하여 좌측 폐를 후하방으로 견인한 후에 좌측 폐동맥과 폐정맥을 노출하여 박리하고 혈관에 제대를 걸어서 양측으로 당기고 그 사이에서 좌측 주 기관지를 노출시키고 기관지 상하에 제대사를 걸어서 수술 시야를 확보하였다. 기관지 연골의 전측방 부위에서 0.5×0.5 cm 크기의 직사각형으로 기관지의 절제하고 미리 준비하였던 철포를 흡수성 단일봉합사인 Vicryl®(Johnson & Johnson, USA)를 이용하여 6개소에서 비연속 봉합으로 결손부위에 부착하였다. 성형술 후에는 철포를 부착한 부위에 생리적 식염수를 점적하면서 Ambu-bag으로 약 30 cmH₂O의 양압을 가하면서 공기의 누출이 없는 것을 확인하고 흉관을 삽입한 후에 흉벽을 봉합하였으며 흉관은 수술후 1일에 발관하였다.

3. 실험군

사용된 기관지 대치물의 종류에 따라 실험견을 두 군으로 나누어 각 군에서 5마리씩 실험에 사용하였으며 늑연골에 자가 심낭편을 피복 고정시킨 철포를 사용한 실험견들을 A군으로 하였고 상품화된 glutaraldehyde로 처리한 우심낭편을 사용한 실험견들을 B군으로 분류하였다. 자가 심낭편은 피복된 심낭편이 기관지 내부를 그리고 늑연골이 외벽을 이루도록 기관지 절제된 부위에 부착하였고 우심낭편은 앞 뒷면의 구분없이 부착하였다.

4. 관찰 방법

각 군의 실험견들은 수술 조작후의 감염을 예방하기 위하여 piperacillin 500 mg(종근당 제약, 한국)을 1일 2회씩 3일간 근육주사하였고 수술후 12주 경과 후에 임의로 각 군에서 하루에 한 마리씩 선택하여 5일에 걸쳐 도살하여 성형술 부위의 기관지를 육안으로 관찰하고 현미경적 관찰을 위하여 좌측 주 기관지를 폐와 함께 적출하였다.

결 과

1. 육안적 검사

철포를 부착시킨 기관지 성형술 부위에서 주위 결합 조직과의 유착 정도와 철포의 외부 및 내부 모양, 기관지 내경의




Fig. 2. The external surface of resected bronchus after bronchoplasty using costal cartilage mounted autologous pericardial patch showed well incorporation of patch into the nature bronchus with good structural integrity.

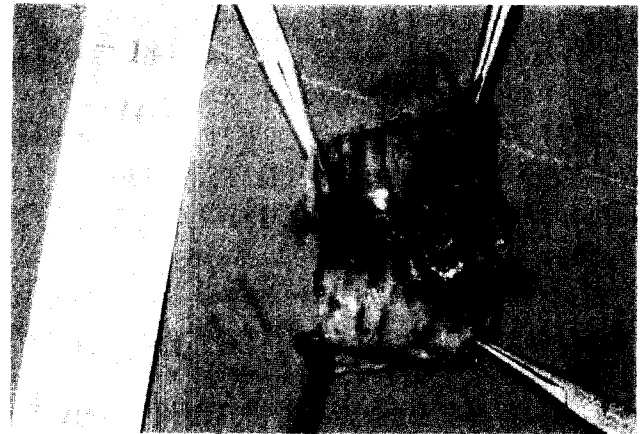


Fig. 3. The internal surface of resected bronchus after bronchoplasty using costal cartilage mounted autologous pericardial patch showed glistening and pinkish patch with tiny induration and hemorrhagic fibrinoid changes at the graft margin.

유지 여부 및 철포와 자가 기관지와의 유합 정도를 관찰하였다.

A군

기관지 성형술이 시행되었던 철포의 부착 부위는 주위의 종격동 늑막 및 결합 조직과 가볍게 막상 유착이 이루어져 있으나 비교적 잘 분리되어서 쉽사리 성형술 시야를 육안으로 확인 가능하였다. 부착된 철포의 외면은 혈관이 별로 없는 윤기있는 섬유성 막으로 얇게 밀착되어 덮혀 있어서 자가 기관지와 철포의 외벽을 이루는 연골편과의 구별이 잘 안될 정도였다(Fig. 2).

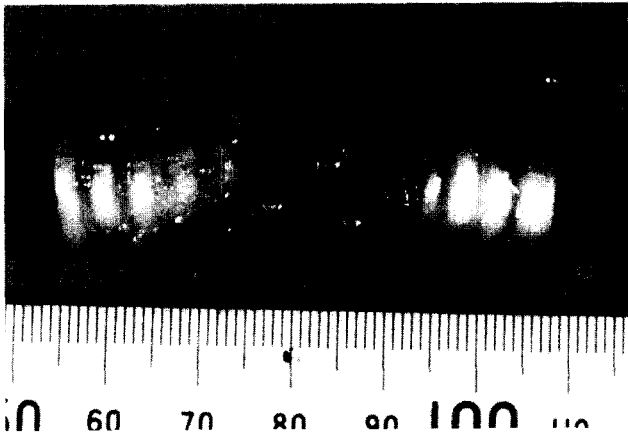


Fig. 4. The external surface of resected bronchus after bronchoplasty using bovine pericardial patch showed brownish discolored shrinkage with partially collapsed bronchus lumen.




Fig. 5. The internal surface of resected bronchus after bronchoplasty using bovine pericardial patch showed brownish discolored and contracted patch with dirty granulation at the graft margin.

기관지의 내면에서는 철포의 내벽을 이루는 자가 심낭편은 윤기있고 평활하였으며 자가 기관지와 의 경계 부위는 1례에서 약간 쭈그러져 있었고 다른 4마리에서는 모두 철포의 내면이 자가 기관지의 내면과 동일한 평면에서 구분이 잘 안될 정도로 융합되었으며 기관지 내경의 협착이나 폐쇄가 없는 양호한 개통 상태를 유지하였다. 그 외에 1례에서 철포의 내면에 부분적인 혈종이 관찰되었다(Fig. 3).

B군

철포 부착 부위에서는 주위 기관지 및 결합 조직과 심한 섬유성 유착이 있고 또한 염증성 육아조직이 자가 기관지와



Fig. 6. Smooth transition of epithelial lining from columnar epithelium of nature bronchus to cuboidal epithelium of autologous pericardial patch in group A.

철포와의 경계 부위를 불규칙하게 덮고 있었으며 이 유착된 조직을 제거하고 관찰한 성형술 부위에서는 철포는 원래 크기의 반 정도로 수축되었고 중앙 부위는 암갈색으로 변화되어 괴사된 양상을 보였다(Fig. 4).

기관지 내면에서도 철포의 표면으로 전체적으로 암갈색 변화가 있었고 동시에 철포가 심하게 쭈그러지면서 기관지 내면으로 함몰되었고 따라서 전례에서 기관지 내경의 협착이 있었다(Fig. 5).

2. 현미경적 검사

적출한 기관지 성형술 부위의 표본을 포르말린 용액에 고정 후 탈수 과정을 거쳐 파라핀에 포매하고 5 μ m두께의 절편을 작성하여 hematoxyline-eosin염색을 실시하여서 현미경으로 관찰하였다.

A군

자가 기관지와 철포와의 경계면은 모세혈관이 풍부한 신생 육아조직이 일부 차지하고 있고 그 외에는 섬모중층원주상피가 철포의 내면을 이루는 입방상피와 가교를 이루면서 서서히 이행되는 상피화 현상이 관찰되었다(Fig. 6).

B군

자가 기관지와 철포의 경계부위에서 자가 기관지의 상피에서 철포로 이행되는 상피 세포의 연속성은 관찰되지 않으며 단지 염증세포가 현저하게 침윤되어 있는 육아조직이 기관지의 내면으로 돌출되어 있고 점막 상피의 결손이 관찰되었다(Fig. 7).

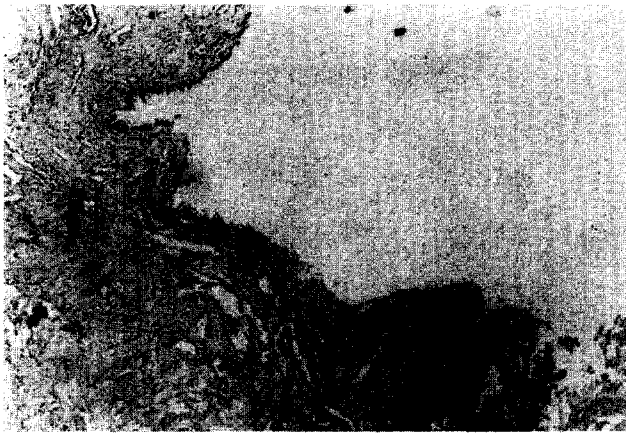

Fig. 7. Disrupted epithelial lining with ingrowth of fibrovascular granulation tissue into the bronchial lumen at the graft margin in group B.

고 찰

기관지 결핵과 같은 만성 염증성 질환이나 기관지 손상 후에 이차적으로 발생한 기관지 협착이 있는 환자들에서는 원활한 환기 상태를 유지하기 위하여 협착된 기관지를 구역 절제하고 단단 문합술을 시행하여 왔다¹¹⁾. 하지만 기관지는 흡기 및 호기에 따라 그 내경이 앞뒤로 수축 및 확장되는 연골륜과 막성부의 연결로 이루어져 있으므로 전후방에 비하여 상하방으로는 신전성이 없고 또 기관지 동맥의 구역적인 혈액 공급을 받으므로 절제되어야 할 기관지의 길이가 긴 경우에는 단단문합술이 불가능하다. 따라서 협착된 부위의 기관지의 일부를 절제한 후에 결손 부위를 피부나 연골편 또는 방광 점막이나 심낭등을 대치물로 사용하여 기관지의 내경을 넓히는 실험적 방법이 고안 시도되었으나 이러한 대치물들이 공기의 교통로 역할을 하는 기관지의 특성을 유지하지 못하여 실제 임상에서는 널리 이용되지 못하고 있다^{3,4,12)}.

기관지의 결손부를 덮기 위한 기관지 대치물로서 갖추어야 할 조건으로는 첫째 대치물이 자가 기관지의 일부로서 환기가 가능하도록 충분히 견고하여야 하고, 둘째로 재채기나 기침중에 발생하는 기관지내의 높은 양압과 음압 변동에 견딜 수 있는 유연성이 있어야 하고, 셋째로는 자가 기관지와 유합이 가능하면서 체액에 의하여 분해되지 않으며, 넷째로 면역학적 거부반응 및 석회화 변화가 없어야 한다.

연구자가 실험에 고안 사용한 자가 늑연골에 부착한 자가 심낭편은 단순하게 자가 심낭편으로만 기관지 결손을 피복하였을 경우에 흡기시 발생할 수 있는 심낭편의 기관지내로의 함몰 현상을 방지하기 위하여 유연한 심낭막에 지지를

위한 보철물이 필요할 것으로 사료되어서 늑연골편을 사용하였다. Cheng들은 2예의 기관 협착이 있는 소아에서 자가 심낭편을 대치물로 사용한 기관성형술후에 기관의 내면에서 상피의 재생화 및 성숙된 육아 조직이 발생하는 것을 보고한 바 있으며¹³⁾ Cosentino들은 15명의 환아들에서 기관 대치물로서 심낭편만을 사용한 바 수술후에 기관의 수축이 없다고 하였으며 장기적인 추적 관찰에서도 기관의 협착은 없다고 보고하면서 심낭편을 대는 것만으로도 기관의 구조적인 유지가 가능하다고 하였다¹⁴⁾.

반면에 Moghissi는 기관 종양의 절제 후에 Marlex mech로 보강한 자가 심낭편을 대치물로 사용한 임상 증례에서 성형술 부위에서의 대치물함몰이나 협착이 없었다고 보고하면서 기관의 구조 유지를 위하여는 보조물이 필요하다고 하였다¹⁵⁾. 홍기우와 이홍균은 실험견의 기관결손부위의 대치물로서 단순히 Heavy Marlex mesh만을 사용한 바 자가기관지로부터 대치물로 상피의 가교가 발생하는 것을 관찰하였으며 따라서 기관의 내부를 피복하기 위한 다른 조직은 필요하지 않고 Heavy Marlex mesh만으로도 충분하다고 하였다⁹⁾. 이들이 사용한 Marlex mesh는 이미 상품화되어서 획득에는 어려움이 없으나 인공 합성 물질이므로 연구자들은 수술 시야에서 획득 할수 있고 동시에 이물반응이 없으면서 구조적인 유지가 가능하다고 판단된 자가 늑연골을 고정 재료로 사용하였다.

이들의 연구는 모두가 기관을 대상으로 하였고 기관지를 대상으로 한 대치물의 사용은 없었다. 또한 기관지의 해부학적 구조상 기관에 비하여 내경이 좁으므로 대치물이 조금만 수축되거나 또는 호흡에 따라 함몰되어도 기관지가 완전하게 폐쇄될 수 있으므로 본 실험에서는 대치물의 구조적인 지지가 기관보다는 더욱 필요할 것으로 판단되어서 늑연골편을 사용한바 A군의 1례에서 기관지 내면으로의 경도 함몰을 관찰하였다. 반면에 B군에서는 우심낭편이 심혈관수술에 널리 이용되는 glutaraldehyde로 처리되었으므로 거부반응이 적고 석회화 변성이 적을 것으로 생각되어¹⁰⁾ A군의 자가 심낭편과의 비교 관찰을 위한 대치물로 사용하였으나 전례에서 대치물의 수축 및 기관지 내면으로의 함몰을 관찰하였다. 이러한 B군에서의 대조적인 변화는 우심낭편이 자가 심낭편에 비하여 조직이 두꺼워서 구조적인 지지를 위한 보강 물질이 필요없을 것으로 연구자들이 생각하여 우심낭편의 보강을 위한 보철물을 사용하지 않았으나 전례에서 침포 함몰에 따른 기관지 내경의 폐쇄로 분비물이 배출되지 못하여 침포에 감염이 되면서 발생한 것으로 사료된다.

조건현들은 본 실험의 A군의 침포와 동일하게 제작한 침포를 기관지 대치물로 사용하여 기관지 협착 환자 6명에서 기관지 성형술을 시술하고 4~6주 경과후에 기관지경으로

기관지 내면을 관찰한 바 부착된 침포의 내면이 자가 기관지의 점막과 구별이 되지 않을 정도로 잘 융합되어 정상적인 점막을 유지하고 있었으며 단 1예에서 기관지 내경의 협착이 있었다고 하였다¹⁶⁾. 그리고 이러한 협착의 발생 원인으로서는 결손부위가 긴 경우에는 늑연골편의 지지 역할로서 충분하게 기관지 내경을 유지할 수 있으나 기관지 내경 지름의 반 이상을 침포로 덮었을 경우에는 늑연골편의 유연성이 없으므로 협착이 초래된다고 하였다. 그러나 이들은 기관지 내시경에 의한 성형술부위의 내부 소견만을 보았으며 연구의 대상이 환자들이었으므로 기관지 외부의 육안적 소견 및 점막의 상피 변화등과 같은 현미경적 소견은 관찰하지 못하였다.

연구자는 실험견을 도살하여 검사하였기에 기관지성형술부위의 내부뿐만 아니라 외부의 소견 관찰이 가능하였으며 또한 실험견의 도살 시기는 봉합사로 인한 이물 반응이 없고 동시에 침포와 자가 기관지간의 가교형성이나 상피화 과정이 봉합사로 인하여 지장받는 것을 배제하기 위하여 봉합사가 충분히 흡수되는 시기를 감안하여 기관지 성형술후 12주에 시행하였다.

양 군에서 모두 정도의 차이는 있으나 침포와 자가 기관지 경계부위에서 모세혈관이 풍부하고 염증세포가 산재한 신생육아조직으로 기관지 내면의 경계부위가 회복되어 있었으며 이러한 염증세포의 침윤이 봉합사의 이물 반응과는 무관한 것을 위의 실험견의 도살 시기 결정에 의하여 확인할 수 있었다.

Anderson과 Miller는 임상에서 침포 부착 부위의 보다 견고한 융합을 촉진하기 위하여 주위의 체벽 늑막이나 유경 심낭막편을 침포위에 덮어주는 것을 권하고 있다¹⁷⁾. 저자들은 양군 모두에서 기관지성형술시에 침포 부착부위에 주위 조직을 덮어주는 조작은 하지 않았으나 성형술후의 공기 누출은 관찰할 수 없었고 단지 적출 표본의 육안 및 현미경적 검사에서 침포 외부의 염증성 유착 및 내면의 출혈과 염증성 육아조직이 B군에서 A군보다 현저함을 관찰하였다.

결 론

연구자는 본 실험을 통하여 기관지 협착이나 결손이 있는 부위의 교정을 위한 기관지성형술시에 늑연골편에 고정된 자가 심낭편 침포가 흡기 및 호기에 따른 기관지 내압 변동에 따라 함몰이나 돌출되는 등의 기이운동이 없이 기관지 벽의 유지를 가능하게 하여주며 또한 자가 기관지의 경계부

위에서의 점막의 상피 가교를 형성하므로 기관지대치물로서 효과적으로 사용될 수 있다고 생각된다.

참 고 문 헌

1. Grillo HC. *Tracheal replacement*. Ann Thorac Surg 1990;49:864-5.
2. Belsey R. *Resection & reconstruction of the intrathoracic trachea*. Br J Surg 1950;36:200-6.
3. Ferguson DJ, Wild JJ, Wangensten OH. *Experimental resection of trachea*. Surgery 1955;28:579-619.
4. Rush BF, Clifton EE. *Experimental reconstruction of tracheal with bladder mucosa*. Surgery 1965;40:1105-10.
5. 홍기우, 이홍균. 기관지재건술의 실험적 연구. 가톨릭대학교 의학부 논문집 1975;4:221-35.
6. Beall AC, Harrington OB, Morris GC, Uscher FC. *Circumferential replacement of thoracic trachea with Marlex mesh*. Arch Surg 1962;84:390-6.
7. Borrie J, Redshaw NR. *Prosthetic tracheal replacement*. J Thorac Cardiovasc Surg 1970;60:829-55.
8. Michelson E, Solomon R, Maun L, Remirex J. *Experiment in tracheal reconstruction*. J Thorac Cardiovasc Surg 1961; 41:748-54.
9. Liao K, Seifter E, Hoffman, Yellin EI, Frater RWM. *Bovine pericardium versus porcine aortic valve comparison of tissue biological properties as prosthetic valve*. Artif Organs 1992;16:361-5.
10. Chandra J. *Post-treatment with amino compounds effective in prevention of calcification of glutaraldehyde treated pericardium*. Artif Organs 1994;18:408-10.
11. Vogt-Moykopf. *Brochoplastic techniques for lung resection*. Thorac Cardiovasc Surg 1991;40:3-15.
12. Taffel M. *The repair of tracheal and bronchial defects with free fascia graft*. Surgery 1940;8:56-71.
13. Cheng AT, Backer CL, Hollinger LD, Dunham ME, Mavroudis C, Gonzalez CF. *Histologic changes after pericardial patch tracheoplasty*. Arch Otolaryngol Head Neck Surg 1997;123:1069-73.
14. Cosentino CM, Backer CL, Idriss FS, Hollinger LD, Gerson CR, Mavroudis CP. *Pericardial patch tracheoplasty from severe tracheal stenosis in children*. J Pediatr Surg 1991;26:879-84.
15. Moghissi K. *Tracheal reconstruction with a prosthesis of Marlex mesh & pericardium*. J Thorac Cardiovasc Surg 1975;69:499-506.
16. 조건현, 광문섭, 김세화 등. 양성 기관지 협착과 폐쇄 환자에서의 기관지 성형술. 대흉외지 1996;26:1366-72.
17. Anderson TM, Miller JI Jr. *Use of pleura, azygos vein, pericardium and muscle flaps in tracheobronchial surgery*. Ann Thorac Surg 1995;60:729-33.

=국문초록=

배경: 기관지에 광범위한 협착을 가지고 있는 환자들에게서 협착된 기관지 이하 부위에 있는 폐를 절제하지 않고 기관지 협착 부위를 교정하여 폐환기를 원활하게 하고자 하는 다양한 술식의 기관지 성형술이 고안 시도되어 왔지만 만족할만한 술기는 아직 정립되어 있지 않다. 저자들은 이러한 기관지 협착을 교정하기 위한 술식의 하나로서 기관지 대치물을 이용한 기관 성형술의 효과를 조사하기 위하여 본 실험을 시행하였다. **대상 및 방법:** 기관지 대치물로 사용한 두 종류의 철포에 따라 성숙견을 실험 동물로 하여 두 군으로 분류하였으며 A군(5예)에서는 좌측 주기관지 전측방 부위를 0.5×0.5 cm 크기의 직사각형으로 절제한 후 늑연골에 자가 심낭편을 댄 동일한 크기의 철포를 절제 부위에 부착하였고 B군(5예)에서는 동일한 크기의 기관지 절제 부위에 glutaraldehyde로 처리된 우심낭편을 부착하였다. 철포를 이용한 기관지 성형술 12주 후에 실험견을 도살하고 육안적 및 현미경적으로 관찰하였다. **결과:** A군이 기관지 성형술 부위에서는 철포의 외면은 주위의 결합조직과 막상유착을 이루고 있었으며 철포의 가장자리는 자가 기관지에 잘 부착되어 있었다. 기관지 내면은 내경의 협착이 없이 윤기 있는 점막으로 잘 유지되어 있었고 자가 기관지와 철포와의 경계면은 신생육아조직이 일부 차지하고 있었으며 새로운 이행 상피가 가교를 이루고 있는 현미경적 소견을 보였다. B군의 기관지 성형술 부위에서는 철포의 외부는 암갈색으로 변화된 부분적 괴사의 양상을 보였다. 기관지 내면은 철포와 자가기관지 경계부위에서 염증성 육아조직과 부분적 출혈 양상을 보였고 기관지 내경의 일부가 수축되었으며 자가 기관지로부터 철포내로의 새로운 상피 형성은 되어 있지 않았다. **결론:** 늑연골에 자가 심낭편을 댄 철포는 자가 기관지와 상피 가교를 형성하고 기관지 내강의 협착이 없이 구조를 유지하므로 기관지 협착 및 결손의 치료를 위한 기관지 성형술시에 기관지 대치물로 사용될 수 있을 것으로 사료된다.

- 중심 단어:** 1. 기관지 성형술
2. 자가 심낭편을 댄 늑연골
3. 우심낭편