

하부 기관을 침범한 우상엽 편평상피세포 폐암 환자에서의 기관기관지 성형술

- 1례 보고 -

박 승 일* · 정 성 호* · 김 상 필* · 최 인 철**

=Abstract=

Tracheobronchoplasty in the Patient with Right Upper Lobe Squamous Cell Carcinoma Invading Lower Trachea

- One case report -

Seung Il Park, M.D.*, Sung Ho Jung, M.D.*, Sang Pil Kim, M.D.*, In Cheol Choi, M.D.**

A 53-year-old male patient was admitted for blood tinged sputum, and diagnosed with right upper lobe(RUL) squamous cell carcinoma. Invasion of the lower trachea was suspected on computed tomography(CT). A tracheobronchoplastic procedure involving the RUL and lower trachea was performed to preserve the right middle(RML) and right lower(RLL) lobes. Postoperatively, right lung inflation was satisfactory. A bronchoscopy performed 6 days postoperatively showed normal bronchial patterns of the right middle and lower lobes with neither distortion nor stenosis. The patient received adjuvant chemo- and radiation therapy, postoperatively. He is currently well at 19 months after surgery. We report our experience with tracheobronchoplasty of an invasive RUL squamous cell carcinoma involving the lower trachea to avoid a right tracheal sleeve pneumonectomy and to maximally preserve lung function.

(Korean Thorac Cardiovasc Surg 2001;34:418-21)

Key word: 1. Tracheobronchoplasty
2. Lung neoplasm

증 례

53세 남자 환자로 내원 2개월 전 객혈로 외부병원에서 폐렴으로 진단받고 치료받았으며, 내원 15일전부터 발열, 오한

과 객혈을 다시 보여 컴퓨터단층촬영과 기관지내시경검사를 시행한 후 편평상피세포 폐암으로 진단 받고 본원으로 전원 되었다. 사회력상 70 pack-year의 심한 흡연자였으며, 과거력상 특이소견 없었다. 혈액 검사상 특별한 이상은 없었으며 이학적 소견 상 흉부 우측상부에 호흡음이 감소되어 있었다.

*서울 중앙병원 흉부외과, 울산대학교 의과대학

Department of Cardiovascular and Thoracic Surgery, Asan Medical Center, Ulsan University

**서울 중앙병원 마취과, 울산대학교 의과대학

Department of Anesthesiology, Asan Medical Center, Ulsan University

논문접수일 : 2001년 1월 10일 심사통과일 : 2001년 3월 20일

책임저자 : 박승일(138-736) 서울특별시 송파구 풍납동 388-1, 서울 중앙 병원 흉부외과. (Tel) 02-2224-3580, (Fax) 02-2224-6966

본 논문의 저작권 및 전자매체의 지적소유권은 대한흉부외과학회에 있다.



Fig. 1. Pre-operative chest X-ray.

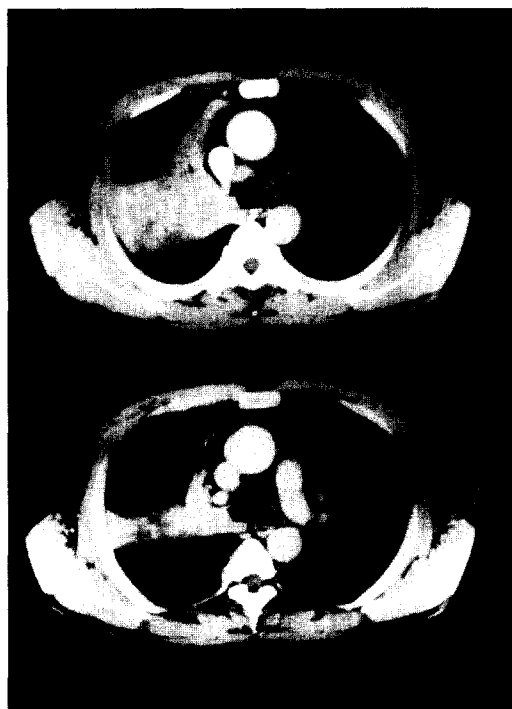


Fig. 2. Pre-operative CT scan.

일반 흉부 X-선 촬영상 우측 상엽에 폐쇄성 폐렴의 소견을 보이고 있었다(Fig. 1).

컴퓨터단층촬영 상 종양은 우측상엽에 폐쇄성 폐렴을 동반하면서 기관분기부(carina) 2cm 이내까지 침범하였으며 우

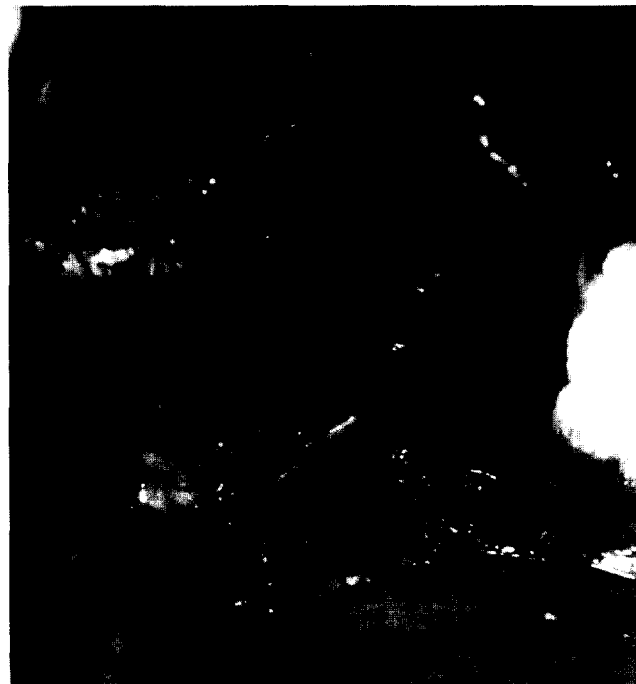

Fig. 3. Intra-operative field. a) Lower trachea and right main bronchus were excised, b) Anastomosis was completed.

측기관하부 외측벽에 종양의 침윤이 의심되었다(Fig. 2). 기관지내시경 검사상 우측 주폐기관지 시작부위에 외인성 종괴가 있고, 우측 상엽 기관지는 종양에 의해 거의 완전히 막혀 있었다.

폐기능 검사 결과 첫 1초동안의 강제호기량은 2.46L(99%), 폐확산능은 17.42(80%)였다. 수술은 전신마취 하에서 이중기관지 삽관을 하고 좌측 양와위에서 우측 후측방 개흉술을 시행하여 5번째 늑간을 통하여 접근하였다. 흉막의 유착이나 흉수는 없었고, 종양은 5×4×3.5cm의 크기로 경계가 잘 지워지고 장측 흉막의 압흔(dimpling)은 없었다. 우측 미주신경은 종양에 의해 침범되어 있었으며 하부 기관 또한 종양의

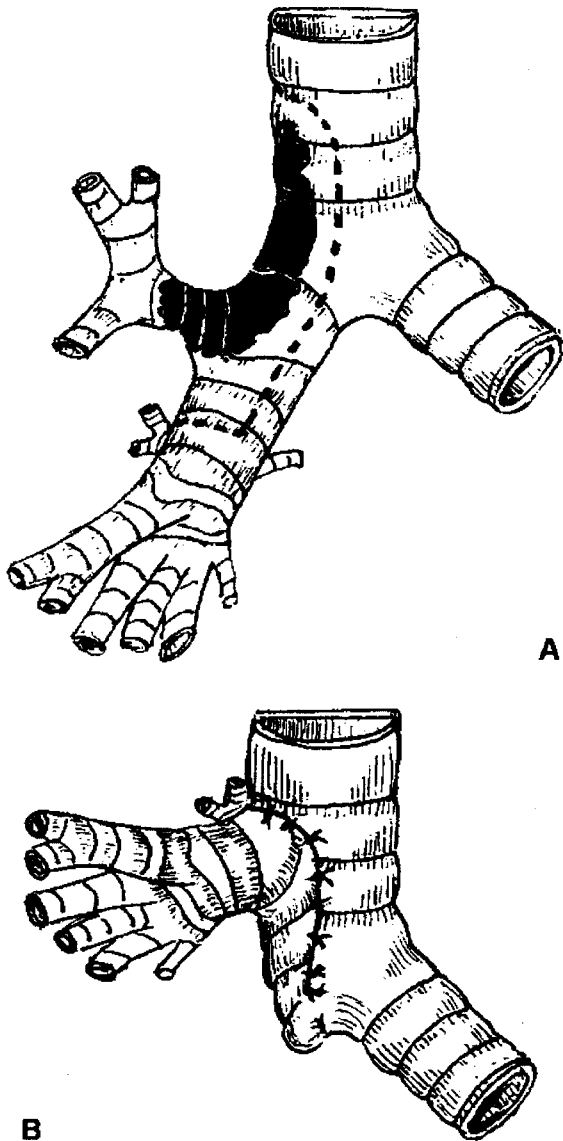


Fig. 4. Schematic diagram of tracheobronchoplastic procedure.

침윤이 있었다. 종격동 흉막을 절개한 후 기정맥(azygos vein)을 분할하여 기관 하부를 노출시켰고 우측 상엽의 폐정맥과 폐동맥을 박리하였다. 폐동정맥을 결찰 후 절단한 다음 우측 상엽기관지를 박리하여 기관지 분기부 4cm 상방에서부터 기관의 외측부위를 절개하여 하방으로 진행하여 우측 중엽기관지가 시작하는 부위의 상방까지 절개하여 기관우측벽을 포함한 우측상엽절제술을 시행하였으며 절단면의 동결절편조직검사 상 종양세포는 발견되지 않았다. 기관지 동맥의 손상을 막기위해서 기관의 가동화(mobilization)는 최소한으로 하였다. 기관기관지 성형술은 내측으로 남아있는 중간 기관지(bronchus intermedius)부분과 기관의 결손된 부분의 중간지

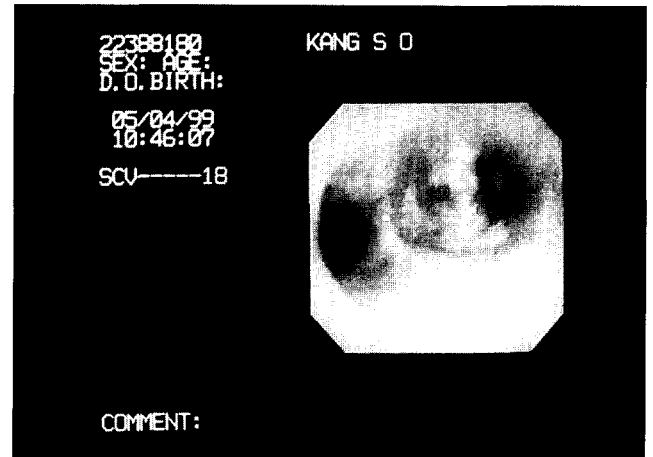


Fig. 5. Post-operative bronchoscopic finding.

점을 접어서 중간기관지 원위부와 기관의 상위부가 마주 보게하는 방식으로 4-0 Vicryl을 이용하여 단속 봉합하였다(Fig. 4). 수술 후 폐동·정맥의 뒤틀림은 없었다. 공기 누출검사를 시행하고 문합부위를 벽측 흉막 조직을 이용하여 보강하였다. 이후 종격동 임파절을 절제하였다. 수술 후 우측 중엽과 하엽의 팽창은 좋았다. 수술 당일 발판하였으며, 수술 후 6일째 시행한 기관지 내시경 소견은 우측 주기관지 입구의 내측(medial wall)에서 중간 기관지의 접힌 부분이 관찰되었고 기관분기부 사이에 압흔(dimpling)이 있으며 이로 인해 우측 주기관지 입구는 상방으로 약간 굴곡화(angulation)되어 있었으나 협착은 없었다. 문합부위는 완전하였으며, 우측 중엽과 하엽의 기관지들은 뒤틀림없이 완전하였다(Fig. 5). 수술 후 조직 검사상 병기는 T4N1M0(R0 절제)였다. 수술 30일째부터 항암 치료로 MVP(mitomycin, vinblastine, CDDP) 2회 시행한 후 방사선치료를 받았다.

수술 후 1년 뒤에 시행한 컴퓨터단층촬영 상 국소 부위나 원위부 재발의 증거는 없었으며 환자는 특별한 문제없이 수술 후 1년 7개월인 현재 외래 추적관찰 중이다.

고 찰

전폐절제술은 수술 사망률이 6.8%정도로 이전에 비해 많이 감소하였으나 아직도 폐엽절제술에 비해서 2배 이상 높으며 이환율에 있어서는 주요 합병증의 발생이 15~36%정도이고, 전체 합병증은 75%정도로 높다¹⁾. 또한 전폐절제술 환자들은 수술 후 보강 항암치료와 방사선치료 시에 폐엽 절제술 환자들에 비해 견디기 힘든 점들로 인해 현재는 폐실질을 보존할 수 있는 수술이 많이 시도되고 있다. 이러한 이유로 시행되고 있는 소매 폐엽절제술은 비소세포 폐암에서

완전절제술이 가능하다면 전폐절제술과 비교하여 N(림프절) 병기에 관계없이 생존율의 면에서 비슷하기 때문에 전폐절제술 후의 합병증을 피하고 폐기능을 보존하여 삶의 질을 높이기 위해서 시행할 수 있는 방법으로 보고되고 있다²⁾.

상기 환자의 경우 기관기관지 성형술 이외에 우측 기관 소매 전폐절제술을 시행할 수 있으나 우측 기관 소매 전폐절제술은 전폐절제술 자체에 의한 합병증 이외에 양측 미주 신경의 손상과 광범위한 임파선 손상, 상피의 섬모운동 장애 등에 의해서 수술 직후 폐부종, 폐렴 등의 이환율과 이로 인한 사망률이 높은 것으로 알려져 있다³⁾.

또한 이 환자에서 시행될 수 있는 다른 방법은 우측상엽 절제술을 시행하고 침범된 하부 기도와 기관지를 절제한 후 이 부위를 다른 인공물질이나 조직 이식편을 이용하여 재건할 수 있다. 이러한 기관 결손부위의 재건술은 널리 시행되고 있으나 아직까지 많은 어려움을 가지고 있다⁴⁾. 첫째, 수술 시간 내내 기도를 적절히 유지해야 하며, 둘째, 연골의 치유는 과다한 박리에 의해 쉽게 손상되기 때문에 기관으로의 혈류공급을 유지하는 것은 매우 중요하다. 셋째, 절제되어 소실된 기관 벽을 재건하는 것에 따른 여러 가지 문제가 있다. 기관 결손부위의 재건은 자가 조직, 유리 혹은 경상 이식편(free or pedicled graft), 합성 물질 등을 이용하게 되는데 조직 이식편으로는 근막, 피부, 심낭, 기관지 이식편 등을 이용하게 되며, 인공 물질은 쉽게 구할 수 있으나 상피 형성이 되지 않는 단점이 있다. 또한 기관 둘레의 반 이상을 절제한 경우에는 조직 이식편이나 인공물질을 이용하여 재건한 경우 기관의 경성(rigidity)을 유지하기 힘들다고 한다.

이 환자는 종양이 우상엽에 위치하면서 기관의 하부를 침범한 형태이며, 기관 우측벽을 포함한 우측상엽절제술 후의 동결절편조직 검사 상 종양세포가 없는 것으로 나와 폐암은 완전히 제거된 상태였으며, 절제술 후 결손 된 기관의 부위가 중간 기관지(bronchus intermedius)의 길이 보다 작아서 조직 이식편이나 인공물질을 사용하지 않고 성형술이 가능하였다. 저자들은 우측 상엽에 위치한 폐암이 하부 기관을 침범한 환자에서 완전 절제가 가능한 경우에 기관 소매 전폐절제술의 여러 가지 합병증을 피할 수 있는 방법으로 기관기관지 성형술을 시행하여 만족할 만한 초기 성적을 보여 이에 보고하는 바이다.

참 고 문 헌

1. Klemperer J, Ginsberg RJ. *Morbidity and mortality after pneumonectomy.* Chest Surg Clin N Am 1999;9(3):515-25.
2. Okada M, Yamagishi H, Satake S, Matsuoka H, Miyamoto Y, Yoshimura M, Tsubota N. *Survival related to lymph node involvement in lung cancer after sleeve lobectomy compared with pneumonectomy.* J Thorac Cardiovasc Surg 2000;119(4 Pt 1):814-9.
3. Watanabe Y. *Tracheal sleeve pneumonectomy.* In: Shields TW, LoCicero J III, Ponn RB. *General thoracic surgery.* 5th ed. Lippincott Williams & Wilkins. 2000;423-32.
4. Nohl-Oser HC, Fenn A, Dottori V. *Tracheobronchoplastic procedure in the treatment of advanced carcinoma of the right upper lung.* Ann Thorac Surg 1982;33(4):396-9.

=국문초록=

53세 남자 환자가 객혈을 주소로 입원하여 우측 상엽 편평상피세포 폐암으로 진단 받았다. 컴퓨터 단층촬영 상 하부 기관에 종양의 침윤이 의심되었다. 우측 하엽과 중엽을 보존하기 위해서 우측상엽과 하부 기관외측을 포함하여 절제하는 기관기관지 성형술 시행하였고, 수술 후 우측 폐의 팽창은 완전하였다. 수술 후 1주일째 시행한 기관지 내시경 검사 상 우측 중엽과 하엽의 기관지는 뒤틀림 없이 잘 유지되어 있었다. 수술 후 항암치료와 방사선치료를 받고 현재 환자는 수술 후 1년 7개월 동안 외래 추적관찰 중이다. 저자들은 우측 상엽의 폐암이 기관 하부를 침범한 경우에 우측 기관 소매 전폐절제술의 합병증을 피하고 환자의 폐기능을 보존하면서 침윤된 기관과 우측상엽을 포함하여 절제하는 기관기관지 성형술을 시행하여 이에 보고하는 바이다.

중심 단어: 1. 우측 상엽 편평상피세포 폐암
2. 기관기관지 성형술