

개의 전침마취에 관한 연구 2. 배부혈위의 효과에 대한 검토

김덕환¹ · 유명조 · 조성환 · 이성호* · 이성욱* · 김인봉** · 권건오***
충남대학교 수의과대학, *공주대학, **백계동물병원, ***당진축협

Studies on Canine Electroacupuncture Anesthesia 2. Investigation on the Effect of Dorsal Acupoints

Duck-hwan Kim¹, Myung-jo You, Sung-hwan Cho, Seong-ho Lee*, Seong-ok Lee*,
In-bong Kim** and Geon-oh Kwon***

College of Vet. Med. Chungnam National University, Kung-dong, Yusung-ku, Taejon, 305-764, Korea.
*Kong ju University, Okryong-dong, Kongju city, Chungnam Province, 314-040, Korea.
**Baek Jae Animal Clinic, Hab-Duck Up, Dang-Jin Gun, Chungnam Province, 343-900, Korea.
***Dang-Jin Livestock Cooperative, Dang-Jin Gun, Chungnam Province, 343-800, Korea.

Abstract : To elucidate the effect of dorsal acupoints for canine electroacupuncture anesthesia, mongrel dogs(6 heads: 2.6-10.5 kg, 3 males and 3 females) were used. After needling perpendicularly to Tian-Ping(GV-5) and Bai-Hui(GV-20), the electrodes were connected with positive to Tian-Ping and negative to Bai-hui, respectively using with veterinary electroacupuncture apparatus(TEC AM-3000). The electric conditions were 2-4 V and 30 Hz. The pain of body surface was checked by hemostatic forceps. The effect of electroacupuncture anesthesia was appreciated by application of laparotomy(2 heads), ear trimming and tail amputation(1 head), castration(2 heads) and enterotomy(1 head), respectively. Induction time, clinical findings and operation findings were investigated under the electroacupuncture anesthesia. The induction time of electroacupuncture anesthesia was very rapid, approximately 1 minute and the pain of body surface including the extremities was not detected. As for clinical findings during electroacupuncture anesthesia, consciousness was evident, pupil reflex was weak and blepharoreaction was existed. As for operation findings, pain was not detected during incision and suture, and bleeding was relatively small volume. The grade of electroacupuncture anesthesia was excellent in all cases applied with ear trimming and tail amputation, laparotomy, castration and enterotomy. Considering above all findings, it was thought that electroacupuncture stimulation at Tian-Ping and Bai-hui examined in the present study induced excellent electroacupuncture anesthesia for dogs.

Key words : canine, electroacupuncture anesthesia, dorsal acupoint

서 론

마취는 소동물 임상에서 뿐만 아니라 대동물 임상에서도 매우 중요하다. 일반적으로 실제 임상에서 흔히 사용하고 있는 흡입마취나 약물마취의 경우 때때로 개체의 차이, 심마취 등으로 인하여 수술 중 폐사하는 경우가 간혹 발생한다. 특히 환축이 쇠약하거나 전신상태가 악화되어 약물의 해독능력이 떨어질 때는 흡입마취나 약물마취에 상당한 위험이 따르는 것이 사실이다. 따라서 동물에 부담을 주지 않으면서 약물마취나 흡입마취를 대신할 마취방법을 확립하는 것은 상당히 의미 있는 일이다.

최근 침요법에는 혈위를 물리적으로 자극하는 자침요법^{23,25}, 해당 혈위에 약물을 투여함으로써 약물 자체의 효과와 약물이 흡수되기까지 혈위에 물리적 자극효과를 줄 수 있는 수침요법^{23,25}, 해당 혈위에 레이저광을 조사하여 혈위의 자극효과

및 레이저광의 생체활성 효과를 동시에 나타내게 하는 레이저침요법²⁵, 혈위에 자침을 한 뒤 전류를 흘려보내 전기적인 자극을 주는 전침요법²⁵ 그리고 자침 후 microwave 열 에너지를 투과시키는 microwave 침 요법 등^{3,25}이 알려져 있다. 이러한 침요법은 현재 소동물 및 대동물의 임상에 이용되고 있으며, 또한 침요법은 사람^{8,24} 및 동물^{7,16,17,21,23,25,26,28,29,32}의 질병 치료에 탁월한 효과를 지니는 것으로 알려져 있다.

침술마취는 중국에서 사람에서 성공한 이래, 수의 임상에서도 소^{6,7,8,31}, 말^{6,8}, 개^{1,2,4,11,12,14,18-20,22,30}, 고양이^{2,4,13} 및 돼지^{6,8,10} 등 여러 동물에서 각각 시도된 바 있다. 침술마취는 몇 가지 특징을 지니고 있는데, 우선 수술 중 의식이 뚜렷하고, 통증이 없으며, 마취의 발현이 아주 빠르며, 수술시간은 술자의 의도에 따라 조절할 수 있는 장점을 지닌다.^{1,2,4,6,8-20,22,27,31} 저자 등도 소³¹, 개^{11,12}, 고양이¹³, 돼지¹⁰ 및 토끼와 랫트²⁷ 등 동물의 침술마취에 대하여 연구를 거듭해 왔는데, 특히 개의 전침마취¹²에 있어서 사지의 혈위를 이용한 경우, 삼양락-공손혈의 조합이 가장 우수하여 개복술에 적용할 수 있었으나, 귀, 꼬리, 족저부, 코 및 고환 등 신체 말단부에는 여전히

¹Corresponding author.
E-mail : dhkim@cnu.ac.kr

통증이 존재하였다.

그러나 현재 개의 입상에 있어서 단이, 단미 및 거세술 등이 광범위하게 이용되고 있기 때문에 말단부를 포함한 전신에 무통각을 유발하는 전침마취법의 개발은 아주 중요한 문제이다.

따라서 본 연구는 개에서 신체 말단부를 포함한 전신에 무통각을 유발할 수 있는 전침 마취법을 확립할 목적으로 배부 혈위인 천평-백회의 조합의 방법을 사용하여 양호한 결과를 얻었기에 보고하는 바이다.

재료 및 방법

실험동물

배부 혈위의 전침마취 효과를 확립할 목적으로 집중견 6두(체중 2.6-10.5 kg, 암컷: 3두 및 수컷: 3두)를 사용하였다.

방법

천평(GV-5: 최종 흉추와 제 1요추의 사이)과 백회(GV-20: 요골과 천골의 사이)에 각각 직자침한 후 천평에는 (+) 전극을, 백회에는 (-) 전극을 연결하여 수의용 전침기(TEC AM-3000, 일본)를 이용하여, 2-4 V, 30 Hz의 조건으로 통전하였다. 통각의 유무는 지혈검자로 평가하였으며, 전침마취의 효과는 개복술(2두), 단이술 및 단미술(1두), 거세술(2두) 및 장절개술(1두)을 실시하여 평가하였다. 마취효과의 등급은 중국의 평가기준⁶⁾에 따랐다.

결 과

유도시간

전침마취의 유도시간은 약 1분 정도이었으며, 말단부를 포함한 체표에 통증이 인정되지 않았다.

임상소견

전침마취 후 의식은 뚜렷하였고, 동공반사는 약하였으나, 안검폐쇄반응은 존재하였다. 그리고 약간의 유연 증상이 관찰되었다.

수술소견

절개와 봉합시 통증은 인정되지 않았으며, 출혈량은 비교적 소량이었고, 그리고 전침마취 효과의 등급은 단이술(Fig 1) 및 단미술, 개복술, 거세술(Fig 2) 및 장절개술(Fig 3)을 적용한 전 예에서 우수하였다.

고 찰

침술마취는 피부에 있는 혈위에 침을 자입하여 일정한 자극을 가함으로써, 의식이 뚜렷한 가운데 수술을 가능케 하는 진통방법이다. 소동물 입상에 있어서 전침마취에 대한 연구를 보면, Still⁴⁾은 三陰交(SP-6), 腎俞(BL-23), 氣海俞(BL-24)



Fig 1. The ear trimming under electroacupuncture anesthesia using Tian-ping(GV-5) and Bai-hui(GV-20) acupoints(trimmed ear is seen).




Fig 2. Castration under electroacupuncture anesthesia using Tian-ping and Bai-hui acupoints(castrated testicles are seen).

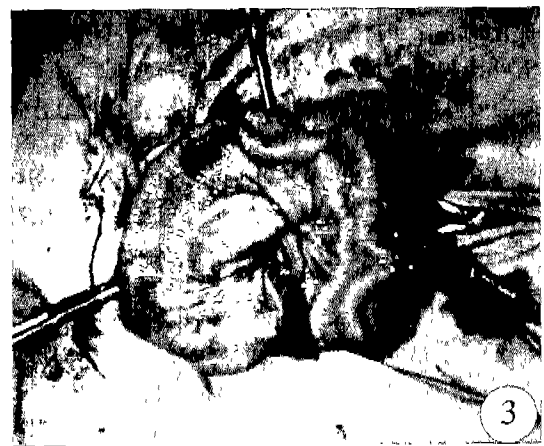

Fig 3. Enterostomy under electroacupuncture anesthesia using Tian-ping and Bai-hui acupoints(the exposed intestines are observed).

및 脊中(GV-6)을 1-30 Hz의 조건으로 통전한 결과, 개는 4두 중 2두 그리고 고양이는 4두 모두에서 무통각이 유발되었다고 하였다.

또한 개에서 이침으로 유발한 외과적 무통각에 대한 연구에서 1-25 Hz의 조건으로 통전한 결과 11두 중 5두에서 개복술과 발가락의 탐색이 가능하였다고 하였다. 그리고 足三里(ST-36)와 陽陵(GB-34) 두 혈위를 사용하여 개 9두 중 8두에서 복부정중선 절개에 적절하였다고 보고된 바 있다¹.

개에서 사지혈위를 비롯하여, 고양이, 소, 돼지 등의 동물의 배부 혈위에 대한 전침마취 효과를 각각 검토해왔는데, 특히 개의 사지 혈위중에서는 삼양락-공손(SP-4)의 조합이 가장 양호한 결과를 나타내었으나, 신체 말단부에 통각이 여전히 존재하여 개복술이나 근육의 수술 등에는 용이하게 사용할 수 있었지만 귀, 꼬리, 코 및 발가락 등 말단부위를 위한 외과수술에는 부적절한 것으로 판단되었다^{10,12,13,31}. 그러나 본 연구에서 조사한 천평혈과 백회혈은 배부에 존재하는 혈위인 관계로 양외위 보정으로 실시하는 단미술, 단미술 및 배부의 수술 등에는 아무런 불편 없이 사용할 수 있으나, 개복술 및 소화기계 외과수술을 포함한 양외위 자세로 실시하는 수술에는 자침된 부위가 배부인 만큼 완전한 양외위가 아닌 비스듬한 자세로 보정을 하고 수술을 할 수 밖에 없는 단점이 있다. 따라서 양외위로 보정 하더라도 영향을 받지 않도록 침의 형태를 적절하게 변형시키거나 또는 보정대의 하단부를 변형하여 자입된 침이 도중에 빠지거나 구부러지지 않도록 하는 등 이에 대한 보완책을 앞으로 더욱 강구해야 할 것으로 사료된다.

본 연구에서 검토한 천평과 백회혈의 전침마취의 효과에 대하여는 소와 개에 있어서 검토된 바 있는데, 소³²에 있어서는 전침 마취 적용 후 횡와 소견이 인정되었으며, 본 연구와 마찬가지로 마취유도시간이 약 1분 정도이었고, 수술 중 통증이 인정되지 않았다. 한편 개에서는 마취유도시간이 일본에서 조사된 성적⁶보다 훨씬 빠른 결과를 나타내었다. 금번 조사된 천평-백회혈의 조합방법은 말단부를 포함한 전신 부위에 통각이 존재하지 않아 양호한 결과를 나타내었는데, 앞으로 소동물의 임상에서 다양하게 응용될 수 있을 것으로 생각된다.

한편, 일반적으로 전침마취에 있어서 해결해야 할 난점으로 거론되는 것이 근육의 강직에 관한 문제인데, 근육의 강직이 존재할 경우 수술시 절개나 봉합 등에 어려움이 따르게 되어, 이와 같은 결함을 보완하기 위해서는 일단 통전 시간이 어느 정도 경과한 다음, 전침기의 전압을 약간 줄여주는 방법을 적용하게 되면, 근육의 강직이 어느 정도 소실되어 원래의 상태보다는 훨씬 용이한 상태에서 수술을 실시할 수 있다. 그런데 Gonzales¹에 의하면 xylazine(1.5 mg/kg)을 천추(BL-10)와 삼음교(SP-6) 혈위에 주사하고 전침자극(초기에 3 Hz, 이어 15-20 Hz로 증가)을 적용한 결과, xylazine 단독군에서는 전혀 마취효과가 나타나지 않았으나 병용군에서는 탁월한 마취효과가 나타났다고 보고한 바 있고, 또한 남 등¹⁶도 유사한 결과를 보고한 바 있어, 앞으로 전침마취의 최대

결점인 근육의 강직문제를 해결하기 위하여 일반마취제와 전침마취의 병용에 대한 다각적인 검토가 이루어져야 할 것으로 생각된다.

이상의 소견을 종합해 볼 때, 본 연구에서 검토한 천평과 백회혈의 조합은 개에서 우수한 전침마취법으로 판단되었다.

결 론

개에서 배부혈위의 전침마취효과를 확립할 목적으로 집중견(6두: 체중 2.6-10.5 kg, 암컷 3두 및 수컷 3두)을 사용하였다. 천평과 백회에 각각 직자침한 후, 천평에는 양극을, 그리고 백회에는 음극을 각각 연결하여 수의용전침기(TEC AM-3000)를 이용하여 2-4 V, 30 Hz의 조건으로 통전하였다. 통각의 유무는 지혈전자로 평가하였으며 전침마취의 효과는 개복술(2두), 단미술 및 단미술(1두), 거세술(2두) 및 장절개술(1두)을 실시하여 평가하였다. 전침마취 실시 후 전침마취의 유도시간, 임상반응 및 수술소견을 조사하여 다음과 같은 결과를 얻었다.

전침마취의 유도시간은 약 1분 정도이었으며, 말단부를 포함한 체표에 통증이 인정되지 않았다.

임상반응으로는 전침마취 후 의식은 뚜렷하였고, 동공반사는 미약하였으나 안검 폐쇄반응은 있었다. 그리고 약간의 유연 증상이 관찰되었다.

수술소견으로는 절개와 봉합시 통증이 인정되지 않았으며, 출혈량은 비교적 소량이었고, 전침마취 효과의 등급은 단미술, 단미술, 개복술, 거세술 및 장절개술을 적용한 전 예에서 우수하였다.

이상의 소견을 종합해 볼 때, 본 연구에서 검토한 천평과 백회혈의 조합은 개에서 우수한 전침마취를 유도한 것으로 판단되었다.

참 고 문 헌

- Gonzales MV, Sumano HL, Ocampo LC. Induction of surgical analgesia of abdomen in dogs using electroacupuncture. *Vet Med* 1985; 6: 157-162.
- O'Boyle M, Vajda GK. Acupuncture anesthesia for abdominal surgery. *Mod Vet Prac* 1975; 56: 705-707.
- Schoen AM. *Veterinary acupuncture*. 1st ed. St Louis : Mosby, 1994: 277-283.
- Still J. Acupuncture analgesia for laparotomy in dog and cats: an experimental study. *Am J Acupuncture* 1987; 15: 155-165.
- Whight M, McGrath CJ. Physiologic analgesia effect of acupuncture in the dog. *JAVMA* 1981; 178: 502-507.
- 秋田縣針癩研究會. 目で見る家畜の針癩酔方式の實踐記録. 川崎: 東芝製藥, 1978: 1-90.
- 小田雄作. 乳牛の各種疾病に對する鍼灸治療. *北獸會誌* 1989; 33: 5-8.
- 宋人魯, 孫 璉. 家畜電針及針癩. 第2版. 上海: 上海科學技術出版社 1982: 1-140.
- 獸醫癩酔外科學會編. 獸醫癩酔の基礎と實際. 第1版. 東京: 學窓社, 1988: 6-13, 205-259.

10. 권건오, 김인봉, 이성호, 이성욱, 김덕환, 조성환, 김무강, 김명철, 유명조, 남치주. 돼지의 전침 마취에 관한 연구. 한국임상수의학회지 1999; 16: 409-412.
11. 김덕환, 申海淸, 趙海雲, 이교영, 조성환, 이성호, 이성욱, 권건오, 김인봉. 개에 있어서 염산케타민 혈위주사에 의한 약침마취의 효과. 한국임상수의학회지 1998; 15: 399-403.
12. 김덕환, 趙海雲, 申海淸, 조성환, 이성호, 이성욱, 김인봉, 권건오, 남치주. 개의 전침마취에 관한 연구. 1. 사지혈위의 효과에 대한 검토. 한국임상수의학회지. 1998; 15: 404-409.
13. 김인봉, 김무강, 조성환, 김덕환, 유명조, 이성호, 이성욱, 권건오, 김명철, 남치주. 고양이의 전침마취에 관한 연구. 한국임상수의학회 1999; 16: 413-416.
14. 남치주, 서강문. 개에 있어서 침술에 의한 국소 및 전신마취에 관한 연구. 한국임상수의학회지 1997; 14: 244-253.
15. 남치주, 서강문, 장광호. 소의 제1위 질환에 의한 국소 및 전신마취에 관한 연구. 한국임상수의학회지 1997; 14: 147-150.
16. 남치주, 정창국, 조충호, 성재기. 전침자극이 염소의 제1위 및 제4위 운동에 미치는 영향. 대한수의학회지 1987; 27: 127-135.
17. 박종현. 녹용수침이 CC14 증독 흰쥐 손상간에 미치는 영향. 경희대 한의대 석사학위논문 1986.
18. 박형선, 서두석. 개의 전침마취와 약물마취하에서 혈액응고 및 출혈시간에 관한 비교실험. 대한수의학회지 1988; 28: 193-198.
19. 서두석. 개 전침마취에 있어서 혈액학적 변화에 관한 연구. 대한수의학회지 1979; 15: 453-458.
20. 서두석. 개의 전침마취에 적용하는 경혈에 관한 연구. 대한수의학회지 1985; 21: 355-367.
21. 서두석. 수의임상침의학. 1판. 서울. 고문사. 1986: 245-261.
22. 서두석, 하영수, 이채용. 개의 전침마취의 통전량에 관한 실험적 연구. 대한수의학회지 1983; 23: 111-117.
23. 송근호, 김덕환, 최강주. 인삼총사포닌 약침이 사업화탄소에 의한 랫트 간손상에 미치는 영향. 한국임상수의학회지 1996; 13: 108-113.
24. 송준호. 단삼수침이 진통 및 혈압강하에 미치는 영향. 경희대 한의대 논문집 1985; 8: 205-218.
25. 유명조, 김덕환, 조성환, 윤원기, 유기덕. 간기능 강화제의 수침이 간손상 유발견의 회복에 미치는 영향. 한국임상수의학회지 1997; 14: 308-318.
26. 유종철, 배춘식, 조용성, 장경진. Laser 광선요법이 설사사돈에 미치는 영향. 한국임상수의학회지 1997; 14: 168-171.
27. 이성호, 이성욱, 권건오, 김인봉, 김덕환, 조성환, 김무강, 김명철, 유명조, 황수현. 실험동물의 전침마취에 관한 연구. 한국임상수의학회지 1999; 16: 417-421.
28. 장경진. 설사송아지의 침치료에 관한 연구. 한국임상수의학회지 1997; 14: 144-147.
29. 장경진, 이희동. 반추동물에 있어서 침술의 해열효과. 한국임상수의학회지 1994; 11: 63-67.
30. 장항, 서두석, 박남용, 김오남. 약물마취, 전침마취하에서의 피부창상치료 경과에 대한 비교 실험적 연구. 대한수의학회지 1984; 24: 110-119.
31. 조성환, 김덕환, 김무강, 이교영, 이성호, 이성욱, 권건오, 김인봉. 소의 전침마취에 관한 연구. 1. 배부혈위의 효과에 관한 검토. 대한수의학회지 1996 부록; 13: 93.
32. 조용성. 호흡기 질환 송아지의 침술요법에 관한 연구. 한국임상수의학회지 1997; 14: 88-92.