

원발성 좌심실 점액육종

-1례 보고-

박 철* · 김 종 석* · 이 연 재* · 김 한 용* ·
유 병 하* · 김 종 국** · 권 오 준** · 김 병 현**

Abstract =

Primary Left Atrial Myxosarcoma

-One case Report-

Cheul Park, M.D.*, Jong Seok Kim, M.D.*, Yeon Jae Lee, M.D.*, Han Yong Kim, M.D.*,
Byung Ha Ryu, M.D.*, Jong Kook Kim, M.D.**, O Jun Kwon, M.D.**, Byung Heon Kim, M.D.**

Primary cardiac myxosarcoma is extremely rare, which is uncommon in primary cardiac tumors. We report a primary cardiac myxosarcoma in a 40-year-old female patient who was admitted to the hospital because of exertional dyspnea and palpitation. The patient underwent emergency operation immediately after the intracardiac (left atrium) tumor was discovered by an echocardiography. Palliative tumor removal was done and final pathologic diagnosis was primary cardiac myxosarcoma. She was discharged without complications.

(Korean Thorac Cardiovasc Surg 2001;34:861-4)

Key words: 1. Myxoma
2. Heart neoplasm
3. Sarcoma

증 례

환자는 40세 여자로서 내원 1달 전부터 운동시 호흡 곤란(NYHA Functional Class III/IV) 및 심계항진을 주소로 외부병원 내과에 방문하여 청진 소견에서 심잡음이 들려 약물치료 하였으나 증상 호전이 없어 본원 흉부외과로 전원되었다. 과거력상 특이한 병력은 없었다. 이학적 소견에서 환자의 혈압은 100/60mmHg, 맥박수는 110회/분, 호흡수는 20회/분, 체온은 36.2°C이었다. 양측 경부정맥이 확장되어 있었으

며 심첨부 충격의 강도가 증가되어 있었고 청진에서 확장기 조기 잡음이 Grade V/VI 정도로 들리었다. 단순 흉부 필름에서 폐혈관 음영의 심한 증가를 나타내었다. 심전도 소견에서 동성 빈맥 소견 나타났으며 혈액 검사 소견에서 적혈구 $4.22 \times 10^6/\text{mm}^3$, 백혈구 $13.8 \times 10^3/\text{mm}^3$, 혈색소 13.5 g/dl, 혈소판 $6 \times 10^3/\text{mm}^3$ 으로 혈소판 감소증을 나타내었으며 간기능 검사 및 소변 검사는 정상 범위였다. 응급으로 시행한 심초음파 검사상 좌심실의 후측벽에 부착된 연성 조직 종괴가 보였으며(Fig. 1) 확장기시 좌심실로 유입되었다(Fig. 2). 점액종으

*마산삼성병원 흉부외과

Department of Thoracic and Cardiovascular Surgery, Masan Samsung Hospital

**마산삼성병원 해부병리과

Department of Pathology, Masan Samsung Hospital

논문접수일 : 2001년 9월 13일 심사통과일 : 2001년 10월 10일

책임저자 : 박 철(630-520) 경상남도 마산시 회원구 합성동, 마산삼성병원 흉부외과. (Tel) 055-290-6019, (Fax) 055-290-6142

E-mail: tsparkfe@be.md

본 논문의 저작권 및 전자매체의 지적소유권은 대한흉부외과학회에 있다.

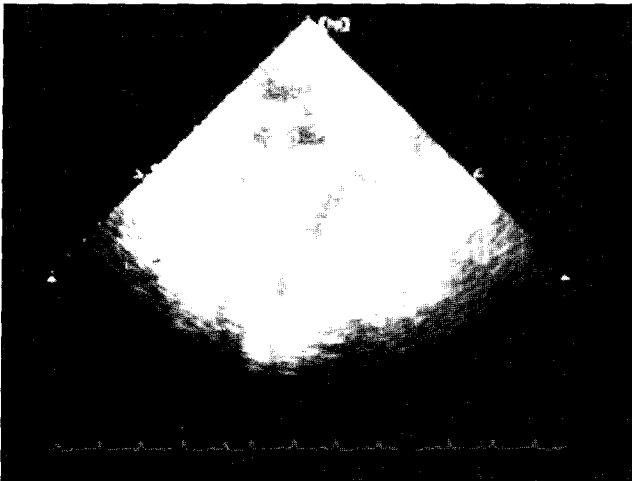


Fig. 1. Tumor is noted on preoperative echocardiogram.

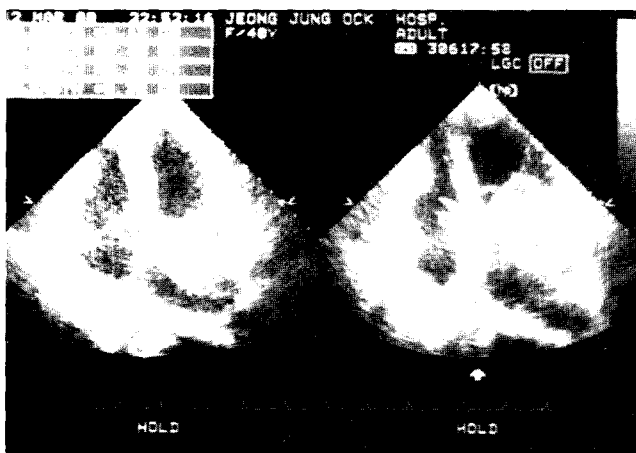


Fig. 2. Tumor prolapsed into left ventricle during systole on preoperative echocardiogram.

로 의증하에 승모판 폐쇄로 인한 혈류 장애 및 색전증 같은 합병증을 고려하여 응급으로 수술을 시행하였다. 수술은 통상적으로 정중 흉골 절개를 통하여 심장을 노출시켰으며 심낭을 절개하였다. 다량의 심낭 삼출액이 심낭에 있었고 좌심방을 절개하자 좌심방 후벽 2/3와 우측 하부 폐정맥 입구에서 승모판 판륜 근처에까지 침범된 기저가 넓고 둥근 모양의 4×4×5 cm 크기의 표면이 매끈하고 희고 붉은색을 띄고 있는 종괴가 좌심방의 대부분을 차지하였다. 좌심실에는 병변이 없었으며 심방 중격을 절개하고 우심방, 우심실에는 병변이 없는 것을 확인하였다. 종괴는 쉽게 부서졌으며 넓은 기저부의 심한 침윤으로 인하여 완전히 제거하지 못하고 종괴 일부 잔존물을 남겨둔 채 좌심방을 문합하였으며 수술을 마쳤다. 적출된 종괴의 육안적 소견은 표면이 매끈하고 출혈을 동반한 희고 진한 붉은색으로 여러 조각으로 분절되었고 그 단면은 출혈을 동반한 황색의 연성 점액질로 보였다.



Fig. 3. Microscopic findings of cardiac sarcoma. The tumor is composed of diffuse, hypercellular and randomly arranged fascicles of atypical cells against myxoid backgrounds. The cells are pleomorphic and the nuclei are hyperchromatic with frequent mitotic figures(Hematoxylin and eosin stain, ×100).




Fig. 4. Immunohistochemical study for vimentin is moderately positive(×400).

현미경 소견은 미만성의 세포 밀도가 높고 무작위로 배열된 연속상 구조를 보이고 있으며, 구성 세포는 모양과 크기가 다양하고 핵은 과염성이며 유사 분열이 빈번하게 보였다(Fig. 3). 면역 조직 화학 검사 및 조직 화학 검사상 Factor VIII, Vimentin 그리고 Desmin에 강하게 양성으로 염색되었으며(Fig. 4, 5) SMA에는 부분적으로 p53에는 중등도로 염색되었다. 또한 Fat stain에는 음성이었으며 PTAH에는 골격근의 교차 줄무늬 소견은 보이지 않았다(Fig. 6). 위 검사를 토대로 점액 육종으로 진단되었다. 환자는 별다른 합병증 없이 술후 10일째 퇴원하였다.




Fig. 5. Immunohistochemical study for desmin is moderately positive (×400).




Fig. 6. Phosphotungstic acid-hematoxylin stain for skeletal muscle is negative(PTAH stain, ×100).

고 찰

심장에 발생하는 원발성 종양의 빈도는 사후 부검례의 0.002~0.3% 정도의 빈도를 보이는¹⁾ 희귀한 질환으로 그중 75%가 양성이며, 25%는 악성이다. 악성 종양의 대부분은 육종 형태이며 그 빈도는 Angiosarcoma, Rhabdomyosarcoma, Mesothelioma의 순으로 되어있다. 악성 종양 중 Myxosarcoma의 빈도는 굉장히 희귀하여 외국의 예에서 Whorton 등은 1949년까지 단지 6례의 myxosarcomas를 보고하였고²⁾ 이후 여러 기관에서 이 종양의 희귀성을 강조하며 원발성 악성 종양을 보고하였다. 또한 Mayo Clinic에서는 6년동안 원발성 심장 종양의 35례중 단지 1례만이 myxosarcoma였다³⁾. 게다가 Texas Heart Institute에서는 단지 3례의 원발성 심장내 육종을 보고하였고⁴⁾, Armed Forces Institute of Pathology에서는 단지 3례의 myxosarcoma를 보고하였다⁵⁾. 국내에서는 이와 비슷한

경우로 이석열 등이 보고한 미분화 육종에 대한 보고⁶⁾만 있을 뿐이다. 악성 원발성 심장 종양은 대개 30대 이후에 나타나며 남녀에 거의 같은 비율로 나타난다. 이는 우심방에서 호발하며 증상은 양성 종양과 비슷하지만 특징적으로 최근에 갑작스럽게 진행되며, 내과 치료에 반응없는 심부전을 보일 수 있다. 진단될 무렵에는 이미 주위 장기로 전이가 있거나 원격 전이 가능성이 높아 수술이 불가능한 경우도 있으며 대부분 진단 후 1년 이내에 사망하는 것으로 되어 있다⁷⁾. 본례에서는 좌심방에서 기시하였으며 주위 장기로의 전이 소견은 없었다. 심장 종양의 임상 증상은 다양하며 종양의 크기, 발생 부위에 따라 다르며 심장내 종양의 경우에는 혈류 장애에 의한 증상, 색전 증상, 전신 증상이 흔하나 심방이나 심근을 침범하는 종양인 경우에는 혈심낭, 심장압전, 흉통, 심계 항진, 부정맥 등이 나타난다. 전색증에 의한 신경 증세는 다양하며 상하지의 미약한 감각 이상에서부터 치명적인 뇌색전증의 경과를 밟기도 한다. 전신적인 증상으로는 반복되는 발열, 체중감소, 관절통, 적혈구 침강 속도의 증가, 글로불린 증가등이다. 본례에서와 같이 좌심방 종양인 경우에는 승모판막 협착증과 유사한 임상 증상을 보이는데, 폐정맥압의 상승, 폐울혈, 폐동맥 고혈압증 등으로 호흡 곤란이 흔하다. 심장 종양의 진단은 주로 심초음파에 의하여 슬후 종양의 재발과 추적에 유용하게 이용된다. 심장내 종양의 경우에는 수술 대기중 전색의 위험이 있어 진단이 되면 가능한 빨리 수술을 하는 것이 원칙이다. 심장 육종은 대부분 절제가 불가능하여 종양 크기를 감소하여 완화의 목적으로 수술하나⁸⁾, 조기에 재발하며, 전이가 흔하다. 본 증례에서도 종양 기시부의 심벽 침윤이 심하여 완전 절제가 불가능하였다. 슬후 또는 수술이 불가능한 경우에 항암 화학 요법이나 방사선 치료 등이 보조적인 방법으로 시도되어 왔으나 효과는 좋지 않았다⁹⁾. 악성 종양의 예후는 조직학적 진단에 관계없이 6개월 이내에 사망하는데, Bruke 등은 심장 육종 환자에서 종양내 괴사가 있거나 고배율 시야에서 10개 이상의 유사 분열 소견이 있을 때 예후가 나쁘다고 하였으며⁹⁾ 그 외 예후 결정 인자로는 종양의 심장내 위치, 병기 및 절제 가능성등이 알려져있다. 그러나 조기 진단의 어려움, 급격한 혈류 역학적인 장애 및 광범위한 전이로 인해 거의 전 예에서 증상 발현후 1년 이내 사망하는 것으로 되어 있다⁹⁾.

결 론

결론적으로 원발성 악성 종양은 발견 당시 전이가 있거나 진행될 수 있으므로 예후가 나쁘지만 혈류 장애의 개선 및 증상 호전을 위해 고식적 절제 수술이 도움이 될 수 있다고 여겨지며 방사선 치료 및 항암 치료를 병행하여 생명의 연

장을 얻을 수 있다고 생각한다.

참 고 문 헌

1. John RD, William HF, Edward BS, et al. *Primary cardiac neoplasm*. J Thorac Cardiopulm Surg 1987;93:502.
2. Whorton CM. *Primary malignant tumors of the heart*. Cancer 1949;2:245-60.
3. Fyke FE III, Seward JB, Edwards WD, et al. *Primary cardiac tumors: experience with 30 consecutive patients since the introduction of two-dimensional echocardiography*. J Am Coll Cardiol 1985;5:1465-73.
4. Klima T, Milam JD, Bossart MI, Cooley DA. *Rare primary sarcomas of the heart*. Arch Pathol Lab Med 1986;110:1155-9.
5. Burke AP, Cowan D, Virmani R. *Primary sarcomas of the heart*. Cancer 1992;69:387-95.
6. 이석열, 이승진, 이만복, 염욱, 이길노, 최두호, 이동화. 좌심방에 발생한 원발성 미분화 육종. 대흉외지 1998;31:811-5.
7. Movahead A, Wait J. *Carcinoma of the heart presenting as myocardial infarction*. Am Heart J 1986;112:1329-33.
8. Gary J, Fermin O, Frederick L. *Primary left atrial myxosarcoma*. Ann Thorac Surg 1993;56:564-6.

=국문초록=

원발성 심장 점액육종은 대단히 희귀하며 원발성 심장 종양 중에서도 드물다. 저자들은 희귀한 원발성 심장 점액육종을 보고하는 바이다. 환자는 40세 여자 환자로 운동시 호흡 곤란과 심계항진을 주소로 내원하였다. 심초음파 검사로 좌심방내 종양이 발견되어 응급 수술을 시행하였다. 좌심방내의 고식적 종양 절제후 병리 소견상 심장 점액 육종으로 진단되었으며 수술 후 별다른 합병증 없이 퇴원하였다.

- 중심 단어: 1. 점액육종
2. 심장종양