



Facial mask를 이용한 구순구개열 아동의 악안면 성장조절

전 영 미

전북대학교 치과대학 교정학교실 및 구강생체과학연구소

ABSTRACT

Growth modification treatment with facial mask in the cleft lip and palate patients

Young-Mi Jeon

Department of Orthodontics, School of Dentistry, Institute of Oral Bioscience, Chonbuk National University

Cleft lip and palate is the most frequent congenital facial deformity of the orofacial area. Successful management of patients with cleft lip and palate requires a multidisciplinary approach from birth to adult stage. The early surgical intervention of lip and palate induces a significant incidence of maxillary growth restriction that produces secondary deformities of the jaws, and the severity of the skeletal discrepancies tends to increase with growth. The early growth modification treatment to utilize the patient's growth potential is necessary in the cleft lip and palate patients, and we must consider not only the existing skeletal discrepancies but the residual growth amount and the direction.

However, once we have obtained good results with orthopedic treatment in mixed dentition stage, we must pay special attention to maintain the treatment results because of high relapse tendencies and the alterations of jaw relationships due to residual growth.

Key words : cleft lip and palate, growth modification, facial mask, maxillary protractor

1. 서론

구순구개열은 구강악안면부위에 영향을 미치는 선천적 기형 중 가장 흔한 질환으로¹⁾, 흑인이나 백인에 비해 동양인에서 발생 빈도가 높은 것으로 알려져 있다. 이러한 발생빈도의 차이는 동양인에서 다른 인종에 비하여 내측비돌기의 저발육이 많은 것에 기인하며, 한국에서도 약 550명 중 한명꼴로 구순구개열 아동이 태어나는 것으로 보고되었다²⁾.

구순구개열은 태생 초기에 발생하는 내측비돌기

와 외측비돌기, 상악돌기 등 중간면부를 형성하는 돌기들의 융합 실패에서 기인하며³⁾, 출생 초기부터 수유와 발음, 저작, 청각 등 다양한 기능의 장애를 초래하는데, 이러한 광범위하고 복잡한 문제를 해결하기 위하여 구강외과, 교정과, 소아과, 성형외과, 이비인후과, 언어병리전문가 등 관련된 여러 전문 분야가 일관된 치료계획에 따라 공동으로 참여하는 종합 진료체계가 필수적이다^{4,5)}.

구순구개열 아동은 출생 직후 건강 신생아에 비해 구개 폭경이 큰 경우가 많으나 안면근의 불연속성으

로 인해 근육의 기능적 활성이 어려우므로 성장과 더불어 비중격 만곡, 분리된 구개의 전위 및 파열부 치조골의 성장 장애가 발생한다. 또한, 이러한 안면근 기능의 회복을 위해 조기에 수술을 시행할 경우 광범위한 반흔조직이 형성되며 이러한 반흔조직 역시 상악의 전방 및 측방, 수직 성장을 방해하는 요인으로 작용한다⁶⁾.

구순구개열 증례에서의 상악골 열성장에 의한 악골성장 부조화는 연령의 증가와 더불어 악화되는 경향이 있으며^{6,7)}, 이를 개선하기 위한 방법으로 악교정 수술을 통해 안모를 개선하는 방법이 자주 이용되고 있지만, 상악골의 전방이동술식은 술후 안정성이 크지 않은 것으로 알려져 있어 전방이동량이 매우 제한적이다⁸⁾. 따라서, 성장기 아동에서 성장 잠재력을 최대한 활용하기 위하여 적절한 조기치료가 필요하며, 이러한 상악 성장조절은 조기에 치료를 시작한 경우 치료 효과가 더욱 뛰어난 것으로 보고되었다⁹⁾.

본 교실에서는 골격성 III급 부정교합을 지닌 구순구개열 성장기 아동에서 효과적인 성장조절 방법 및 시기에 대하여 고찰하고 facial mask를 사용한 증례를 대상으로 이의 임상적 적용례를 보고하고자 한다.

II. Facial mask의 적용

1. Facial mask의 구성

Facial mask의 traction force에 대한 고정원으로서 이마와 턱 끝 부위가 사용된다. Facial mask는 이마와 턱끝부위에 위치되는 pad와, traction hook이 고정될 수 있도록 입술 부근을 가로지르는 cross-bar, 그리고 이를 견고하게 연결하는 안면의 외측 또는 중앙부를 가로지르는 facial framework로 구성된다.

2. 구강내 장치

Facial mask를 이용한 상악골 전방 견인시 환자의 치열 상태 및 치열궁 형태에 따라 적절한 구강내 장치가 선택되어야 하며, 가철식 교정장치, 고정식 구개확대장치, 고정식 occlusal splint, 고정식 교정장

치 등 다양한 종류의 구강내 장치가 활용될 수 있다.

Plate 형태의 가철식 교정장치를 사용하는 경우 retentive clasp 이외에도 치아의 undercut 등을 이용하여 교정장치의 유지요소를 최대한 증가시켜야 한다. 그러나, 상악골에 적용되는 견인력은 궁극적으로 가철식 교정장치를 탈락시키는 방향으로 작용하므로 장치의 탈락에 저항할만한 충분한 유지력을 얻는 것이 매우 어려운 단점을 지닌다.

일반적으로는 환자의 협조 의존도가 높고 구강내에서 탈락하기 쉬운 가철식 장치보다는 고정식 장치가 선호된다.

이중 상악골 확대장치인 hyrax appliance가 자주 사용되는데, 협착된 상악 치열궁을 확대시키는 목적 이외에도 상악골 주변 봉합부를 활성화시켜 상악골의 전방 견인에 대한 악정형치료 효과를 증가시키는 장점을 지닌다¹⁰⁾.

유치열기 아동의 경우 치아의 임상치관이 작고 undercut이 적어 hyrax appliance를 구강내 유지하기 어려운 경우 구개 확대 screw가 포함된 occlusal splint 형태의 장치를 접착하여 사용하기도 한다. occlusal splint 형태의 구강내 장치는 견고하여 상악 전체에 균일한 힘을 전달하는 특징을 가지며, 교합장애를 제거하는 동시에 구치의 정출을 방해하므로 상악의 전방견인에 따르는 부작용을 줄이면서 치료효과를 극대화할 수 있는 장점을 지니지만¹¹⁾ 구강위생 관리가 어려우므로 혼합치열기 또는 영구치열기에서는 사용을 피하는 것이 좋다.

3. Traction force의 적용

상악 전방 견인시 악정형 효과를 얻기위한 다양한 힘의 크기가 제시되고 있지만^{11,12)} 일반적으로 편측당 1lb (454g) 전후의 힘이 추천되며 치료 초기에 약한 힘을 적용한 후 점차 힘의 크기를 증가시키는 방법이 추천된다. 상악 구치의 정출에 의한 전방부 교합이개를 방지하기 위하여 견인 hook은 견치 근처에 위치시키고 하루 14 ~ 20시간 정도 착용하도록 한다

III. 임상중례

1. Case I, H.H.S.(그림 1)

좌측 유측절치 원심측의 구순 및 구개파열을 보이는 5세 5개월의 여자환자로서 초진시 전치부의 반대교합 및 좌측 협측 치군의 협착을 보였고, 상악 좌측 유측절치가 결손되어 있었으나 약 6개월간 quad helix appliance를 이용하여 협착된 치열궁을 확대하였고 전치부 반대교합의 개선을 위해 재평가를 시행하였다.

1) 진단 및 치료계획

측모 사진에서 straight profile을 보였으며 상악이 후퇴된 III급 골격 성향을 나타내었다. 교합면 관찰시 상악 치열궁 확대에 의해 결손된 상악 좌측 유측절치 공간이 확보되어 있었고 상하 치열의 교합시 확대된 좌측 협측치군의 개방교합이 관찰되었다. 좌우측 제2유구치 모두 근심계단교합을 이루고 있었으며 하악 전치부의 영구치열 교환이 개시되고 있었다. 두부규격 방사선사진 평가시 상악의 열성장 소견이 관찰되었고 수직적 성장 양상을 보였다. 상악 치열의 협착이 개선된 상태이므로 전치부 반대교합의 개선과 상악골의 전방 성장을 도모하기 위하여 hyrax type의 구강내 장치와 함께 facial mask를 사용하기로 하였다.

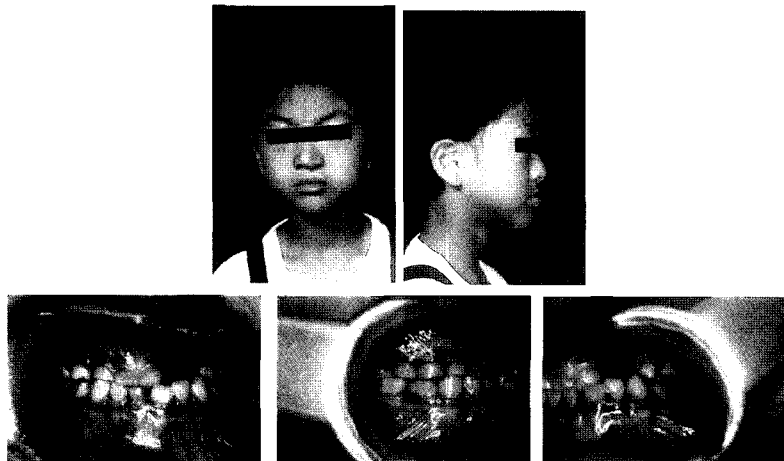

그림 1-1. Case1. H.H.S. 치료 전

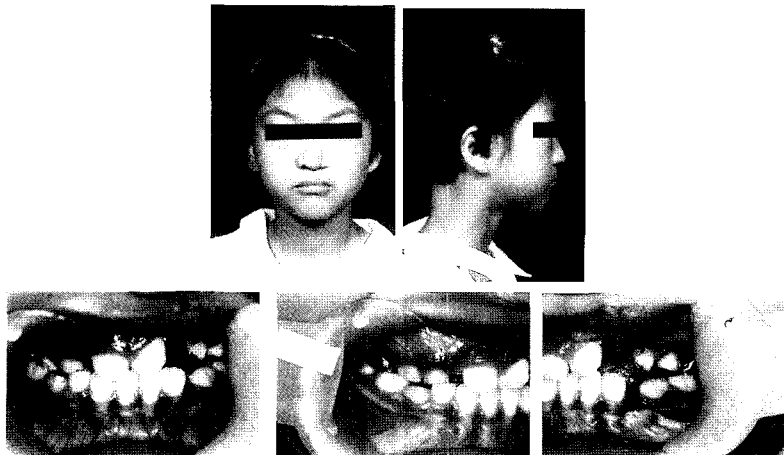


그림 1-2. Case1. H.H.S. 치료 후

전영미

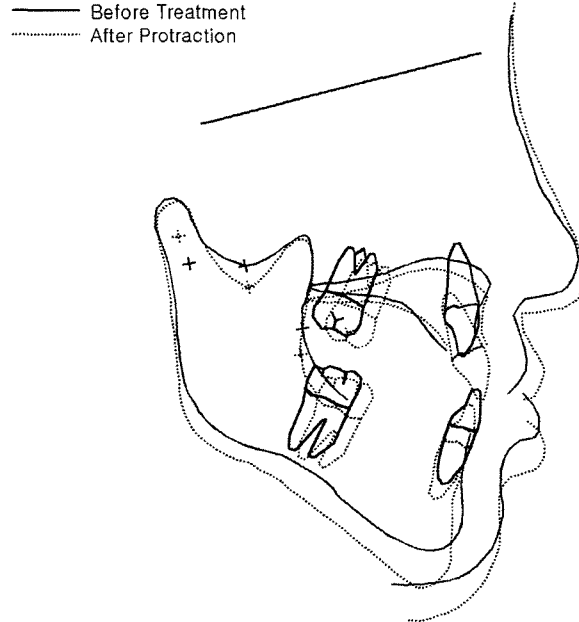


그림 1-3. Case1의 cephalometric superimposition

표 1. Case 1의 Cephalometric summary

Variables	Normal range	Before protraction	After protraction
SNA(°)	81.08 ± 3.73	73.0	75.5
SNB(°)	78.01 ± 3.81	73.0	72.0
ANB(°)	3.45 ± 1.87	0.0	3.5
SN-GoGn(°)	34.29 ± 6.40	42.0	47.0
FMA(°)	29.63 ± 5.66	34.5	37.8
Facial height ratio(%)	65.30 ± 8.75	58.1	57.1
U1 to FH(°)	113.80 ± 6.37	.	102.0
IMPA(°)	91.62 ± 5.23	.	78.0
L1 to A-Pog(mm)	4.55 ± 2.11	2.0	2.0
Upper lip to E-line(mm)	-0.86 ± 2.36	-4.0	-1.5
Lower lip to E-line(mm)	0.06 ± 2.38	2.0	3.0

2) 치료 경과

상악 제2유구치와 유견치에 band를 제작하여 pick up impression을 채득한 후 hyrax appliance를 제작하였고 좌우 협측치군의 협설측으로 stabilizing wire를 추가하였다. 수직적 성장 양상을 지녔으므로 전치부의 개방교합의 형성을 방지하기 위하여 traction hook의 위치는 좌우 유견치에 위치시켰다. Facial mask는 full time wearing을 원칙으로 하였고 환자가

유치열기임을 고려하여 5/16" 6oz 구강내 고무줄을 좌우 각각 2개씩 착용하도록 하였다. 약 6개월 후 전치부 반대교합이 개선되었으며 상악 전치가 맹출하기 시작하였다. 약 6개월간 facial mask를 더 착용한 후 protraction을 중단하였다. 이후 상악 치열궁의 협착을 방지하기 위하여 quad helix appliance로 상악 치열궁 형태를 보정중이며 현재 bone graft를 준비중이다.

2. Case 2. A.J.H. (그림 2)
전치부의 반대교합을 주소로 내원한 10세 1개월의

남자환자로, 본 증례에서의 정중부 구개열을 포함하여
삼남매 모두 구순구개열의 가족력을 가지고 있었다.

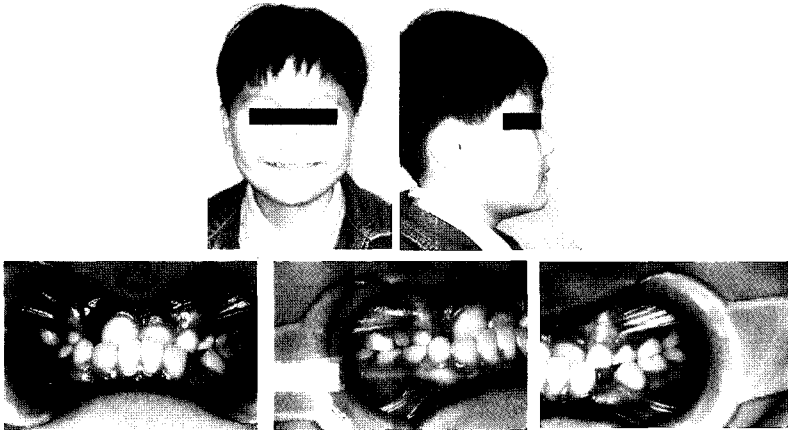


그림 2-1. Case2. A.D.H 치료 전

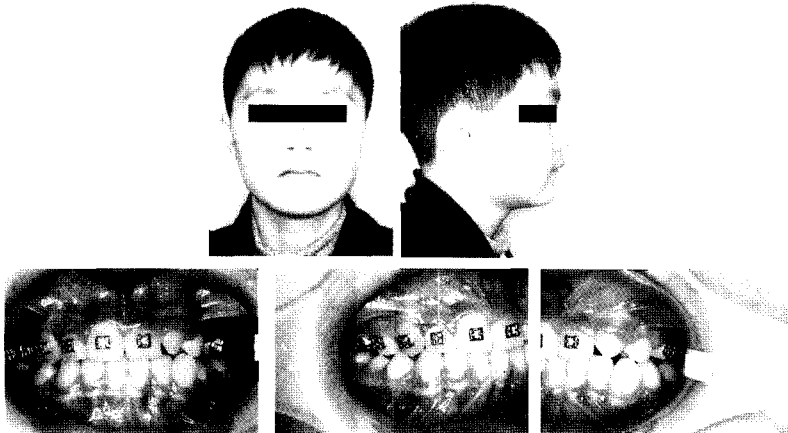


그림 2-2. Case2. A.D.H Maxillary protraction 우

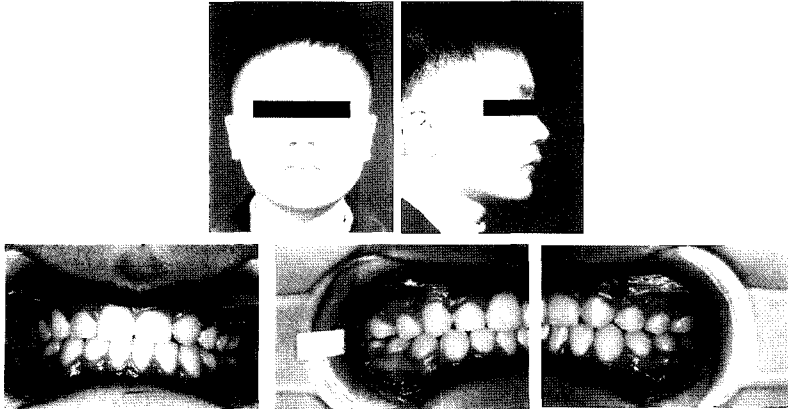


그림 2-3. Case2. A.D.H 치료 종료 시

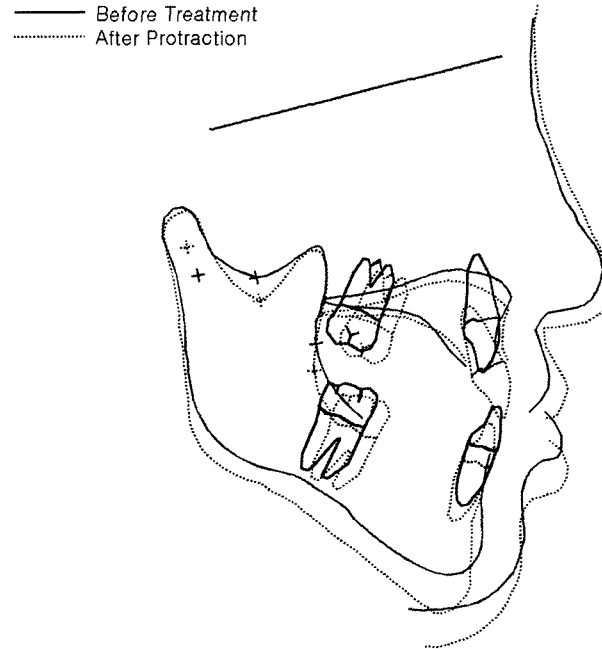


그림 2-4. Case2의 cephalometric superimposition

표 1. Case 1의 Cephalometric summary

Variables	Normal range	Before protraction	After protraction	End of treatment
SNA(°)	81.77 ± 5.98	74.5	76.0	77.5
SNB(°)	80.22 ± 5.31	78.0	74.0	76.0
ANB(°)	1.78 ± 2.02	-3.5	2.0	1.5
SN-GoGn(°)	32.81 ± 4.28	30.5	35.0	33.0
FMA(°)	26.78 ± 1.79	19.0	23.0	21.0
Facial height ratio(%)	66.37 ± 5.07	64.1	62.5	64.5
U1 to FH(°)	116.52 ± 6.00	114.0	107.0	116.5
IMPA(°)	90.20 ± 5.37	85.0	87.5	88.5
L1 to A-Pog(mm)	4.68 ± 2.23	23.0	16.5	0.0
Upper lip to E-line(mm)	1.04 ± 2.23	-5.0	0.0	-2.0
Lower lip to E-line(mm)	0.26 ± 2.60	-5.0	-6.0	-5.0

1) 진단 및 치료계획

측모사진에서 오목한 측모와 돌출된 chin 형태가 관찰되었다. 구강내 소견으로 전치부의 반대교합 및 III급 구치관계가 관찰되었고, 상악 정중부 구개열과 협착된 V 형태의 상악 치열궁이 관찰되었다. 파노라마 방사선사진에서 상악 좌측 측절치와 상악 우측 제 2소구치 및 제1대구치의 결손이 관찰되었다. 측모두

부규격방사선사진 관찰 결과 상악의 열성장 경향과 과개교합형 골격형태가 관찰되었다. 상악골 열성장 경향을 개선하기 위하여 maxillary protractor를 사용하기로 하였으며 구강내 장치로는 상악 영구전치의 배열을 위하여 상악 제1대구치 및 상악 전치부에 fixed standard edgewise appliance를 사용하기로 하였다.

2) 치료 경과

상악 치열에 브라켓을 부착하여 초기 배열을 시행한 후 제1소구치 부위에 traction hook이 납착된 017 × 025" 각형 호선을 삽입하여 상악골 전방견인을 시행하였다. 약 6개월 후 전치부 반대교합이 개선되었으며 영구치열이 모두 맹출한 후 상하악에 전악 교정식 교정장치를 부착하여 교합을 완성하였다.

IV. 총괄 및 고찰

구순구개열 환자의 교정적 관리는 환자의 치열과 신체적 발육 상태에 따라 유아기에 구순 폐쇄와 구개 형태의 수정을 위한 신생아 악정형치료, 유치열 완성 이후 상악골 성장을 도모하기 위한 악정형치료, 혼합 치열기에 이르러 회전, 변위된 치아의 위치를 수정하기 위한 본격 교정치료, 성장이 완료된 환자에서 악 교정수술을 병행한 전악 교정치료 등 네 단계로 구분될 수 있다⁴⁾. 구순구개열 환자에서의 상악골 열성장 경향은 조직의 결손에 의해 치조골 일부의 위치가 전위되는 내적인 요인에 더하여 구개폐쇄를 위한 광범위한 조직 절개 및 박리에 의한 반흔 조직의 형성이 중요한 요인으로 알려져 있다¹³⁾. 이러한 상악의 열성장 경향에 의한 상하악 골격부조화는 일차 구개폐쇄 수술이 시행된 생후 1-2년부터 시작되어⁸⁾ 성장기간 동안 더욱 증가하는 경향을 보이며, 성장잠재력을 지닌 아동 환자에서의 상악골의 성장조절은 상악골 전방견인에 의한 전후방 골격부조화를 개선하는 동시에 협착된 상악 치궁을 확대시켜 부족한 치아 맹출 공간을 확보하고 측방으로의 골격부조화를 개선하는 중요한 의미를 지닌다.

구순구개열 환자는 구개융합이 존재하지 않으므로 적은 힘만으로도 상악 구개확대가 가능하다. 그러나, 일단 구개확대가 이루어 졌다 하더라도 융합부 골형성에 의한 구개측의 골지지가 이루어지지 않으므로 빠른 재발 성향을 보인다⁴⁾.

증례 1에서 유치열기에 협착된 상악 치열궁 형태를 개선하기 위하여 quad helix를 사용하였고 상악의

전방 견인시 견고한 hyrax type appliance를 이용하였으나 상악 치열의 협착이 재발되는 성향을 보였다. 따라서 상악골의 전방견인이 종료된 후 상악 치열궁의 형태를 유지하기 위하여 quad helix 형태의 보정장치를 사용하였고 현재 bone graft를 준비중이다.

Facial mask에 의한 악정형 효과를 얻기 위해서는 환자의 협조도 뿐 아니라 전신적 발육상태가 중요한 관건이 된다. 구순구개열 아동에서의 facial mask의 치료효과에 대하여 다양한 의견이 제시되었으나¹⁵⁻¹⁸⁾, 환자의 나이보다는 골격성숙 정도가 치료시기를 결정하는데 있어 더 중요한 지표가 된다는 의견이 지배적이다^{19,20)}.

사춘기 최대성장기 이전에 상악의 성장조절이 시행된 경우 상악골에 대한 악정형 효과가 보고되었으며 골격변화가 최소인 아동에서도 연조직 안모는 개선된 것으로 보고되었다. 구순구개열 아동에서의 상악골 전방견인의 치료효과는 상악골의 전방이동 보다는 상악골의 하방이동 및 하악골의 후하방 회전 성장에 의해 하안모 돌출 성향이 감소하는 양상으로 나타난다고 보고된 바 있으며²¹⁾, 증례 1의 두부규격방사선사진 중첩 결과 측모의 개선은 상악의 전방 성장 경향보다는 상악골의 하방이동 및 하악골의 후하방 회전 성장에 의해 이루어진 것이 관찰되었다.

하악골의 후하방 회전 성향은 traction 위치에 의해서도 다르게 나타나는데, Ishii 등은 이모장치와 상악 견인치료를 동시에 시행한 증례에서 traction hook의 위치가 후방에 위치할수록 상악의 전방견인 효과는 증가하지만 대구치의 정출 및 하악골의 후하방 회전에 의한 전치부 개교성향 등 부작용이 발생할 가능성이 크다고 보고하였다²²⁾.

증례 1에서 골격의 수직 성장 경향이 관찰되었으며 초진시 overbite이 깊지 않은 교합을 보였으므로 traction hook의 위치를 가능한 한 전방에 위치시켰으며 치료 후 전방부 개방교합은 형성되지 않았으나 상악의 하방이동 및 하악골의 후하방 회전은 관찰되었다.

증례 2의 경우 초진시 hypodivergent한 골격 형태

전영미

와 함께 전치부 과개교합이 관찰되었으므로 traction hook의 위치를 제1소구치 부위에 위치시켜 약간의 교합 이개를 허용하였다. 치료전후의 중첩 결과 상악 골의 전방견인 후 상악골의 전하방 성장 및 하악골의 후하방 회전이 관찰되었으나 고정식 교정장치를 이용한 전악 교정치료를 하악골의 성장 방향은 초진시의 경향을 회복하였다.

Proffit²³⁾ 등은 구순구개열 환자는 상악골의 전방 또는 측방 뿐 아니라 수직적 성장 결여로 인해 하악골의 overclosure 경향이 자주 나타난다고 하였으며 Vargervik²⁴⁾는 구순구개열 환자에서 상악구치의 정출에 의한 하악골의 후하방 회전은 중안면부의 열성장에 의한 후퇴성향이 감소되어 보이게 하는 장점을 지닌다고 하였다. 이러한 관점에서 구순구개열 환자에서 하악골의 후하방 회전 변화가 바람직한 것이라 할 수 있겠으나, 상악골의 수직적 열성장과 치조골 결손으로 인해 전치부의 개방교합 성향을 보이는 환자에 있어서는 하악골의 후하방 회전변화가 상하악 전치의 치정보상의 한계를 넘어서지 않도록 주의해야 할 것으로 생각된다²⁵⁾.

Buschang 등은 active treatment 이후의 재발의 양은 치료후 보정 기간과 관련되어 있다고 하여 치료후의 지속적 관리가 더욱 중요함을 시사하였다²¹⁾. 구순구개열 아동의 악골성장 부조화는 연령의 증가와 더불어 악화되는 점진성을 지니므로 성장 잠재력을 최대한 이용하기 위하여 적절한 조기치료는 반드시 필요하다^{13,26)}. 그러나, 혼합치열기의 악정형치료로 좋은 결과를 얻었다 하더라도 반흔조직 및 상악의 열성장 경향의 지속으로 이러한 악골부조화는 재발될 가능성이 크고, 예시된 두 증례 모두 성장기 아동으로 잔여성장에 의한 악골관계의 변화가 예상되므로 장기간의 보정이 필수적이며 성장에 대한 지속적인 평가가 이루어져야 할 것이다.

V. 요약

구순구개열 환자의 치료에 있어서 상악골의 열성

장에 의한 안모부조화는 연령의 증가에 따라 더욱 악화되는 점진성을 지니므로 성장잠재력을 이용한 조기의 악정형치료는 반드시 필요하다. 그러나 혼합치열기의 악정형치료로 좋은 결과를 얻었다 하더라도 높은 재발 성향 및 잔여성장에 의한 악골관계의 변화가 예상되므로 장기간의 보정이 필수적이며 성장에 대한 지속적 평가가 이루어져야 할 것이다.

VI. 참고문헌

1. Vanderas AP. Incidence of cleft lip, cleft palate, and cleft lip and palate among races : a review. *Cleft Palate J*, 1987;24(3):216-225.
2. 김종렬. 구순구개열의 발생. *대한치과의사협회지* 2000;38(2):132-136.
3. Precious D, Delaire J. Balanced facial growth: a schematic interpretation. *Oral Surg Oral Med Oral Pathol*, 1987;63(6):637-644.
4. Proffit WR, Fields HW. Orthodontic treatment planning: Limitations and special problems, in *Contemporary orthodontics*, 2nd ed, Mosby year book, pp 256-262, 1993.
5. Thornton JB, Nimer S, Howard PS. The incidence, classification, etiology, and embryology of oral clefts. *Semin Orthod* 1996;2:162-168.
6. Jacobson BN, Rosenstein SW. Early maxillary orthopedics for newborn cleft lip and palate patients. *Angle Orthod* 1984;54:247-263.
7. Rosenstein SW. Two unilateral complete cleft lip and palate orthodontic cases treated from birth to adolescence. *Am J Orthod Dentofacial Orthop* 1999;115:61-71.
8. 日本 昭和大學 口蓋裂診療部. 구개열의 종합치료: 수술/교정/심리/언어/보철치료. 김명래, 최장우, 김태원 역. 지성출판사
9. Ranta R. Forward traction of the maxilla with cleft

- lip and palate in mixed and permanent dentitions. *J Craniomaxillofac Surg* 1989;17 Suppl 1:20-22.
10. McNamara JA Jr. An orthopedic approach to the treatment of Class III malocclusion in young patients. *J Clin Orthod*. 1987;21(9):598-608.
 11. Alcan T, Kele's A, Erverdi N. The effects of a modified protraction headgear on maxilla. *Am J Orthod Dentofacial Orthop*. 2000 Jan;117(1):27-38.
 12. Hickham JH. Maxillary protraction therapy: diagnosis and treatment. *J Clin Orthod*. 1991;25(2):102-13.
 13. 전국치과대학 교정학교수협의회. 치과교정학. 지성출판사
 14. Vlachos CC. Orthodontic treatment for the cleft palate patient. *Semin Orthod*. 1996;2(3):197-204.
 15. Sarnas KV, Rune B. Extraoral traction to the maxilla with face mask: a follow-up of 17 consecutively treated patients with and without cleft lip and palate. *Cleft Palate J*. 1987;24(2):95-103.
 16. Tindlund RS, Rygh P, Boe OE. Orthopedic protraction of the upper jaw in cleft lip and palate patients during the deciduous and mixed dentition periods in comparison with normal growth and development. *Cleft Palate Craniofac J*. 1993;30(2):182-94.
 17. Tindlund RS, Rygh P. Soft-tissue profile changes during widening and protraction of the maxilla in patients with cleft lip and palate compared with normal growth and development. *Cleft Palate Craniofac J* 1993;30(5):454-68.
 18. Tindlund RS. Skeletal response to maxillary protraction in patients with cleft lip and palate before age 10 years. *Cleft Palate Craniofac J* 1994 Jul;31(4):295-308.
 19. Merwin D, Ngan P, Hagg U, Yiu C, Wei SH. Timing for effective application of anteriorly directed orthopedic force to the maxilla. *Am J Orthod Dentofacial Orthop*. 1997 Sep;112(3):292-9.
 20. Buschang PH, Porter C, Genecov E, Genecov D, Saylor KE. Face mask therapy of preadolescents with unilateral cleft lip and palate. *Angle Orthod*. 1994;64(2):145-50.
 21. Suda N, Ishii-Suzuki M, Hirose K, Hiyama S, Suzuki S, Kuroda T. Effective treatment plan for maxillary protraction: is the bone age useful to determine the treatment plan? *Am J Orthod Dentofacial Orthop*. 2000 Jul;118(1):55-62.
 22. Ishii H, Morita S, Takeuchi Y, Nakamura S. Treatment effect of combined maxillary protraction and chin cap appliance in severe skeletal Class III cases. *Am J Orthod Dentofacial Orthop*. 1987;92(4):304-12.
 23. Proffit WR, White RP. Surgical orthodontic treatment. St. Louis, Mo. Mosby, 1991.
 24. Vargervik K. Orthodontic management of unilateral cleft lip and palate. *Cleft Palate J*. 1981;18(4):256-70.
 25. 이승호, 전영미, 김정기. 구순구개열을 동반한 부정교합의 비외과적 교정치료. 구순구개열학회지 1999;2:29-41.
 26. Jacobson BN, Rosenstein SW. Cleft lip and palate: The orthodontist's youngest patients. *Am J Orthod Dentofacial Orthop* 1986;90:63-66.

〈국문요록〉

구순구개열은 악안면 영역의 선천기형 중 발생빈도가 가장 높으며 출생시부터 성장완료 시기까지 일관된 치료계획에 의한 종합적 진료체계가 필수적이다. 구순구개열의 개선을 위한 구개부 및 입술의 조기 봉합 후의 반흔조직의 형성은 치열궁 협착 뿐 아니라 상악골 열성장에 의한 중안모의 함몰을 야기하며 이러한 상악골의 열성장 경향은 연령이 증가할수록 점진적으로 증가하는 성향을 보인다. 따라서, 성장잠재력을 이용한 조기의 악정형치료는 구순구개열 환자에서 반드시 필요하며, 적절한 치료 결과를 얻어내기 위하여 환자의 전후방 골격 형태 뿐 아니라 성장 방향에 대한 고려가 필요하다. 그러나 혼합치열기의 악정형치료로 좋은 결과를 얻었다 하더라도 높은 재발 성향 및 잔여성장에 의한 악골관계의 변화가 예상되므로 장기간의 보정이 필수적이며 성장에 대한 지속적 평가가 이루어져야 할 것이다.

저자 연락처

전북 전주시 덕진구 덕진동 664-14, 전북대학교 치과대학 교정학교실 전영미 우편번호) 561-756
전화) 063) 250-2124