

# Immediate provisional implant를 이용한 즉시 기능 회복

대구가톨릭대학병원 치과, 구강악안면외과\*

대구샬롬치과의원장\*\*

손동석\*, 최정환\*, 이윤서\*, 안선희\*, 이경원\*, 안경미\*, 이경원\*\*

## ABSTRACT

### Immediate loading using immediate provisional implant

Taegu Catholic University Hospital, Dept. of Oral and Maxillofacial Surgery\*

Private Practice Taegu Shalom Dental Clinic\*\*

Dong-Seok Sohn,\* Jung-Hwan Choi,\* Yoon-Suh Lee,\* Sun-Hui An,\* Kyung-Won Lee,\*

Kyung-Mi An,\* Kyung-Won Lee\*\*

It has been reported that for implants to become osseointegrated, they must heal in the absence of functional loads for 4 to 6 months.

The immediate provisional implants(Steri-Oss ) were designed to support provisional restorations and allow for load-free osseointegration of the conventional implants, while the patient is provided with immediate esthetics and function. In addition, the immediate provisional implant protects graft site. The provisional implant system is a sound and economical method to achieve patient's immediate masticatory & esthetic function.

This case report describes the use of immediate provisional implant to support a mandibular unilateral edentulous area & maxillary anterior region which was treated with autogeneous block bone graft.

Key words : immediate provisional implant, transitional implant, immediate loading, block bone graft, esthetics

## 1. 서 론

Branemark의 골유착 개념이 도입된 이래로 상실된 치아의 기능 회복을 위한 임플란트의 높은 성공률이 보고되어 왔지만 임플란트 식립 후 최종 보철

물 제작까지 상악에서는 6개월 이상 하악에서는 3개월 이상의 일차 치유 기간이 필요하다.<sup>1,2)</sup>

완전 무치악 환자에서는 최소한 2주간 의치를 사용할 수 없고 그 후에는 의치 내부를 soft liner로 이장 후 의치의 사용이 가능하고 이 또한 2~3주마다

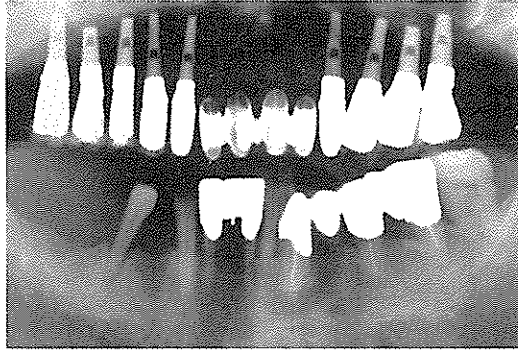


그림 1. 하악 좌측 제2소구치의 발치 후 즉시 식립을 계획하였다

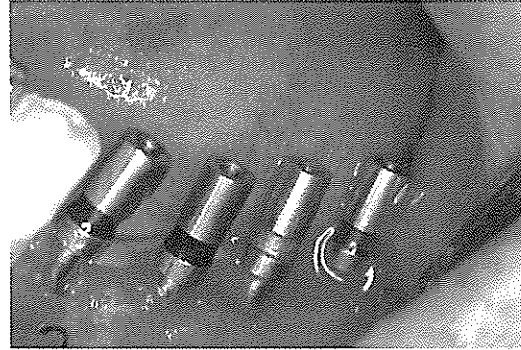

그림 2. 4개의 Endopore implant의 식립을 위한 골삭제가 완료된 모습

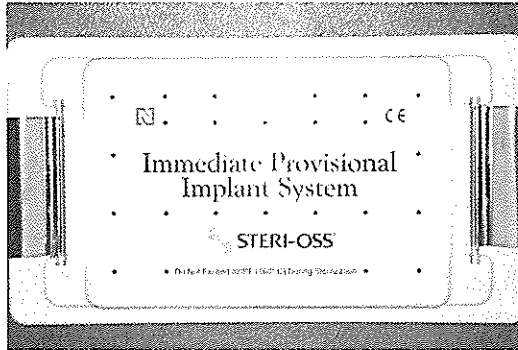


그림 3. Surgical kit of immediate provisional implant (Steri-Oss)

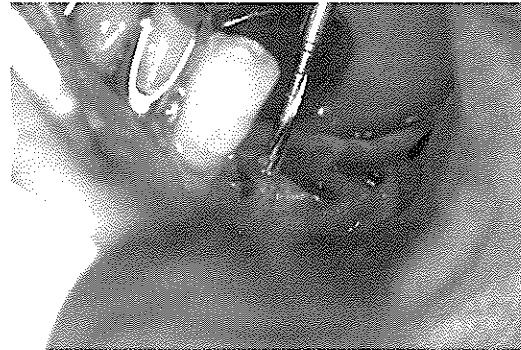

그림 4. 1.5mm twist drill로 식립된 임플란트 사이에 골삭제를 한다

soft liner을 교환해주어야 하는 불편함이 있다.

또한 골이식 및 골유도재생을 이용한 경우에는 골이식 및 재생 부위를 보호하기 위해 가능한 임플란트 식립때까지 혹은 2차 수술까지 부하가 가해지지 않는 것이 좋다. 그러나 임플란트를 식립한 환자들은 빠른 저작 기능의 회복 및 심미성의 회복을 원하고 있다. immediate provisional implant(Steri-Oss)는 임플란트 식립 후 환자의 즉시 기능 및 심미성 회복에 매우 도움이 된다.<sup>3,5)</sup>

또한 골이식 혹은 골유도재생 부위를 보호하고 즉시 기능이 요구될 때 immediate provisional implant를 이용하여 좋은 결과를 얻을 수 있다. 본 증례 보고는 immediate provisional implant를 이용한 상악전치부 골이식 부위의 즉시 기능 회복 및 하악 편측 임플란트 식립 환자의 즉시 기능 회복을 보고하고 그 시

술법에 대해 논하고자 한다.

## 2. 임상 증례

### 증례 1

72세의 남자환자로서 상악은 4전치를 제외한 무치악 상태이고 잔존해 있는 상악 4전치 또한 심한 동요도를 가지고 있다. 또한 상악 부분 틀니를 장기간 이용하여 상악골이 많이 위축되어 더 이상의 부분 틀니의 사용이 어렵고 상악 4전치의 보존을 위하여 임플란트 식립에 의한 치료를 위하여 내원하였다. 하악은 좌측 제1소구치, 제1, 2대구치가 상실되어 있고 제2소구치는 치주염으로 심한 동요도를 보였다.

환자가 먼저 상악의 임플란트 식립을 위하여 상악 우측은 제1대구치와 제2 소구치는 osteotome을 이용

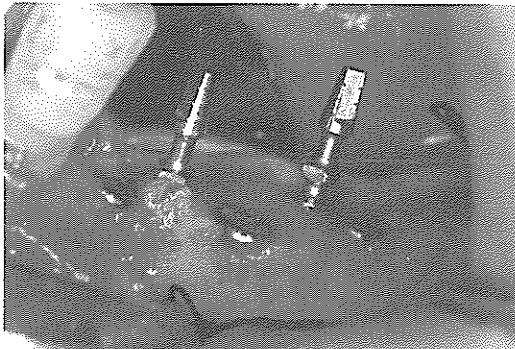


그림 5. 2개의 immediate provisional implant를 식립이 완료된 구강내 소견

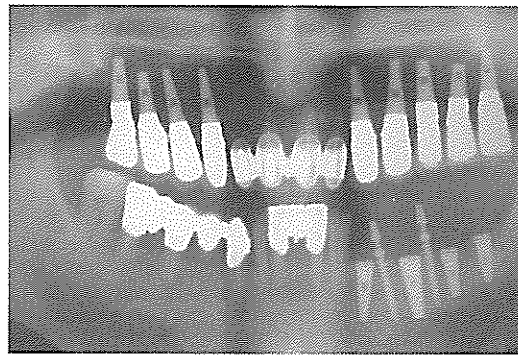


그림 6. 수술이 완료된 후 사진



그림 7. 인상채득 전에 봉합부위를 rubber dam으로 보호한다

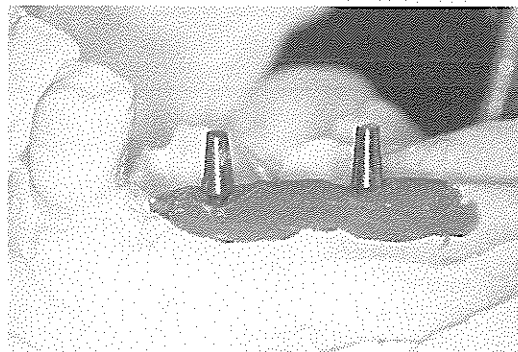


그림 8. 완성된 작업모형

한 indirect sinus floor elevation을 시행하여 3~4mm 상악동저를 거상 후 4.1 x 9mm의 sintered porous surface implant(Endopore implant, Innova)를 식립하고 나머지 부위는 osteotome을 이용하여 ridge compaction 및 expansion을 하여 골질을 개선 후 좌우측 견치와 제1 소구치는 4.1 x12mm Endopore implant를 식립하였다. 우측 제2소구치와 제1, 2대구치는 osteotome을 이용하여 치조골 확대 후 각각 4.1 x 9, 7 & 9mm의 Endopore implant를 식립하였다.

노출된 임플란트의 smooth collar 부위 및 치조골의 확장으로 얇아진 치조골의 회복을 위하여 좌측 구치부의 협측에는 putty type의 demineralized freeze dried bone(Dynagraft, GenSci)만을 이식하였고, 우측 구치부의 협측에는 Bio-Oss(Osteohealth)를 이식한 후 Capset (Lifecore)을 흡수성 차단막으로 이용

하였다. 4주 후 기존의 부분의치의 내부에 soft liner로 이장한 후 임시 의치로 이용하였다. 6개월 후 각각의 임플란트를 single crown으로 제작하여 보철치료를 완성하였다(그림1).

상악의 임플란트 치료에 만족한 환자는 하악 좌측 구치부도 임플란트를 이용한 치료를 위하여 심한 동요도를 가지고 있는 제2소구치를 발치 후 즉시 임플란트를 식립하기로 계획하였다. 4개의 Endopore implant를 식립하였다(그림2). 즉시 기능 회복을 위하여 제 1,2소구치 사이와 제2소구치와 제1대구치 사이에 2개의 immediate provisional implant(Steri-Oss)를 식립하기로 계획하였다(그림3). 충분한 생리식염수를 뿌리면서 1.5mm disposable twist drill을 1200 rpm으로 식립된 임플란트에 접촉이 되지않게 평행관계에 유의하면서 14mm 깊이까지 osteotomy 후(그림4) 생리식염수를 뿌리면서 저속의 엔진속도(50

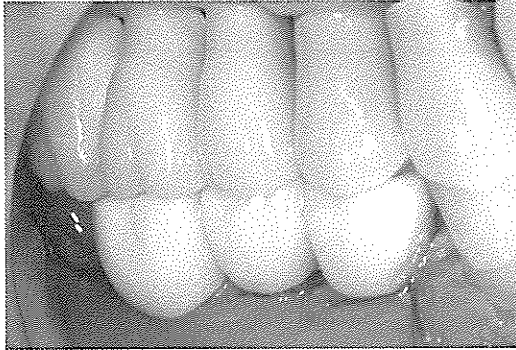


그림 9. 구강내 장치가 완료된 임시보철물(mirror image)

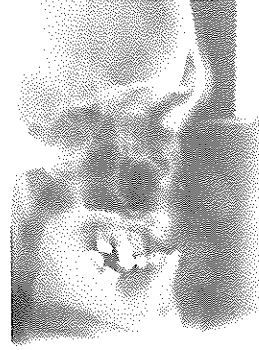


그림 10. 상악 순측의 심한 골 흡수로 3급 골격관계를 보여준다

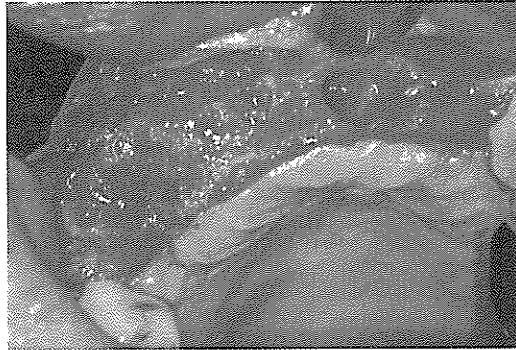


그림 11. 골흡수와 발치와으로 인한 골결손이 크다




그림 12. chin bone 채득위해 micro-saw를 이용

rpm)로 2개의 provisional implant를 제1,2 소구치 사이 및 제2소구치와 제1대구치사이에 식립한 후(그림 5, 6) ratchet과 ratchet adapter를 이용하여 최종 깊이 까지 식립한 후 임플란트 식립 부위를 봉합하였다. immediate provisional implant를 식립 후 서로 평행하지 않을 경우에는 bending tool을 이용하여 평행을 조절한다. 인상 채득 시 봉합된 부위를 보호하기 위하여 immediate provisional implant의 주위에 미리 살균 처리되어 준비한 rubber dam으로 보호한 후(그림7) cap을 immediate provisional implant의 head에 연결한 후 기존의 metal stock tray와 고무인상재를 이용하여 인상을 채득하였다.

인상체 내부에 묻혀있는 cap에 전용 analog를 연결 후 인조 치은을 형성하기 위해 polyether impression material을 올린 후 약한 진동으로 경석

고을 채워 작업모형을 제작하였다(그림8). 상악 모형을 교합기에 부착한 후 하악의 모형상에서 acrylic resin으로 제작된 임시보철물을 구강내에서 교합 조절하고 임시 합착제를 이용하여 임시 보철물을 합착하였다(그림9). 환자는 즉시 기능회복에 대해 매우 만족해 하였고 3개월 추적기간 동안 문제점 없이 잘 사용하고 있다.

## 증례 2

32세의 남자로서 심한 만성 치주염을 가지고 있었다. 상악 우측 제 1 소구치에서 좌측 측절치까지 만성 치주염으로 인해 발치 되었고 정중부에 메복치가 잔존되어 있었다. 치주염으로 인한 순측골의 흡수가 심하여 표준두부방사선사진상에서 3급 골격관계를 보여주고 있다(그림10).

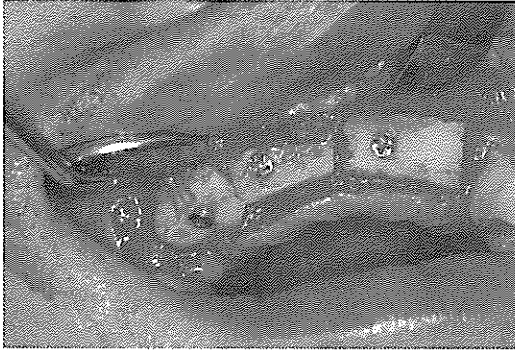

그림 13. mini screw로 block bone을 고정한다

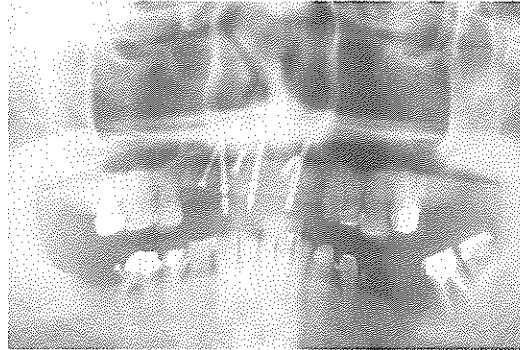


그림 14. 3개의 immediate provisional implant가 식립된 모습을 보여주는 사진

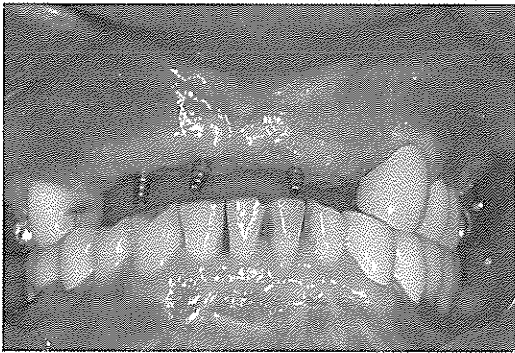


그림 15. 식립 1개월 후 구강내 소견

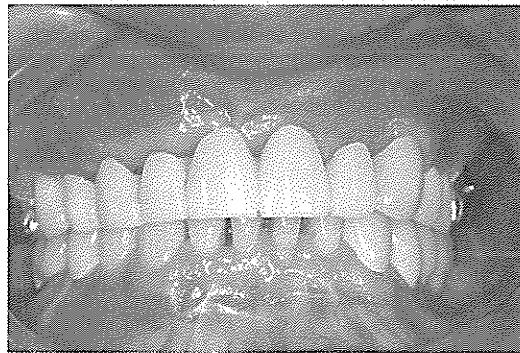

그림 16. 임시 보철물 장착 1개월후 수검

임플란트를 식립하기 전에 심하게 흡수된 상악 순측골의 재건을 위하여 하악골의 정중부의 block bone를 이용한 onlay graft를 계획하였다. 상악의 구개 측에서 절개를 시작하여 전측판막을 형성하고 충분한 수술 시야를 확보하기 위하여 골이식 부위의 우측 제2소구치와 좌측 견치의 원심에 수직 절개선을 형성하였다.

치주염으로 발치된 치아의 발치와와 매복치아를 제거 후 발생한 발치와를 깨끗이 소파한 후 큰 골결손부가 형성되었다(그림11).

순측 치조골의 폭과 높이를 재건하기 위한 자가골을 얻기 위하여 하악 정중부의 하악 좌우측 견치 사이의 치은점막 경계부의 5mm 하방에 수평절개를 양측 견치까지 가한 후 하악의 정중부를 개방하였다. Frios (Frialit)의 microsaw를 contra-angle

handpiece를 연결하고 정중부의 피질골을 설측 피질골과 접촉하기 전까지 절단 후 Frios (Frialit)의 curved chisel을 이용하여 block bone을 설측 피질골로부터 분리시켜 골편을 채취하였다(그림12).

본 증례에 이용된 Frios microsaw는 thin diamond disk로서 두께가 0.25mm이다. 골 절단시 소실되는 골의 양이 작고 골조직에 대한 외상이 경미하고 연조직 보호를 위한 protector를 갖추고 있어 수술시 매우 편리하다. 절단된 block bone을 심하게 흡수된 상악의 치조골에 적절히 맞추어 3등분하여 골결손이 큰 치조골에 위치시킨 후 각 골편에 1개의 길이 12mm, 직경 2.0mm의 mini-screw(Martin)를 이용하여 고정하였다(그림 13).

환자의 나이를 고려하여 심미성이 요구되고 골이식 부위를 보호하기 위해 가철성 임시의치보다 고정성



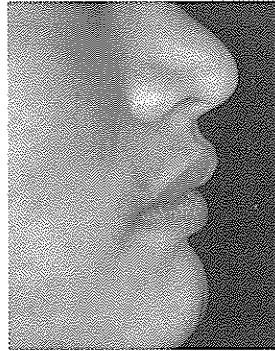


그림 17. 개선된 안모

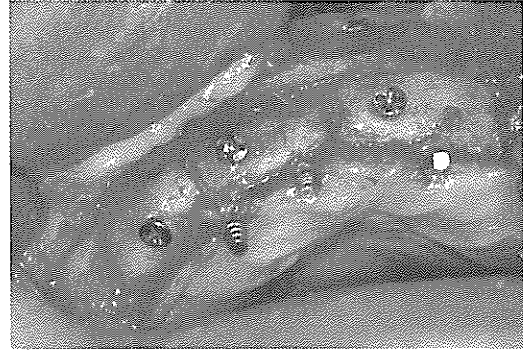


그림 18. 골 이식 4개월 후 구강내 소견으로 골폭과 골높이가 증가되었다

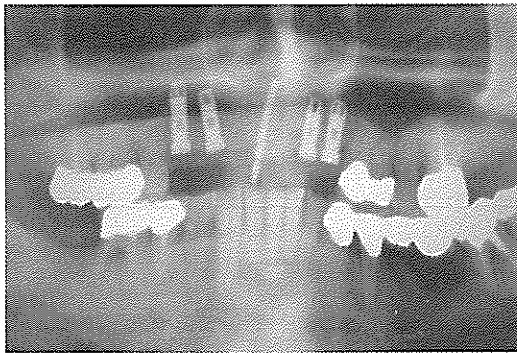


그림 19. 2개의 immediate provisional implant를 제거 후 4개의 screw 임플란트를 식립하였다

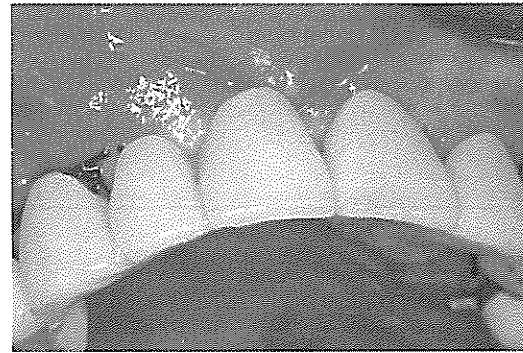


그림 20. 1개의 immediate provisiona! implant로 유지되는 임시 보철물

임시 보철물을 제작하기 계획하였다. 3개의 immediate provisional implant(Steri-Oss)를 임플란트간의 평행관계에 유의하면서 골이식 부위의 구개측에 식립하였다(그림14). 긴장이 없는 봉합을 얻기 위하여 releasing incision을 순측 판막의 내측의 골막에 가한 후 봉합하였다. 하악의 공여부도 2-layer로 봉합하였다. 구강내로 노출된 immediate provisional implant의 head에 cap을 연결한 후 study model에서 acrylic resin으로 미리 제작된 temporary bridge의 내부를 cap에 잘 적합되게 하기 위하여 내부를 충분히 제거하였다.

임시 치아의 수동적 적합을 확인 후 acrylic resin의 액과 분말을 혼합하여 임시 치아의 내부를 채운 후 immediate provisional implant의 cap에 적합시킨 후 acrylic resin이 경화될 때까지 기다렸다. 교합 조절 후 임시보철물 내부의 cap에 임시 합착제를 넣은

후 immediate provisional implant에 연결 후 합착하였다.

onlay graft와 immediate provisional implant를 이용한 즉시 보철물의 장착으로 환자의 안모가 많이 개선되었다(그림 15~17). 4개월 후 screw-type implant 식립을 위하여 골이식된 부위를 절개 후 개방하였다. 골이식 상태는 양호하였다(그림18). onlay graft를 고정하고 있는 mini-screw를 제거하였고 4개의 HA-coated screw implant (Implamed)를 식립하였다.

이때 정중부의 임시 임플란트를 제외하고 임플란트 식립에 방해되는 2개의 immediate provisional implant를 제거하였다(그림19). 하나의 immediate provisional implant로 유지되는 임시보철물의 유지력이 다소 저하되었지만 환자의 심미성을 계속 유지할 수 있었다(그림20).

### 3. 결론 및 고찰

무치악 혹은 부분 무치악 환자에 있어서 임플란트를 이용한 치료는 매우 긍정적인 결과를 가져왔다. Branemark는 성공적인 임플란트의 골유착을 위해서는 임플란트 식립 후 일정기간동안 임플란트에 대한 부하가 없어야 한다고 보고하였다.<sup>2)</sup> 임플란트 식립 후 수개월간의 치유기간동안 저작 기능의 저하 및 심미성의 문제점은 환자에게 많은 불편을 줄 수 있다. Schitman 등은 임플란트 식립 후 즉시 기능하여 좋은 결과를 발표하였다.<sup>3)</sup> 그러나 이러한 방법은 부가적인 임플란트의 식립이 필요하여 환자의 경제적인 부담이 크다는 단점이 있다. Tanrow등은 매식 후 즉시 기능을 한 10 증례의 보고에서 좋은 결과를 얻기 위한 지침을 제시하였다.<sup>4)</sup> 그러나 기존의 임플란트를 이용한 성공적인 즉시 기능을 얻기 위해서는 많은 수의 임플란트 식립이 요구되어 경제적으로 환자의 부담이 크다는 문제점이 있다.

즉시 기능을 위한 임플란트의 성공을 위해서는 임플란트의 cross-arch stabilization이 요구되어 편측의 무치악에서는 적응이 제한된다는 단점이 있다. 골이식 부위에서 기존의 임플란트를 이용한 즉시 기능 회복은 매우 어렵기 때문에 기존의 임플란트를 이용한 즉시 기능은 많은 한계를 가지고 있다. Froum등은 transitional implant를 이용한 즉시 기능 회복 및 다른 3 증례의 분류에 대해 보고하였다.<sup>5)</sup> Bohsali등은 interium maxillary overdenture의 retention 및 support를 증가시키기 위하여 modular transitional implant를 이용하였고<sup>6)</sup> Nagata 등은 fixture 식립과 동시에 식립한 modular transitional implant의 이용

에 대해 좋은 결과를 보고하였다.<sup>7)</sup> Simon등은 transitional implant의 교정치료 시 anchorage로의 이용 및 다양한 적용에 대해 보고하였다.<sup>8)</sup> 이러한 provisional implant로는 MTI(modular transitional implant, Dentatus), Sendax MDI(mini dental implant, IMTEC) 및 IPI(immediate provisional implant, Steri-Oss)등이 시판 중이다. IPI는 MTI 및 Sendax MDI보다 사용이 쉽고 가격이 저렴하여 임상에 적용하기에 편리하다. 또한 IPI는 titanium alloy로 제작되어 c.p.titanium으로 제작된 MTI보다 강도가 2~3배 우수하여 파절이 잘 발생하지 않는다는 장점이 있다.

단점으로는 14mm 길이의 immediate provisional implant만 제공되지 때문에 잔존골의 높이가 부족한 경우에는 immediate provisional implant의 근점부를 절단 후 식립하여야 한다. immediate provisional implant의 사용은 통상의 임플란트를 이용한 즉시 기능보다 환자나 술자에게 경제적 부담이 적고 시술이 매우 간단하며 편측 혹은 부분 무치악 환자에게서도 이용할 수 있다는 장점이 있다.

또한 immediate provisional implant는 골이식 부위를 보호하면서 즉시 기능을 할 수 있고 임플란트 식립 후 임플란트에 대한 조기 부하를 방지하면서 임시 의치의 유지력 보강 및 고정성 보철물을 제작으로 환자의 심미성 및 저작 기능을 즉시회복할 수 있다. 또한 교정 치료에서 anchorage로 이용 될 수 있다. immediate provisional implant는 임플란트 환자 및 교정환자에서 치료의 대안으로 그 이용이 증가될 것으로 기대된다.

참 고 문 헌

1. Adell R, Lekholm U, Rockler B, et al : A 15-year study of osseointegrated implants in the treatment of the edentulous jaw. *Int J Oral Surg* 1981;10(6):387-416.
2. Branemark P-I : Osseointegration and its experimental background. *J Prosthet Dent* 1983;50(3):399-410. .
3. Shitman PA, Wohrle PS, Rubenstein JE : Immediate fixed interim prosthesis supported by two-stage threaded implants : methodology and results. *J Oral Implantol* 1990;16(2):96-105.
4. Tarnow DP, Emtiaz S, Classi A : Immediate loading of threaded implants at stage 1 surgery in edentulous arches : ten consecutive cases reports with 1-to 5-years data, *Int J Oral Maxillofac Implants* 1997;12(3):319-24
5. Froum S., Emtiaz S., Bloom MJ, Scolnick J., Tarnow DP. The use of transitional implants for immediate fixed temporary prostheses in cases of implant restorations. *Pract Periodont Aesthet Dent*. 1998;10 : 737-746.
6. Bohsali K., Simon H., Kam JYK., Redd M., Modular transitional implants to support the interim maxillary overdenture. *Compen Cont Educ Dent*. 1999;20 : 975-983.
7. Nagata, M, Nagoka, S, Mukonoki, O, "The Efficacy of Modular Transitional Implants Placed Simultaneously With Implant Fixtures" , *Compendium*, 1999;20(1):39-46
8. Simon, H., "Use Of Transitional Implants For Prosthodontic, Surgical, And Orthodontic Applications", *Clinical Oral Implants Research* 2000;11(4):49-52