

고양이 전염성복막염의 자연감염 예

배유찬, 진영화, 소병재, 손현주, 윤순식, 김기석, 위성환, 김옥경
강문일
Manfrde Reinacher
우유석

국립수의과학검역원
전남대학교 수의과대학
독일기센대학교 수의과대학
유석동물병원

Feline Infectious Peritonitis : A Case Report

You-chan Bae, Young-hwa Jean, Byung-jae So, Hyun-joo Sohn, Soon-seek Yoon, Mun-il Kang*,
Manfred Reinacher**, Yoo-suk Woo***, Ki-seuk Kim, Sung-hwan Wee, Ok-kyung Kim

National Veterinary Research & Quarantine Service, Anyang, Korea; College of Veterinary Medicine, Chonnam National University, Kwangju, Korea* ;Institute of Veterinary Pathology, University of Ludbig-Giessen, Giessen, Germany** ;Dr. Woo's Animal Hospital, Seoul, Korea***

Abstract : A 8 month old, female Domestic Shorthair cat with long-term signalment of anorexia, lacrimation, uveitis and coughing was submitted to the Pathology and Diagnosis Reference Division, NVRQS, Korea, for necropsy. Main gross lesions were characterized by ascities, some grayish-white nodular formation and fibrous adhesion on the surface of visceral organs including liver and kidney. Principle histopathological findings were fibrinous serositis, multifocal granuloma and necrosis, vasculitis, perivascularitis in various pharenchymal organs. Paraffin-embedded tissue sections taken from most of organs with granulomatous lesions were confirmed specific reaction to the monoclonal antibody of feline infectious peritonitis virus in the cytoplasm of many infiltrating macrophages by immunohistochemistry. The report was to describe the pathological lesions of the first naturally-occurring FIP case in companion cat of Korea.

Kew word : Feline infectious peritonitis, Granuloma, Natural case, Korea Address reprint requests to Dr. You-chan Bae, National Veterinary Research and Quarantine Service, #480. Anyang 6 Dong, Anyang, Kyunggido, 430-016, Republic of Korea.

서 론

고양이전염성복막염(feline infectious peritonitis)은 coronavirus에 의해 발병하며 고양이, 사자, 레오파드, 제규어, 치타 등의 고양이과 동물에서 발생한다⁽¹⁾. 이 질병은 주로 6-12 개월령에서 발생하며⁽¹⁾ 임상증상은 복수 또는 흉수, 식욕 결핍, 쇠약, 빈혈, 미만성 복막염 등으로 항생제 치료에 반응을 보이지 않으며 높은 폐사율을 보인다^(2,3,4,5). FIP의 특징적 병변은 섬유소성 복막염, 흉막염, 뇌막염, 포도막염과 실질장기의 혈관염 또는 혈관주위염, 육아종 형성 및 괴사이다^(1,2,3,5,6,7). FIP는 1966년 미국의 Wolfe와 Griesemer⁽⁸⁾에 의해 처음 질병으로 확인된 이후 영국, 캐나다, 네델란드, 독일, 일본에서 보고되었으나^(2,9) 국내에서는 발생보고가 없었다.

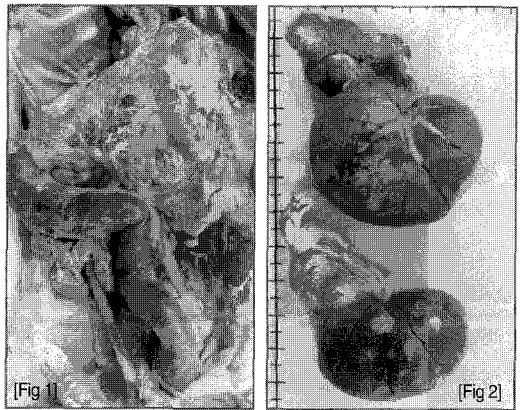
1999년 3월 국립수의과학검역원 병리진단과에 8개월령 Domestic Shorthair, 암컷, 고양이 폐사축 1두가 부검의뢰되어 병리해부검사 및 조직검사, 면역조직화학검사 등을 실시한 결과 FIP로 확진되어 이를 보고하고자 한다.

중 례

의뢰된 8개월령, 암컷 고양이는 백신 접종이 전혀 되어 있지 않았던 개체로서 4개월령 때에 식욕부진, 안루, 포도막염을 보이기 시작하여 폐사 1주일 전 부터는 빈혈, 재채기, 기침, 호흡 곤란, 설사 등을 보였다. 치료를 위해 내원한 병원에서 tetracycline과 corticosteroid제제를 투여하였으나 환축의 증상이 호전되지 않았다. 이 개체에 대한 feline leukemia virus(FeLV)감염여부

를 검사하기 위해 FLV antigen test kit(Symbiomics Co, U. S. A)로 검사한 결과 음성이었다.

이 폐사축의 육안 병변은 주로 복강장기에서 보였는데 특히 간과 신장에서 가장 심한 병변이 나타났다. 복강에 벗질 색깔의 투명한 복수(약 300ml)가 들어 있었다. 대망막은 비후되어 있었는데 대망막을 비롯 위, 대장의 장막, 비장, 간 및 신장표면에 회백색의 직경 1mm~1cm 내외의 한계가 명료한 다수의 반점이 용기되거나 매몰되어 있었고 얇은 섬유소막이 형성되어 부착되어 있었다(Fig. 1). 특히 양쪽 신장이 심하게 종대되었고 양쪽 신장의 피막은 심한 섬유소성 비후가 보였다(Fig. 2).



[Fig 1] Thick omentum of 8-month old female Domestic Shorthair cat. The diffuse grayish-whitish foci were scattered on the omentum and serosa of large intestine.

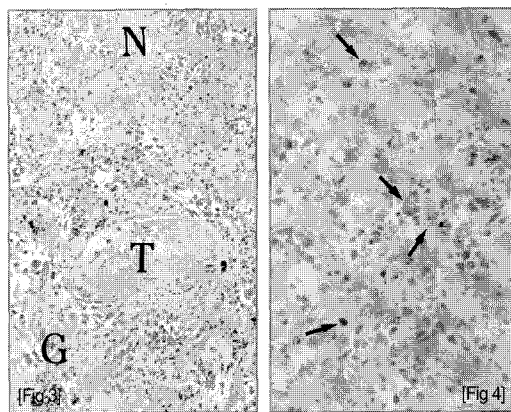
[Fig 2] Bilaterally enlarged kidneys of 8-month old female Domestic Shorthair cat. Its capsule was thickened and the surface showed many grayish-whitish foci.

병리조직학적으로 복막 및 다수의 실질장기에서 기본적으로 다양한 육아종의 형성이 특징적이었고, 괴사, 혈관염내지 혈관주위염 등이 있었다. 간의 피막 하에는 섬유소, 대식세포, 호중구 등이 주요성분인 섬유화농성 변화가 보였고 실질에는 다수의 다병소성 육아종이 실질 내 괴사부위의 가장자리에 형성되어 있었다. 육아종은 대식세포, 형질세포, 림프구 등이 많았고 소수의 호중구등도 관찰되었다. 그 밖에 간에서는 혈전과 혈관염이 수반되었다. 신장의 병변은 간과 유사하였는데 심한 괴사와 육아종의 형성 및 혈관염이 피질과 수질에서 골고루 형성되어 있었고 세뇨관 상피세포의 재생, 사구체의 위축, 보우만씨 낭과 세뇨관 내강에서 초자적 등이 나타났다. 비장의 주요 병변은 섬유소성 장막염과 실질의 국소적 괴사 및 육아종 형성 등이었다. 장간막 림프절, 장, 방광의 피막에도 다병소성의 괴사, 육아종, 혈관염 및 혈관주위염등이 보였다. 폐의 흉막 하에는 소량의 섬유소 석출과 육아종 형성이 나타났다. 또한 대뇌와 소뇌의 지막막하에 혈관염과 혈관주위염을 비롯 경미한 육아종성 변화가 관찰되었다.

한편 눈의 홍채, 모양체, 맥락막 및 공막에는 다른 장기와 유사하게 심한 육아종 형성에 따른 조직괴사와 혈관염 및 혈전이 동반되어 있었고(Fig. 3), 섬유소성 장액성 삼출물이 안방과 망막하에 다량 석출되어 있었는데 특히 일부 망막은 맥락막과 박리되어 있었다.

파라핀 포매조직을 이용하여 FIP 바이러스고양이 전염성복막염 항원을 검출하기 위해 단클론 항체를 이용하여 주요 실질장기들에 대한

ABC 염색을 실시한 결과 간, 신장, 폐, 비장, 췌장, 망막, 장간막 림프절, 위, 장, 뇌막 및 맥락막 등에 형성된 육아종 병변에 침윤된 다수의 대식세포의 세포질내에서 FIP 바이러스의 항원 양성반응을 확인하였다(Fig. 4).



[Fig 3] Eye of 8-month old female Domestic Shorthair cat. There were granuloma(G), thrombosis(T) and necrosis (N). H&E, X200.

[Fig 4] Kidney of 8-month old female Domestic Shorthair cat. Numerous feline infectious peritonitis viral antigens (arrows) were seen in the cytoplasm of the infiltrating macrophages in granulomatous lesions. Avidin-biotin peroxidase complex stain, X400.

고 찰

FIP의 임상형은 삼출형과 비삼출형 등으로 나눌 수 있는데 전자의 경우 질병의 경과기간이 1-12주로서 후자(1-6개월)보다 빠른 경향이 있으나 특히 전자와는 달리 후자는 눈과 중추신경계에서 육아종과 괴사 등의 병변이 자주 관찰된다고 한다^(1,3,8). 따라서 이 발생 예의 경우

임상증상이 4개월 가량 으로 만성화되었는데다가 눈과 중추신경계에 육아종 및 괴사 등의 병변이 뚜렷하게 확인되어 비삼출형으로 판단되었다.

이 증례는 간, 신장 등 복강 장기의 피막하에 다수의 대식세포와 호중구가 침윤되어 있었고 이 병변이 실질의 병변과 연결되어 심한 괴사와 육아종이 혼재되어서 다른 자연감염 예에서도 보고된 병변과 일치하였다^(5,6,7). 또한, 본 예의 대뇌와 소뇌의 뇌막에 형성된 육아종을 비롯 포도막 등에서 관찰된 실질 조직의 심한 괴사를 비롯 육아종 형성, 혈전 등도 선인들의 보고와 유사하였다^(2,8). FIP를 병인학적으로 확진하기 위해 실시한 본 예의 실질장기들에 대한 면역조직화학적 염색 결과 육아종을 형성하는 대식세포의 세포질에서 항원바이러스가 다수 확인되어 선인들의 보고와 일치하였으며 이 질환을 확진할 수 있었다⁽⁹⁾.

FIP에 감염되어 병변이 전신에 파급된 경우 예후가 불량하므로 고양이를 다두 사육하는 사육장에서는 FIP감염시 나타나는 임상증상을 보이는 개체를 즉시 격리 사육하여 질병의 전파를 차단하며 이 질병의 예방을 위해 밀사를 피하고 충분한 영양분을 공급하는 등 위생적 관리에 주의하는 것이 필요하다⁽⁴⁾. 한편 외국의 경우 FIP에 감염된 고양이의 20-50%가 FeLV에 복합 감염되고 따라서 이들 바이러스들의 복합성 질병이 결국 환축의 면역체계를 억제시킨다는 보고가 있으나⁽⁶⁾ 이 증례는 FeLV에 대한 혈액이용 진단키트와 단크론항체를 이용한 조직검사 결과 음성으로 확인되어 단독감염으로 확진할 수 있었다. 최근 국내에서도 배회

혹은 야생고양이에 대한 주요한 병원체들에 대한 감염수준^(10,11)이 알려져 있으나 향후 애완용 고양이의 사육두수가 증가되고 있음에 비추어 이에 대한 주요한 전염병의 항체수준은 물론 임상적 발병증례의 정밀조사 등 다양한 국내 연구가 필요하리라 생각된다.

결 론

1999년 3월, 국립수의과학검역원 병리진단과에 부검의뢰된 8개월령 Domestic Shorthair의 암컷 고양이 폐사축 1두를 병리해부검사와 조직검사, 그리고 면역조직화학검사 등을 실시하였다. 복수와 실질장기의 섬유화농성 및 육아종성 육안적 병변과 아울러 현미경적으로 복강 장기의 심한 섬유화농성 복막염과 다수의 실질장기에 나타난 괴사, 육아종과 심한 순환 장애가 확인되었다. 또한 육아종이 형성된 주요 실질장기들에 대한 면역조직화학적 검사로서 많은 대식세포의 세포질내에서 FIP 바이러스 항원을 확인하여 국내 처음으로 자연발생한 애완용 고양이에서의 FIP발생 예로 확진하였다.

참고문헌

- Hoskins JD : Coronavirus infection in cats. The Compendium, 1991;13:567-586
- Hayashi T, Goto N, Tokahashi R, et al : Systemic vascular lesions in feline infectious peritonitis. Jpn J Vet Sci, 1977;39:365-377
- Jubb KVF, Kennedy PC, Palmer : Pathology of Domestic Animals. 4th ed, vol 2. San Diego, Academic Press, 1993:438-441

4. Robinson RL, Holzworth J, Gilmore CE : Naturally occurring feline infectious peritonitis : signs and clinical diagnosis. JMVMA, 1971:158:981-986
5. Wolfe LG, Griesemer RA : Feline infectious peritonitis. Path Vet. 1966:3:255-270
6. Montali RJ, Strandberg JD : Experimental lesions in feline infectious peritonitis. Vet Path, 1972:9:109-121
7. Wolfe LG, Griesemer RA : Feline infectious peritonitis : review of gross and histopathological lesions. JAVMA, 1971:158:987-993
8. Hayashi T, Utsumi F, Tokahashi R, et al : Pathology of non-effusive type feline infectious peritonitis and experimental transmission. Jpn J Vet Sci, 1980:42:197-210
9. Tammer R, Evensen O, Lutz H, et al : Immunohistological demonstration of feline infectious peritonitis virus antigen in paraffin-embedded tissues using feline ascities or murine monoclonal antibodies. Vet Immunol Immunopathol, 1995:49:177-182.
10. 한동운, 이정길, 강문일 등. 국내 서식 야생 고양이의 특소 플라즈마증, 한타바이러스 감염증 및 리켓치아성 질병에 대한 혈청학적 조사. 한국수의공중보건학회지. 1999:23:301-310
11. 한동운, 강문일, 김성호 등. 국내에 서식하는 야생 고양이의 주요 바이러스에 대한 항체 보유율 조사. 한국수의공중보건학회지. 1999:23:291-299

농경애니텍 수의학 신간안내

New Vet Books!!

농경애니텍 TEL. 02) 3461-0295

- Saunder's Manual of small animal practice 2nd/2000/Birchard
- Atlas of dog&cat cytology/2000/Raskin
- Fluid Theraphy in small animal practice 23d/2nd/2000/Dibatola
- Diagnostie Radiology&ultrasonography of dog&cat 3rd/2000/kelay
- H/B of Vet Procedures&Emergency Treatmeat 7th/2000/Bistner
- Kirk's current Vet Therapy 13ed/2000/Bonagura
- T/B of Vet internal medicine 5ed/2000/Ettinger
- Small anamal Ear diseases/2000/Gotthelf
- Vet Dental Technigues/2000/Holmstrom
- Vet ophthalmology 3ed/99/Gelatt
- Comprehensive Vet dictionary/99/Blood
- Canine&Feline cardiology/99/Phillip
- Atlas of Small anamal Reconstructive Surgery/Michael/99
- Diseases of Swine/99/
- Color atlas of Small animal dermatology/99/Wilkinson
- Fish diseases and disorders/99/kwoo
- Zoo&wild animal medicine 4ed/99/Fowler
- Clinical Vet microbiology/99/Quinn
- Diagnostie Cytology&Hematology of dog.cat/99/Cowell
- Color Atlas of Vet anatomy I Dog&Cat/99/Done
- Color Atlas of Vet anatomy I Ruminants/99/Ashdwn