

數種의 韓藥材가 超音波象에 나타난 子宮, 卵巢 腫瘍에 미치는 影響

김수현¹ · 이상룡¹

¹우석대학교 한의과대학 경혈학교실

A Clinical Study on the Effects of a Few Herbs on the Ovarian Tumor in Ultrasonographic Appearance

Su-Hyun Kim¹, Sang-Ryong Lee¹

¹Dept. of Meridian & Acupoint, College of Oriental Medicine, Woosuk University

Abstract

In order to investigate the effects of Gamikyuchoolpajingtang(GMKCPT) and Gamibojungikgitang (GBIKT) on the ovarian tumor, the ultrasonographic appearance were studied in a few patients.

The results obtained were follows :

1. The administration of Gamikyuchoolpajingtang(GMKCPT) reduced significantly tumor's size in corpus uteri and uterus.
2. The administration of Gamibojungikgitang(GBIKT) reduced significantly size in the ovarian.
3. The tumors of ovarian and uterus seem to be connected with Seven Emotions.
4. In this study, it is suggested big tumors over 10cm can be treated as herbal prescription.

From above findings, it is suggested that Gamikyuchoolpajingtang(GMKCPT) and Gamibojungikgitang(GBIKT) seem to reduce significantly tumor's size.

Keywords : Uterus, Ovary, Tumor, kyuchoolpajingtang, Jingga(癥瘕)

I. 緒 論

韓醫學에서는 癥瘕, 腸覃, 石瘕, 血蠱 등을 여성에게 發生하는 腫瘍疾患으로 類似한 病症으로 取扱하여 왔는데 癥瘕는 各各을 나누어 緊塊가 一定한 部位에 固定 癒着되어 觸知할 수 있는 것을 癥이라 하고 一定한 形體없이 聚散 無根하여 移動하는 것을 瘕이라고 區分하기도 하였으나 主로 女性의 下腹部에 形成되는 積聚를 包括적으로 의미하고 있으며,¹⁾²⁾³⁾ 西洋醫學

에서는 子宮部位에 發生되는 腫瘍인 子宮癌, 子宮筋腫, 子宮肉腫, 子宮內膜症, 絨毛性腫瘍, 卵巢腫瘍, 卵巢癌, 卵管癌, 子宮肥大症 등이 癥瘕의 範圍에 屬한다.

특히 西洋醫學에서는 子宮筋腫은 可妊基幹의 女性에서 가장 흔한 子宮腫塊로 35세 以上の 女性에서 25-40% 程度의 頻度로 發生된다고 報告있으며,⁴⁾ 이것은 單獨 혹은 多發性으로 生길 수 있으며 子宮의 平滑筋에서 發生한다.⁵⁾⁶⁾ 나타나는 臨床症狀으로는 下腹部에서 觸診되는 腫塊, 非正常的인 窒出血, 急性 혹은 慢性 下腹部 痛症이나 不快感 등이 있고, 症狀이

■ 교신저자 : 이상룡 전북 원주군 삼례읍 우석대학교 한의과대학 경혈학교실 063-290-1563 lisr@core.woosuk.ac.kr

없는境遇도 있다.

또한 子宮筋腫이 클 경우 骨盤臟器에 壓迫을 加하여 頻尿, Urgency, 혹은 水腎症을 誘發시킬 수 있고, 腫塊가 Cul-de-sae에 있으면 便秘나 痔核(Hemorrhoid)을 일으킬 수도 있다.²⁾⁵⁾

子宮筋腫의 診斷法은 Abdominal and Bimanual palpation에 의해 不規則한 模樣의 子宮 肥大를 觸知하는 것이 基本이며 超音波 檢査, CT와 MRI의 方法 등이 있다. 이중에 가장 多 頻度의 方法은 超音波로써 腫塊의 性狀, 位置 周圍 組織과의 關係를 알 수 있으며 患者의 生理的 被害가 가장 작기 때문에 多用된다.

또한 子宮筋腫 및 子宮肥大症 등의 子宮疾患은 經産婦와 搔破手術, 盲腸炎手術 등의 腹腔手術을 施行했던 40~50代에서 50~60%의 큰 發病率을 나타내었다고 報告되어 있다.⁷⁾

이에 活血化瘀, 消癥 하는 效能이 있는 加味 歸朮破癥湯, 補氣益氣하는 加味補中益氣湯 등을 使用하여 超音波 觀察로 考察하여 有意性있는 臨床結果를 얻었기에 報告하는 바이다.

II. 本 論

1. 研究方法

1) 實驗材料

본 연구에서 적용한 治療 處方 및 投與 用量은 <表 1> 과 같다.

<表 1> 使用 處方 및 用量

處方名	處方構成 藥物 및 用量	1日 用量 및 投與單位	備考
加味歸朮破癥湯	香附子(四製)150g, 三稜, 蓬朮(並醋煮), 赤芍藥, 白芍藥, 當歸尾, 青皮, 各各100g, 熟地黃, 烏藥, 川芎 75g, 紅花, 蘇木, 官桂 各各 60g	8000cc의 물로 3時間 煎湯후 4500cc로 製材하여 每食前 30分前 120cc로 10日 單位로 投與	子宮筋腫의 治療基幹 中 모든 基幹등안에 投與.
加味補中益氣湯	補中益氣湯(方藥合編)合 香附子 300g, 三稜, 蓬朮, 紅花, 蘇木 各各75g	上同	卵巢囊腫의 治療基幹中 모든 基幹등안 投與.

2) 超音波 診斷 및 施術은 放射線科 專門醫¹⁾에게 依賴했으며 使用한 超音波는 메디슨 SA-6000(98年度式)이고, 탐촉자는 Convex는 3.5MHz, Linear는 5.5MHz이다.

2. 患者의 狀態 및 超音波 所見 및 處置

1) 臨床例

(1) 患者의 初診 患態

- 朴OO. 47세. 女. 教師. 2000. 02. 00
- C.C : 子宮線筋腫
- P/I : 腹部에 단단한 腫塊가 全般的으로 觸知됨. 寒熱往來. 便秘. 月經量 多. 消化不良. 頻尿. 白色咯痰,喘症 등이 同伴됨.
- P/H : 産婦人科에서 子宮筋腫이라 判明된지 4-5年 됨.手術을 勸誘 받음. 搔破手術 3回
- 舌狀 : 黃苔淡紅
- 脈象 : 遲大澁

- 放射線科 超音波 所見

Pelvic Ultrasonogram

Marked diffuse enlargement of entire uterus and coarse parenchymal echoes and obliteration of endometrial margin (약 20 x 20 x 10cm)

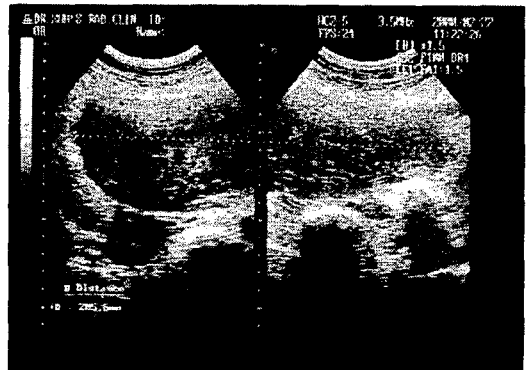
No focal mass like shadow in this study.

- Conclusion:

R/O Adenomyosis

Infiltrative uterine myomas(子宮線筋腫)

Rec ; Follow up



1) 放射線科 專門醫. 서경숙.

數種의 韓藥材가 超音波象에 나타난 子宮, 卵巢 腫瘍에 미치는 影響

(2) 患者의 2次 診斷狀態

同一人. 2000. 03. 00

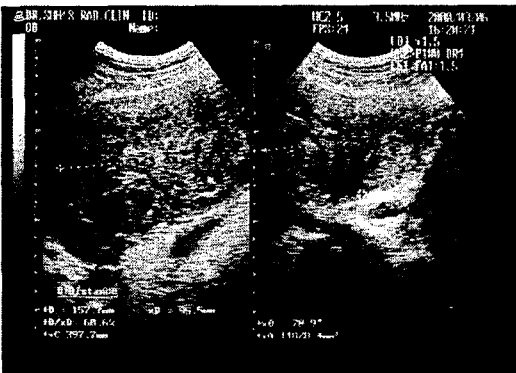
變動事項: 緊壞하된 壞가 연해지고 黑塊한 덩어리가 經道를 따라 排出됨. 寒熱往來가 더욱 甚해짐. 患者는 덩어리가 움직인다고 함
舌狀: 黃淡白
脈象: 澁弱

放射線科 超音波 所見

Pelvic Ultrasonogram follow up;
About 16x12x10cm, relatively well marginated echocomplex solid mass in pelvic cavity, possibly arising from right lateral wall of uterine body and marked left lateral displacement of uterine body.
Suspicious 4cm, enlarged both ovaries and similar echogenicity to above mentioned mass.
No evidence of fluid collection in pelvic cavity.

Conclusion;

1. Huge exophytic subserosal myoma, with compression of uterine body to left lateral side.
2. R/O Combined solid masses in both ovaries.



(3) 3次 診斷狀態

同一人 2000. 03. 00

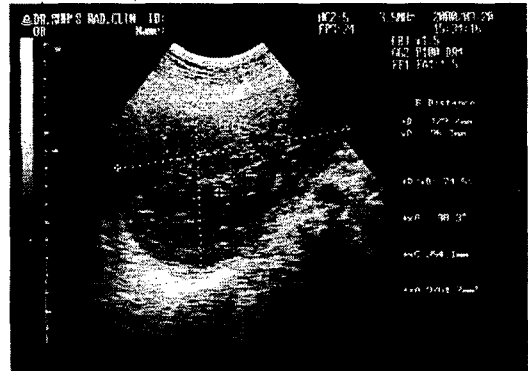
變動事項: 氣鬱狀態에 따른 不眠과 不安으로

患態가 더 惡化됨. 月事가 때가되도 안옴. 寒熱往來는 악화됨

- 舌苔: 淡白深刺
- 脈象: 緊澁

放射線科 超音波 所見

- Pelvic Ultrasonogram follow up;
About 13x10x17cm, no significant interval change of previously noted huge well defined echogenic solid mass lesion in pelvic cavity and development of internal cystic necrotic portions
About 4.5cm, slightly increased sized ovarian lesion
- Conclusion;
1. No significant interval change of previously noted subserosal myoma and ovarian lesions.
2. Development of internal necrosis within mass.

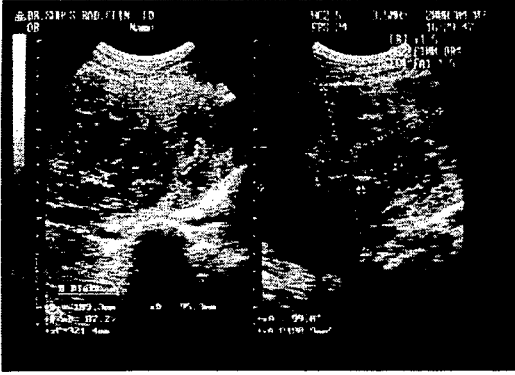


(4) 4次 診斷狀態

- 同一人 2000. 04. 00
- 變動事項: 7日前 맨스와 같이 나옴. 배가 2-3 일간씩 痛症이 隨伴됨. 배가 자주 痙攣이 同伴되고 2日前부터 寒熱往來
- 舌狀: 微淡白
- 脈象: 滑弱

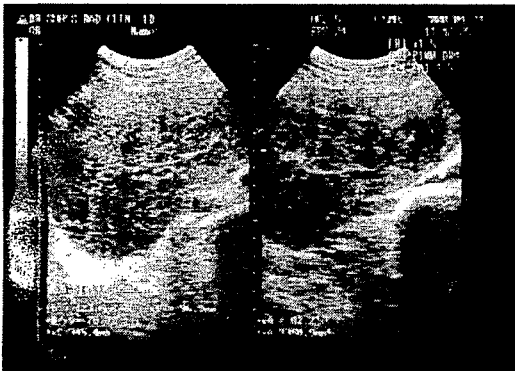
- Pelvic Ultrasonogram follow up;

About 10.5x8.5x12cm, more decreased size of previously noted huge subserosal myoma with no change of parenchymal echoes.



(5) 5次 診斷狀態

- 同一人 2000. 04. 00
- 變動事項 : 약간의 腹痛과 微弱한 便秘
- 舌狀 : 微黃淡白
- 脈象 : 滑弱
- 放射線科 超音波 所見
No significant interval change of previously noted huge myomas(12x6.2x 12cm)



Ⅲ. 考 察

一般的으로 腫瘍은 아직 發病原因과 機轉이 正確하게 밝혀져 있지 않기에 正確하게 定義를 내리기가 아직도 어려운 狀態이나 대체로 組織의 自律的인 過剩的 成長이며 이것은 個體에 대하여 意義가 없거나 이롭지 않을뿐더러 正常 組織에 破壞的인 것이라 볼 수 있으며 臨床 및 病理, 形態學的으로 良性腫瘍과 惡性腫瘍으로 區分될 수 있다.⁶⁾

洋醫學的으로 子宮腫瘍은 子宮筋腫, 子宮癌, 惡性絨毛上皮腫, 子宮腫瘍, 子宮線筋腫 등 여러 種類가 있다. 이 중 良性腫瘍은 子宮筋腫, 卵巢腫瘍, 卵管腫瘍, 子宮線筋腫이 있는데, 특히 子宮筋腫은 壁內性(intramural), 腸膜下(subserosal), 粘膜下(submucosal), 子宮頸部(cervical), 腸膜下筋腫이 闊間막(broad ligament)사이로 돌출한 것(Intraligamentous myoma) 등이 있으며 子宮筋肉腫, 子宮內膜癌, 胞狀畸胎, 不完全流産, 子宮後屈症, 子宮線筋腫 등과 鑑別해야 하며, 窒出血, 下腹部 不便感, 痛症, 腫塊觸知, 月經過多, 腰痛 등이 있다고 한다.⁴⁾⁵⁾

韓醫學的으로 腫瘍은 痰癖, 積聚는 男性에게 主로 發生되며, 臍部 아래로 발생하는 腫瘍을 瘰癧라 하여 主로 女性의 子宮에 腫塊가 있고 脹滿이나 痛症 혹은 出血이 同伴되며 腸覃, 石瘕, 血蠱²⁾로 分離하였다.

韓醫學에서는 瘰癧에 관한 原因으로 《入門》에서는 痰飲, 食積, 死血, 《千金方》에서는 食物, 陸靑筋은 風冷의 外濕으로 보았고 장벽은 《靈樞·水脹篇》에서 寒邪의 侵入으로 인한 氣紊亂으로 인한 瘀血의 生成이라 하였고 《景岳全書·婦人規》에서는 風寒, 怒傷肝, 思傷脾, 氣虛, 勞役 등으로 보았고, 《三因極一病證方論·婦人女子衆病論證治法》에서는 產褥과 七情으로 보았으며, 《東醫寶鑑》에서 “腸覃은 氣病이고 血病이 아니라” 하였다. 또한 石瘕는 月事不通의 子宮의 筋腫으로 《東醫寶

2) “又有腸覃石瘕血蠱 皆女子之疾 種種不同 乃瘕塊之 異名也” 《千金方》

鑑》³⁾에서 子宮이 寒氣에 損傷을 받아 瘀血이 形成되어 돌같이 積塊를 形成한 것으로 보았다. 또한 血蠱를 癥瘕의 甚者로 子宮出血性 子宮筋腫, 子宮囊腫, 胞狀畸胎등으로 瘀血, 氣滯로 보았다.¹⁾⁹⁾¹⁰⁾

韓醫學에서는 一般的으로 五臟六腑의 眞氣가 虛弱해진 狀態에서 邪氣가 侵入하여 發生하는데 局所的으로 氣血이 鬱滯한 結果로 發生하며, 이는 臟腑經絡 機能의 不調和와 密接하게 關聯되어 있으며 臨床的으로 그 原因은 七情內傷, 六淫外感, 飲食不節, 月經期와 産後의 不適切한 調理, 房事로 인한 勞傷 등의 原因으로 發生되었다. 結論的으로 精虛, 氣滯, 血瘀, 濕痰으로 그 原因이 나뉠 수 있다.¹¹⁾¹¹⁾

본 연구에서는 子宮筋腫, 子宮線筋腫을 血瘀, 氣滯, 濕痰으로 보고 精虛를 同伴하는 것으로 보았으며 治法은 先破瘀, 散氣, 祛濕을 택하였다.¹⁰⁾

處方 구성은 七情으로 인한 氣滯, 氣結에는 四製香附子⁴⁾¹²⁾를 使用하고 瘀血에는 歸朮破瘀湯을 使用하였다.

그리하여 子宮筋腫, 子宮線筋腫 등의 子宮部 질환은 精虛, 瘀血, 氣滯, 濕痰으로 보아서 加

味歸朮破瘀湯을 投與했을 때 가장 效果的이었으며 卵巢囊腫 등의 卵巢部 疾患은 加味補中益氣湯을 投與했을 때 效果的이었다.⁵⁾¹²⁾¹³⁾¹⁴⁾¹⁵⁾¹⁶⁾¹⁷⁾

무엇보다도 意義 있었던 것은 3-10cm 以上の 子宮良性腫瘍은 手術이 필수적인 것으로 認識되었으나 韓藥材를 이용한 治療를 並行하면 10cm以上の 巨大 腫塊도 消腫시킬 수 있음을 確認했지만 더 많은 臨床例가 필요할 것으로 사료된다.

IV. 結 論

加味歸朮破瘀湯과 加味補中益氣湯을 투여한 子宮난소중양 환자의 臨床 治驗例를 超音波 觀察로 확인한 바 다음과 같은 結果를 얻었다.

1. 子宮體部, 子宮部の 腫瘍과 腫塊 등은 瘀血 消瘀에 效果가 있는 加味歸朮破瘀湯이 有效했다.
2. 卵巢部位의 囊腫, 腫塊 등은 氣滯, 氣結 下陷에 效果가 있는 加味 補中益氣湯과 四製香附子が 有效했다.
3. 子宮, 卵巢疾患에 腫瘍, 腫塊 등은 모두 七情傷과 密接한 關係가 있는 것으로 사료된

- 3) “石瘕者 胞中傷損 瘀血結成 久即緊硬如石…… 乃先感寒氣而後血雍所致” 《東醫寶鑑》
- 4) 四製香附子를 使用한 理由는 理氣解鬱 調經止痛하는 藥으로서 月經不調, 子宮出血, 無月經, 不妊症, 帶下, 肝氣鬱結 및 특히 卵巢의 內分泌機能失調症狀 治療 및 調整 目的으로 使用되며, 이는 腦下垂體前葉으로부터의 FSH 및 LH의 有腦調節에 의한 것이며 子宮收縮이나 子宮體部에서는 작용하지 않는다는 것이다. 그러므로 卵巢疾患과 氣機鬱結症에 특히 多用하였다. 또한 四製香附子の 製法은 12가지나 되는 方法이 있는데 本人은 東醫寶鑑, 醫部全錄, 婦人玉尺 등에 記載되어 있는 製法을 使用했다. 그 方法은 香附子 600g을 4等分하여 1等分은 薑汁과 鹽水에 醃漬하여 降痰하고 1等分은 醋을 醃漬하여 補血하며 1等分은 山梔子 150g과 같이 炒한다음 梔子를 除去함으로써 散鬱하고 1等分은 童便洗함으로써 降火시키는 方法을 使用했다.
- 5) 本人은 子宮腫塊의 疾患을 精虛, 瘀血을 主로 보아서 四物을 強化한 加味歸朮破瘀湯을 使用하고, 卵巢腫塊疾患에 精虛 氣結 七情傷으로 보아서 四君子와 香附子를 強化하여 處方을 쓴 加味補中益氣湯을 使用했는데 여기에 根據는 <<諸病源候論·婦人雜病諸候>> “婦人이 月經이 한달에 몇번씩 오고 게다가 슬프고 憂鬱하며 두렵고… 가슴속이 불안하며, …精神이 없으면 狐癩之聚가 생긴다”라 했고, 또 <<素問·陰陽應象大論>> “中央生濕 在之爲思 思傷脾 怒勝思”, <<舉痛論>> “思即心有所有存 神有所歸 正氣留不行 故氣結矣” <<醫編·恐>> “恐者 心有所怯也 蓋心氣虛使然 而屬之腎者 恐即氣下 故屬腎也” <<儒門事親>> “恐即精怯 怯即上焦閉 閉即氣還 還即下焦脹 故氣不行” 이다. 또한 卵巢(天癸)와 가장 密接한 關係가 있는 七情傷은 바로 恐이며 恐의 脈診은 <<得效方>>과 <<入門>>에서 沈脈이며 이것은 傷腎의 所致이며 이 때의 適切한 處方으로 “菴”은 補中益氣湯을 竊았으며 <<回春>>에 “五積六聚는 癥瘕積塊로 元氣가 虛弱하고 衰怯하고 飲食이 不振하고 四肢가 沈困하면 마땅히 補中益氣湯에 三稜 蓬朮 青皮 香附子 桔梗 藿香 薏智仁 肉桂를 加하여 用한다” 고 하였다. 더불어 <<寶鑑>>에서도 氣病이라 하였다. 이에 주로 卵巢疾患과 七情婦人 腫塊에 使用하였다. 또한 子宮部 腫塊에는 “柳”, “尹”, “趙”의 論文에 準하여 歸朮破瘀湯이 子宮頸部 腫瘍과 子宮平滑筋 收縮과 自發運動, 子宮部的 抗血栓作用이 立證되어 있다. 이러한 緣由로 使用하였다.

다.

4. 超音波象 直徑10cm以上の 巨大 腫塊에도 韓方治療의 可能性을 보여 주었다.

以上の 結果들은 더 많은 治驗例와 깊이 있는 研究가 隨伴될 경우 手術요법 위주의 腫瘍 치료에 韓方 藥物治療가 새로운 可能性을 열어 줄 수 있다고 사료된다.

參考文獻

1. 宋炳基. 漢方婦人科. 서울 : 杏林出版社. 1986 : 254-62.
2. 李鍾華. 漢方婦人科. 臨床診療. 서울 : 癸丑文化社. 1982 : 265.
3. 李埏. 懸吐醫學入門. 서울 : 翰成社. 1983 : 680-2
4. 이경원. 子宮筋腫의 超音波 撮影所見. 忠南大學校 大學院 碩士論文. 1989 : 12. 15.
5. Sandra L, Hangen-Ansert. Textbook of diagnostic ultrasonography. 3rd ed. St. Louis. 1989.
6. 김연진 외. 骨盤腔內 腫塊의 超音波 撮影所見. 大韓放射線醫學會誌. 1982 : 3, 10, 17.
7. 崔鐘煥. 子宮筋肥大症에 관한 臨床的 考察. 全北大學校大學院 碩士論文. 1982 : 12-13.
8. 정진홍. 婦人科腫瘍. 醫林. 1999 ; 45 : 10, 33.
9. 李起男. 婦人癥瘕豫防法. 醫林. 1999 ; 45 : 11, 44.
10. 許浚. 東醫寶鑑. 서울 : 麗江出版社. 1994 : 1770, 1812.
11. 金永勳. 晴崗醫鑑. 서울 : 成輔社. 1984 : 405.
12. 尹鎮枸. 四製香附子가 白鼠 卵胞刺戟 호르몬과 抗體化 호르몬에 미치는 影響. 圓光大學校. 1986 : 40.
13. 黃度淵. 方藥合編. 서울 : 南山堂. 1992 : 56.
14. 張從政. 醫部全錄·儒門事親·九氣感疾更相爲治衍. 서울 : 一中社. 1986 : 2176.
15. 李延華. 歸朮破癥湯이 Hela Cell에 미치는 影響. 圓光大學校大學院 學位論文. 1994 : 1-2, 22.
16. 尹文漢. 歸朮破癥湯 煎湯液이 白鼠의 子宮筋 收縮과 卵胞刺戟 호르몬이 黃體化 호르몬에 미치는 影響. 裡里 : 圓光大學校 大學院 博士學位論文. 1990.
17. 趙洪健. 歸朮破癥湯이 Endotoxin으로 수발된 白鼠의 實驗的 血栓症에 미치는 影響. 大田 : 大田大學校大學院 碩士學位論文. 1994.