

동맥관개존증을 보이는 개에서 개흉을 통한 동맥관 결찰술

엄기동 · 장광호¹ · 오태호 · 이영원* · 박수원** · 장동우 · 윤정희***

경북대학교 수의과대학, *충남대학교 수의과대학
서울동물의료원, *서울대학교 수의과대학

Surgical Ductus Closure in a Dog with Patent Ductus Arteriosus

Ki-Dong Eom, Kwang-Ho Chang¹, Tae-Ho Oh, Young-Won Lee*, Soo-Won Park**,
Dong-Woo Chang and Jung-Hee Yoon***

College of Veterinary Medicine, Kyungpook National University
*College of Veterinary Medicine, Chungnam National University
**Seoul Animal Medical Center
***College of Veterinary Medicine, Seoul National University

Abstract : A 6-month-old, intact male dog was admitted to Seoul Animal Medical Center. The referring veterinarian suspected that the patient might have congenital cardiac problem. It was diagnosed with patent ductus arteriosus(PDA) based on the physical examination, auscultation, radiography, electrocardiography and ultrasonography. After surgical ductus closure, there were improved clinical conditions through by alleviation of atrial fibrilation and left heart enlargement.

Key words : patent ductus arteriosus, electrocardiography, color doppler, atrial fibrilation, heart enlargement

서 론

동맥관 개존증(patent ductus arteriosus: PDA)은 태생기에 폐동맥과 하행대동맥을 연결하는 동맥관이 폐쇄되지 않고 개통된 상태로 잔존하여 심방관계 및 폐장 순환에 이상을 일으키는 선천성 심질환이다^{6,10}. PDA는 개에서 선천성 심질환 중 약 25-32%를 차지하고 대동맥 협착증과 함께 다발 하는 질환중의 하나이다⁶.

PDA를 보이는 환축의 처치는 진단과 함께 즉각적인 동맥관의 폐쇄가 권장되고 있다^{1,3,13}. 잔존하는 동맥관의 폐쇄를 위해 개흉을 통한 동맥관 결찰술을 적용하거나 또는 특수하게 제작된 전색용 coil을 대퇴동맥을 경유하여 동맥관에 삽입하는 방법이 있다².

본 증례에서는 심방세동과 울혈성 심부전을 동반하고 PDA로 진단된 환축에서 개흉을 통한 동맥관 결찰술의 개요와 수술 결과에 대하여 보고한다.

증 례

병력 및 임상증상

체중 2.2 kg의 6개월령 수컷 Maltese 종이 4개월령부터 기침 증상을 보여 부산지역 동물병원 세곳에서 호흡기 치료를 받았으나 호전되지 않아 서울소재 서울동물의료원에 내원하였다. 병력청취 결과 내원 18일 전부터 운동불내성 및

호흡촉박으로 판단되는 임상증상과 체중감소(약 270 g)가 관찰되었으며 최근 야행성 기침이 심해졌다고 호소하였다.

신체검사 및 혈액검사 소견

체온은 38.8°C, 호흡수는 66회/분, 심박수는 정확한 측정이 불가능하였다. 구강점막, 안검연 및 결막이 창백하였다. 흉부 촉진 시 심한 precordial thrill과 청진시 폐동맥판 입구 부위에서 PDA의 특징인 기계성 심잡음이 청취되었다⁵. 혈액 검사 소견은 모두 정상 범위를 나타냈다.

심전도소견

심조율은 심방세동을 동반한 sinus rhythm을 보였다. 제 II 유도상에서 각 파형에 따른 심전도 소견은 좌심방 확장을 시사하는 P파 진행시간의 연장과 다양한 파형을 보이는 wandering pacemaker가 관찰되었다. 심실중격의 전도장애로 판단되는 deep Q파, 심실확장에 따른 심근벽 손상으로 의심되는 ST segment의 상승과 T파의 음성화, 좌심실 확장으로 인한 QRS complex 상승(2.4 mV)이 관찰되었다. 특히 I 유도 상에서 R파의 전위가 높게 나타났다. 평균 전기축은 -6°로서 심한 좌측편위를 보였다(Fig 1A).

흉부 X선 소견

외측상에서 기관의 거상, 좌심방과 심실의 확장, 심첨부와 흉골이 접촉 정도가 증가된 소견을 보였다. 복배상에서 대동맥궁의 돌출, 좌심방의 돌출, 심첨부의 하수와 우심경계부 확장 및 폐혈관의 확장이 관찰되었다. 심장의 크기 변화를 알아보기 위함 외측 흉부 방사선 사진소견을 정량적으로 평가

¹Corresponding author.
E-mail : khjang@knu.ac.kr

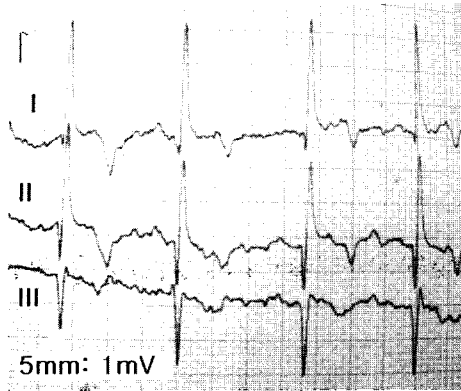


Fig 1A. Pre-surgery electrocardiogram from a dog with patent ductus arteriosus, recorded at 1/2 standard (5 mm = 1 mV; 50 mm/sec). In lead I, the R wave amplitude is increased (over 3 mV). Prominent Q waves(1.2 mV), elevated ST segment, and left axis deviation of approximately -6° . In lead II the R-wave amplitude is increased (over 3.2 mV), indicating left ventricular enlargement. P waves are widened, compatible with left atrial dilatation. There is also atrial fibrillation and wandering pacemaker.

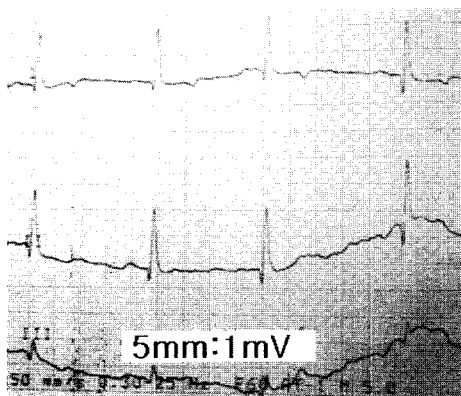


Fig 1B. Electrocardiogram from a dog with patent ductus arteriosus at 10 days after surgery, recorded at 1/2 standard (5 mm = 1 mV; 50 mm/sec). In lead II, the R wave amplitude (2.2 mV) is resulting in normal range. The prominent Q waves (0.4 mV) can still be seen, but electrical axis(-44°) and R-wave amplitude(under 2.2 mV) is returned to normal range.

자료로 이용하였다. 측정방법으로는 기관 분기부에서 심첨부까지의 종축 거리와 이에 수직을 이루는 심장의 최대 횡단면인 횡축거리를 측정한다. 이들 각각의 거리를 제 4흉추 추체를 기시점으로 하여 후방으로 연장했을 때 포함되는 추체수의 합을 구하는 vertebra heart scale(VHS)을 적용하였다⁸. 본 증례에 VHS 방법을 적용한 결과 13.8 V를 나타냈다(Fig 2A).

초음파소견

좌심방과 좌심실의 뚜렷한 확장이 관찰되었다(Fig 3A). 컬

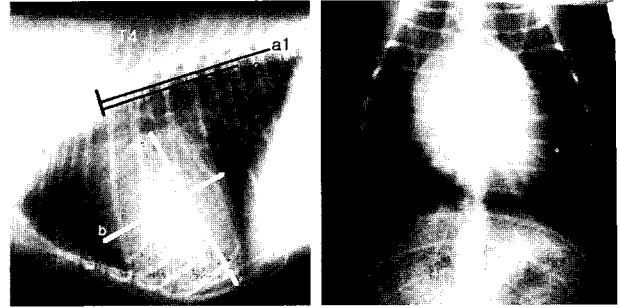


Fig 2A. Before surgery. Lateral and ventrodorsal thoracic radiograph of a dog with patent ductus arteriosus. The cardiac silhouette is markedly enlarged. On the lateral radiograph the cranial and caudal margin appear rounded, and there is elevation of the tracheal bifurcation. Long axis(a) and short axis(b) heart dimensions are interchange onto the vertebral column(a1 and a2) and recorded as the number of vertebrae beginning with the cranial edge of the T4. On the ventrodorsal radiographs there are bulges on the left cardiac margin at the site of aorta and cardiac silhouette is enlarged and elongated.

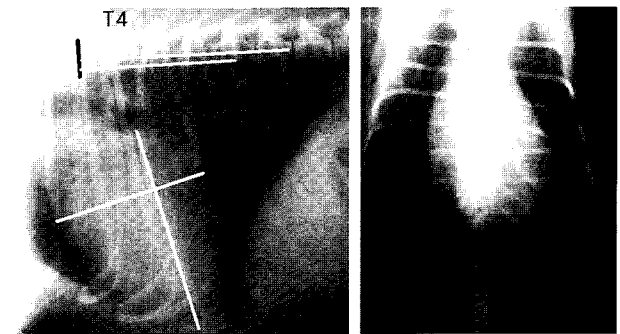


Fig 2B. On radiographs obtained at the 40th day after surgery. The cardiac size is markedly decreased lateral and ventrodorsal view. There is alleviated the degree of tracheal elevation and sternal contact on lateral view as well as bulged aortic area and elongated left heart contour. Vertebral heart scale for cardiac size is recorded as 10.3 V.

러 도플러 검사에서는 수축기와 확장기에 일어나는 비정상적이 모자이크양의 혈류가 주폐동맥부위에서 관찰되었고, 후대동맥과 연결되는 직경 5.4 mm 크기의 개존된 동맥관도 확인되었다(Fig 3B). 혈액의 역류는 심실수축기에 대동맥판구와 승모판 입구에서 뚜렷하게 관찰되었다(Fig 3C).

이상의 검사소견으로부터 심방세동과 중등도의 폐성고혈압을 동반한 PDA로 진단하고 수술적 교정을 실시하였다.

수술적 교정

내원 당일 digoxine(10 µg/kg/bid/P), dopamin(3 µg/kg/IV/min), furosemide(2 mg/kg)를 2.5% dextrose과 동량의 0.45% saline에 희석하여 3일간 투여하였다. 술전 1시간 전 항생요

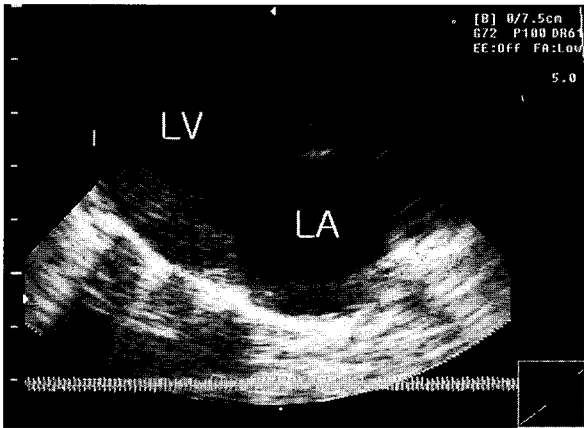


Fig 3A. A right parasternal 4-chamber view demonstrated dilatation of the left ventricle reveal(LV) and left atrium(LA).

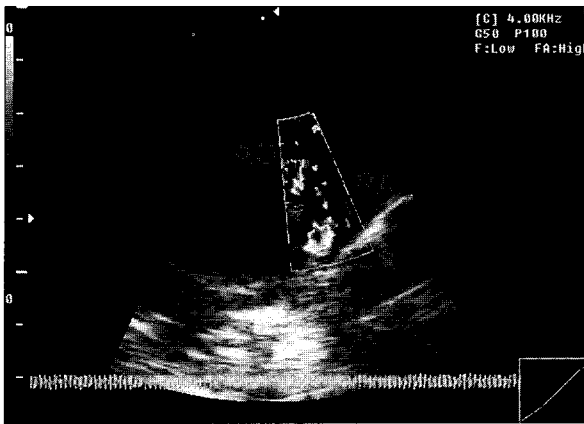


Fig 3B. Color doppler image of the right short-axis view. The red-blue colored turbulent jet entered into the pulmonary artery(PA) from the aorta(AO).

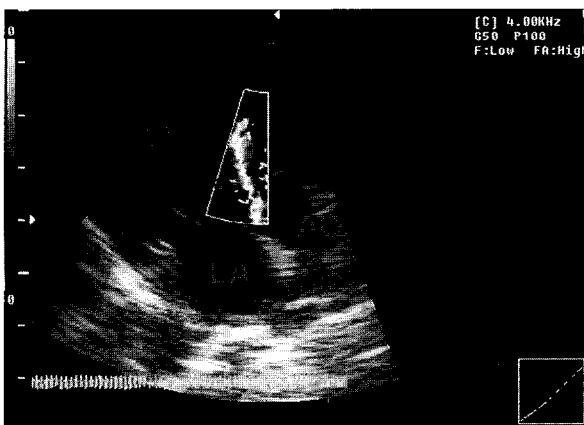


Fig 3C. Color Doppler image of the left ventricular outflow region during systole, obtained from the right parasternal long-axis view. There is a turbulent diastolic jet aortic valve back into the left ventricle.

범(cefazoline 22 mg/kg/IM)을 실시하였다^{4,13}.

Atropine을 전처치하고 Fentanyl과 Ketamine 병용 투여 후 기관내 삽관을 실시하였다. 유지마취로는 Isoflurane을 사용하였고 벤틸레이터(Engler®)를 이용하여 수술 종료시점까지 강제호흡 상태를 유지하였다.

환축을 우측횡와시킨 상태에서 좌측 제 5늑간에서 피부 및 근절개를 통해 개흉을 실시하였다. 횡격막신경과 반회신경을 확인 분리하고 대동맥과 폐동맥부위를 nerve root retractor를 이용하여 노출시켰다. 동맥관을 주위 연부조직으로부터 분리하기 위하여 tangential vascular clamp 선단을 이용 조심스럽게 둔성 박리하였다^{1,9,12,13}. 결찰로 인한 혈류의 급작스런 변화와 폐성고혈압에 따른 심장의 기능 변화 여부를 심전도 감시하에서 확인하면서 대동맥과 주폐동맥 중간부위를 1분 동안에 걸쳐 서서히 임시 결찰하였다(Fig 4)¹². 동맥관을 결찰하고 있는 clamp를 사이에 두고 비흡수성 봉합사(Supramide® No. 2)를 이용하여 동맥관의 근위부와 원위부를 각각 완전 결찰하였다². Clamp를 제거하고 흉강내 흡압 형성을 위해 배액관을 제 9늑간에 설치하였다¹³. 흉강내 공기를 최대한 제거할 목적으로 폐장이 흉강내에서 최대로 확장된 상태에서 벤틸레이터를 일시 정지시킨 다음 폐흡하였다. 배액관에 three way valve와 50 cc 주사기를 연결한 다음 약 70 cc 정도의 공기를 추가로 제거하였다. 술 후 방사선 촬영 후 추가적인 공기 제거 필요성이 없다고 판단되어 배액관을 제거하였다.

경과 및 결과

수술중 전흉부 진전음은 동맥관 결찰과 함께 소실됨을 관찰할 수 있었다. 수술 종료 후 심정진에 따른 심잡음은 소실되었다. 신체 검사상에 나타났던 점막의 창백 정도가 뚜렷하게 개선되었고 절개부 통증을 제외한 비정상적인 임상증상은 관찰되지 않았다. 초음파 검사에서는 심수축률 저하와 미약한 승모판성 역류가 계속 잔존하였다. 심전도 검사에서는 술전에 비해 뚜렷한 변화는 확인되지 않았지만 심방세동은 소실되었다.

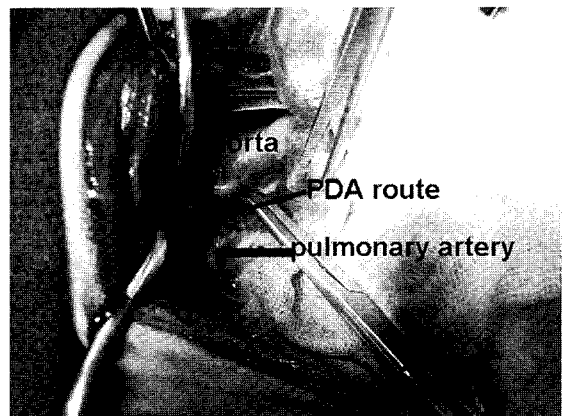


Fig 4. Ligate the PDA by passing tangential vascular clamp around the ductus arteriosus.

술 후 10일째 X선 검사, 심전도 검사에서 뚜렷한 개선이 확인되지 않았다. 심초음파 검사에서는 대동맥판구와 승모판 영역에서의 turbulent jet flow는 관찰되지 않았다. 심기능 개선을 위해 digoxine, furosemide, enalapril을 1개월간 내복 지시하였고, 2주간 광범위 항생요법을 병용할 수 있도록 내복약을 처방한 다음 퇴원 조치하였다⁸.

술 후 40일째 내원하여 술전 심기능 검사 항목에 대한 재평가를 실시하였다. 문진 결과 술전에 비해 활동성이 뚜렷하게 개선되었고 운동불내성 및 야행성 기침은 완전히 소실되었음이 확인되었다. 일반 혈액 검사 소견에서는 모든 항목이 정상 범위를 유지하였다. 방사선 검사 결과 술전 13.8 V 크기를 보이던 심음영의 크기는 10.3 V 정도로 현저하게 축소된 결과를 나타냈다(Fig 2B). 심전도 검사에서는 가까운 Q파를 확인할 수 있었다. 또한 I 유도 상에서 R파의 전위는 술전에 비해 감소되고 정상적인 파형을 보였다. 전기축은 정상범위인 +44°를 나타냈다(Fig 1B).

술 후 심초음파 검사결과 잔존하던 승모판성 역류는 완전 소실되고 심실과 심방의 크기는 술전과 비교하여 뚜렷하게 감소된 결과를 보였다.

고 찰

동맥관은 좌측 6번째 동맥궁에서 발생하고 태아기에 우심방으로부터 구출된 혈액 대부분을 동맥관을 통해 직접 체순환으로 들어가게 하는 통로이다. 생후 폐장이 공기를 흡입하게 되면 혈압과 혈액 산소분압의 변화로 동맥관의 평활근이 수축되어 내강이 폐쇄되게 된다. 이후 점진적으로 동맥관은 결합조직으로 변화되어 동맥관삭으로 남게된다¹⁰. 동맥관 폐쇄부전은 평활근이 적고 수축성이 희박한 조직학적 특징을 보이는 개체 또는 수축성은 있지만 동맥관의 구조적인 이상에 의해 기인된다고 보고되고 있다^{5,6,10}.

PDA는 좌우단락을 보이는 것이 특징이며 이로 인해 좌심의 혈량 부담을 가중시키고 심실과 심방의 확장을 초래한다. 또한 외과적 처치가 수행되지 않는다면 지속적인 좌심부전과 폐부종을 일으키고 대다수 1년령 이하에 사망한다^{4,5,9,12}. 따라서 PDA는 가능하다면 진단과 동시에 외과적 처치를 행하는 것이 바람직하고 울혈성 심부전이 확인되는 경우 안정화시킨 후 수술적 교정이 권장된다¹³. 본 증례에서의 울혈성 심부전의 근거인 심한 좌심의 확장성 병변과 야행성 기침이 확인되었다. 이와 같은 울혈성 심부전 요소는 술 전 처치가 지시되며, 이를 위해 양성변력제인 digoxine과 심장의 전부하를 줄여주기 위한 목적으로 enalapril과 이노제를 3일간 투여한 결과 익일부터 기침과 호흡촉박과 같은 증상이 소실됨을 관찰할 수 있었다⁸. PDA 환축의 수술중 사망률이 10% 정도를 보이며 주된 원인은 동맥관 박리중 파열 또는 천공에 따른 출혈이다. 따라서 성공적인 수술을 위해서는 적절한 술전 처치와 술중 박화된 혈관손상을 방지하기 위한 기술이 요구된다¹⁴.

심전도검사서 나타난 높은 R파는 확장된 좌심실의 전기

적인 활성의 강화를 의미하고 연장된 P파는 좌심방의 확장에 의한 전도시간의 연장을 의미한다. 이는 PDA를 보이는 대개의 환축에서 나타나는 심전도 소견의 특징중 하나이지만 항상 관찰되는 것은 아니다^{5,6,13}. PDA 증상이 심화되면 심방세동으로 발전되지만 술 후 더 이상의 진전은 확인되지 않았으며, 술 후 40일째 검사소견에서는 소실되어 나타났다. 좌심실 확장으로 인하여 극심한 좌측편위를 보인 평균전기축은 정상 범위 내로 회복되었다.

소동물의 경우 정상적인 심장의 평균 VHS는 10.5 V를 보이지만 본 증례에서는 13.3 V로 증가된 양상을 나타냈다⁸. 이는 좌심의 뚜렷한 확장을 의미하며 술 후 40일째 방사선 소견에서는 10.3 V로 감소되었음을 확인하였다. 이는 좌심의 후부하 상승을 유발하는 동맥관의 소실과 혈관 이완제 및 이노제 처치에 따른 전부하의 감소가 심장의 박출 부담을 줄여준 결과로 평가된다.

PDA의 초음파 소견의 특징은 좌심실 혈량의 증가에 따른 심실 확장이 우측 장축상에서 관찰이 용이하였고 우심의 형태적 변화는 나타나지 않았다. 대동맥궁 기시부의 확장이 현저하게 나타났지만 폐동맥이 확장된 소견은 뚜렷하지 않았다⁷. 일반적으로 동맥관 개존 부위의 color doppler 소견에서 혈액의 흐름의 교란으로 나타나는 모자이크 패턴은 좌측 전방 장축상에서 나타나지만, 본 증례의 경우 우측 단축상에서 관찰이 용이하였다¹¹. 심실 이완기에는 대동맥으로부터 수축기에는 승모판을 통한 좌심방으로의 혈액의 역류가 확인되었다. 이는 심실과 심방의 확장에 따른 승모판구의 이완과 후부하의 상승에 기인한 것으로 판단된다. 동맥관 결찰 후 수술당일 대동맥판과 승모판 영역의 초음파 검사에서는 술전에 비해 감소된 역류 소견을 보였으나 술 후 40일째에는 소실되어 나타났다. 이는 동맥관 결찰에 따른 후부하 소인이 제거되고 전부하를 줄이기 위한 장기간의 약물에 따른 심장 형태가 축소된 것을 의미한다고 볼 수 있다.

술 후 8개월 현재 정상적인 활동을 보이고 있고 PDA에 따른 술전에 보였던 임상증상은 없는 것으로 확인되었다. 심장의 기능적, 형태적 정상성이 회복된 것으로 판단되며, 개흉술 보다는 안전역이 높고 효과적인 혈관내 coil 삽입술에 대해 고려해 볼 필요가 있다고 사료된다.

결 론

수컷 6개월령의 Maltese 품종의 개가 호흡곤란 및 운동불내성으로 내원하여 신체검사, 심전도 검사, X선 검사, 초음파검사를 통하여 동맥관 잔존증으로 진단하였다. 외과적으로 동맥관 결찰을 통해 심방세동과 확장성 심부전 요소가 완화되었고 이에 따른 임상증상의 개선을 확인할 수 있었다.

참 고 문 헌

1. Birchar d SJ, Bonagura, Fingland RB. Results of ligation of patent ductus arteriosus in dogs: 201 cases. JAVMA 1990;

- 196: 2011-2013.
2. Buchanan JW, Bucheler J. Vertebral scale system to measure canine heart size in radiographs. *JAVMA* 1995; 206: 194-199.
 3. Corti LB, Merkley D, Nelson OL, Ware WA. Retrospective evaluation of occlusion of patent ductus arteriosus with hemoclips in 20 dogs. *JAAHA* 2000; 36: 548-555.
 4. Ettinger SJ, Feldman EC. Congenital heart disease. In: *Textbook of Veterinary Internal Medicine*, 4th ed. Philadelphia: WB Saunders. 2000: 745-750.
 5. Fossum TW. Surgery of the cardiovascular system. In: *Small animal surgery*, 2nd ed. St Louis: Mosby. 2002: 675-715.
 6. Fox PR, Sisson D, Moise NS. Prevalence of cardiovascular disorder. In: *Textbook of canine and feline cardiology*, 2nd ed. Philadelphia: WB Saunders. 1999: 457-470.
 7. Fox PR, Sisson D, Moise NS. Prevalence of cardiovascular disorder. In: *Textbook of canine and feline cardiology*, 2nd ed. Philadelphia: WB Saunders. 1999: 130-172.
 8. Hamlin RL, Benitz AM, Ericsson GF, Cifelli S, Daurio CP. Effects of enalapril on exercise tolerance and longevity in dogs with heart failure produced by iatrogenic mitral regurgitation. *J Vet Intern Med* 1996; 10: 85-87.
 9. Hunt GB, Simpson DJ, Beck JA, Goldsmid SE, Lawrence D, Pearson MR, Bellenger CR. Intraoperative hemorrhage during patent ductus arteriosus ligation in dogs. *Vet Surg* 2001; 30: 58-63.
 10. Knight DH, Patterson DF, Melbin J. Constriction of fetal ductus arteriosus induced by oxygen, acetylcholine, nor-epinephrine, in normal dog and those genetically predisposed to persistent patency. *Circulation* 1973; 47: 127-132.
 11. Moise NS. Doppler echocardiographic evaluation of congenital heart disease. *J Vet Intern Med* 1989; 3: 195-207.
 12. Oswald GP, Orton EC. Patent ductus arteriosus and pulmonary hypertension in related Pembroke Welsh corgis. *JAVMA* 1993; 202: 761-764.
 13. Partington BP, Partington CR, Biller DS, Toshach K. Transvenous coil embolization for treatment of patent ductus venosus in a dog. *JAVMA* 1993; 202: 281-284.
 14. Reller MD, Colasurdo MA, Rice MJ, McDonald RW. The timing of spontaneous closure of the ductus arteriosus in infants with respiratory distress syndrome. *Am J Cardiol* 1990; 66: 75-78.