

해부학적 변이를 가지는 전방골간신경 증후군: 1예 보고

이준호¹ · 나재범¹ · 김재수¹ · 유진종¹ · 이경규^{1,2} · 정성훈¹

전방골간신경 증후군은 전방골간신경의 질환으로서, 장무지 굴근, 심수지 굴근 및 방형 회내근의 마비가 나타나고, 감각은 정상인 것이 특징적이다. 전방골간신경 증후군은 많이 알려져 있으나 자기공명영상 소견에 대한 보고는 적으며, 신경 분포의 해부학적 변이를 가지는 전방골간신경 증후군에 관한 보고는 더욱 드물다. 저자들은 정상변이의 신경분포를 보이는 전방골간신경 증후군 증례를 1예 경험하였기에 방사선학적 소견을 문헌고찰과 함께 보고하고자 한다.

서 론

전방골간신경 증후군(anterior interosseous nerve syndrome)은 전완관 증후군의 일종으로, 여러 원인에 의해 정중신경의 순수 운동신경가지인 전방골간신경의 마비를 일으키는 질환으로서, 장무지 굴근, 방형 회내근, 둘째 셋째 손가락의 심수지 굴근의 마비가 나타나는데, 감각감소는 없다. 대부분의 환자에서 이러한 전형적인 증상을 기준으로 임상적으로 진단을 하고 근전도검사로서 확인할 수 있다. 근전도검사는 주관적이고 침습적인데 반하여 자기공명영상을 이용하면 비침습적으로 탈신경화된 근육의 위치를 결정할 수 있기 때문에 진단에 유용한 것으로 알려져 있다 (1-4).

전방골간신경 증후군에서 전방골간신경의 해부학적 변이를 가지는 경우는 드물며, 자기공명영상 소견에 관한 보고는 더욱 드물다 (1). 저자들은 정상변이 신경분포를 보이는 전방골간신경 증후군 1예를 경험하였기에 자기공명영상과 초음파 소견을 보고하는 바이다.

증례 보고

50세의 남자 환자가 약 5개월 전부터 시작된 좌측 둘째 손가

락을 굽히지 못하여 내원하였다. 환자는 내원 11개월 전에 좌측 건관절을 수상 당한 후 회전근개 파열로 수술하였다. 내원 당시 이학적 검사에서 좌측 둘째 손가락의 중수지관절, 근지골관관절, 원지골관관절의 능동적인 굴곡이 소실되었고, 전완부의 심한 근위축이 나타났으며, 장무지 굴근, 심수지 굴근, 방형회내근의 근약화가 나타났다. 그러나 감각감소는 없었다. 운동신경전도 및 감각신경전도 검사에서 정중신경, 척골신경, 그리고 표재성 요골신경검사는 정상이었으나, 근전도 검사에서 좌측 장무지 굴근, 심수지 굴근 및 방형 회내근에 비정상적인 자발성 활동이 관찰되었다. 자기공명영상소견상 정중신경과 주변조직에서 특이소견은 나타나지 않았다. 스펀에코 T1강조영상(TR/TE=460/15msec)에서 심수지 굴근, 방형 회내근과 장무지 굴근의 심한 근위축이 나타났으며, 스펀에코 T2강조(TR/TE=1800/90msec) 및 short inversion time inversion recovery(STIR) 영상(TR/TE/T1=2000/15/150msec)에서 세 근육의 신호강도가 증가되었으며 (Fig. 1, 2), 심수지 굴근의 경우 신호강도의 증가가 둘째부터 다섯째 손가락의 심수지 굴근에서 나타났다. 세 근육 모두 조영증강은 관찰되지 않았다. 초음파 검사에서 방형 회내근, 장무지 굴근, 그리고 심수지 굴근의 위축소견과 근육의 에코가 증가된 소견을 보였고 (Fig. 1), 역동적인 초음파검사상 심수지 굴근의 파열은 관찰되지 않았다. 자기공명영상 촬영 후 환자를 추적관찰하고 있으며, 증상은 호전되지 않았다.

대한자기공명의과학회지 6:147-151(2002)

¹경상대학교 의과대학 진단방사선과학교실

²서울대학교병원 진단방사선과

이 연구는 교육부 BK21(2000년)의 일부 지원에 의하여 이루어진 것임.

접 수 : 2002년 7월 10일, 채 택 : 2002년 10월 19일

통신저자 : 나재범, (660-702) 경남 진주시 철암동 90, 경상대학교병원 진단방사선과

Tel. (055)750-8211 Fax. (055)758-1568 E-mail: jbna@nongae.gsnu.ac.kr

고 찰

전방골간신경 증후군은 전완관 증후군의 일종으로 Kiloh와 Nevin (5)이 1952년에 처음으로 보고하였으며, 여러 원인에 의해, 정중신경의 순수 운동 신경 가지인 전방 골간 신경이 마비를 일으키는 질환이다. 증상은 근위 전완부에 막연한 동통이 운동시에는 증가되었다가 휴식시에는 소실되고, 장무지 굴근, 둘째 및 셋째 손가락의 심수지 굴근, 그리고 방형 회내근이 마비되나, 감각 감소가 없는 점이 특징이다. 본 증례에서도 환자는 둘째 손가락이 굽혀지지 않고 좌측 전완부의 근위축을 보이며 감각 소실은 없는 전형적인 전방골간신경 증후군의 증상이 나타났다. 그리고 초음파나 자기공명영상에서 정중신경이 정상으로 나타나고, 원인이 될만한 병력이 없어 자발성 전방골간신경 증후군으로 생각하였다.

전방골간신경은 주관절 바로 아래 부위에서 정중신경의 가지로 기시하여 원회내근, 장무지굴근 및 그리고 둘째 및 셋째 손가락의 심수지 굴근의 운동을 지배한다. 전방골간신경 증후군에서 전방골간신경의 해부학적 변이는 드물며, 요측 수근 굴근(flexor carpi radialis)의 신호증가가 관찰된 보고가 있고 (1), 손의 내재근(intrinsic muscle)의 근육의 약화가 보고되어 있다 (6). 본 증례에서는 탈신경화된 범위가 둘째부터 다섯째 손가락까지 네 개 손가락의 심수지 굴근을 포함하여, 그 범위가 전방골간신경이 지배하는 근육의 범위보다 넓었으며, 이는 전방골간신경 분포의 해부학적 변이에 의한 것으로 생각된다.

전방골간신경 증후군의 임상적인 확진은 근전도 검사로 이루어지지만, 근전도 검사는 시술자에 따라 주관적이고, 침습적이며, 또한 기술적인 어려움이 있다. 이에 반하여 자기공명영상은 객관적이고 비침습적이며, 건 손상을 배제할 수 있는 장점이 있다. STIR 영상은 증가된 외세포액의 검출에 민감하기 때문에 급

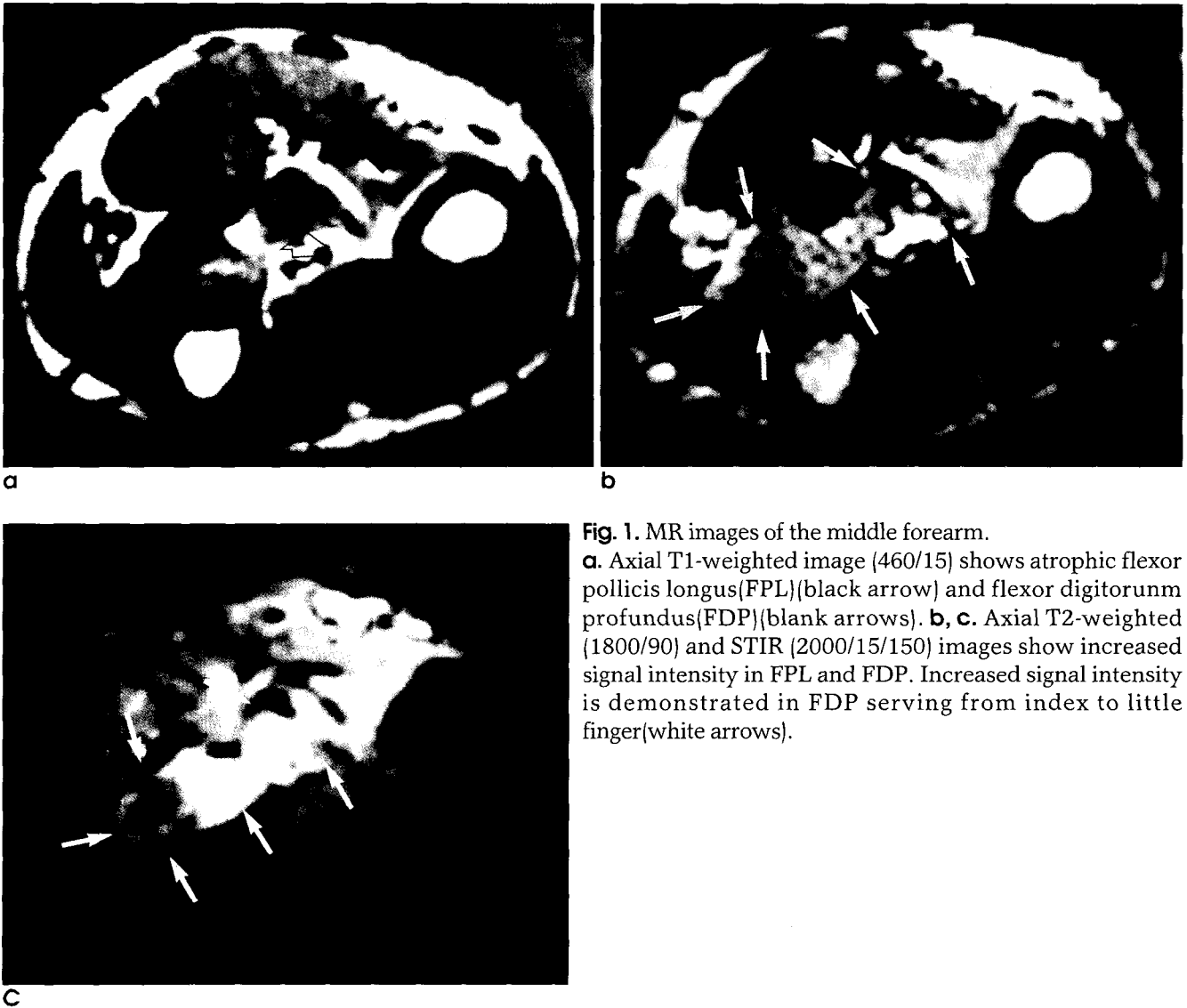


Fig. 1. MR images of the middle forearm. **a.** Axial T1-weighted image (460/15) shows atrophic flexor pollicis longus(FPL)(black arrow) and flexor digitorum profundus(FDP)(blank arrows). **b, c.** Axial T2-weighted (1800/90) and STIR (2000/15/150) images show increased signal intensity in FPL and FDP. Increased signal intensity is demonstrated in FDP serving from index to little finger(white arrows).

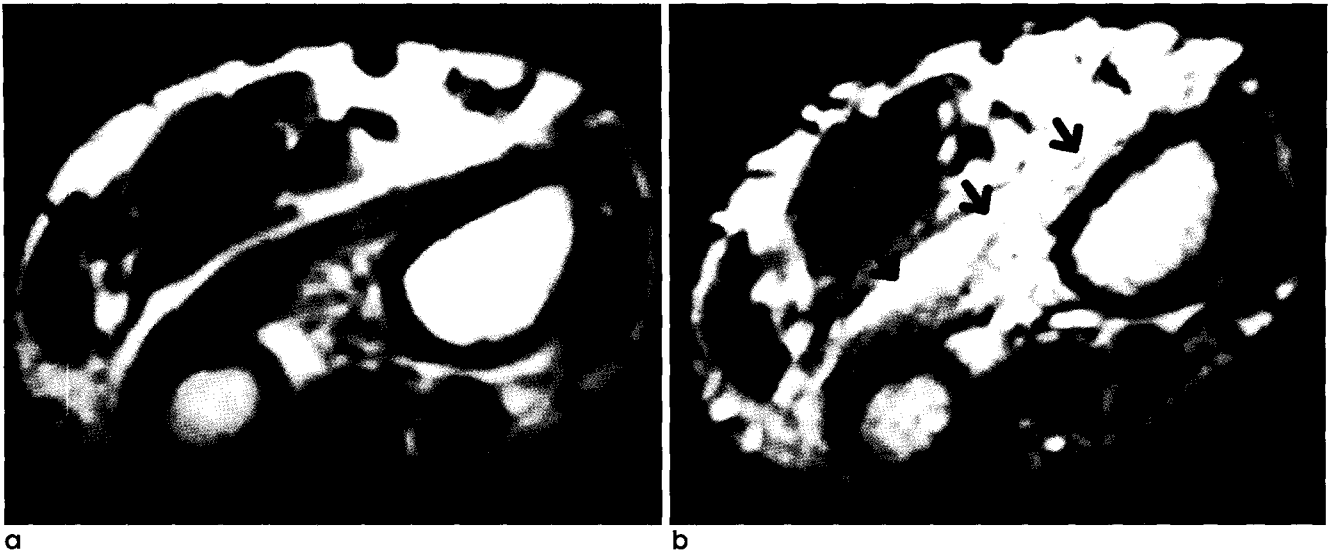


Fig. 2. MR images of the distal forearm.
a. T1-weighted axial image of the distal forearm shows muscle atrophy. **b.** T2-weighted image shows increased signal intensity in the pronator quadratus(white arrows).

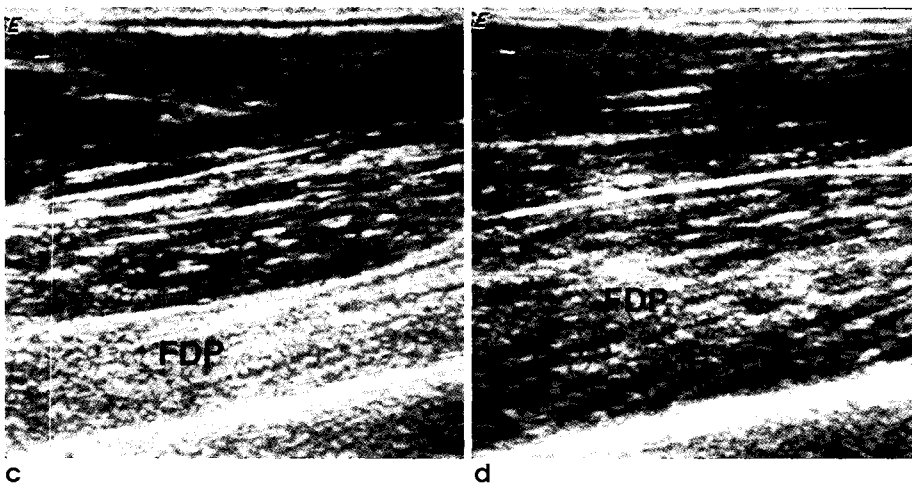
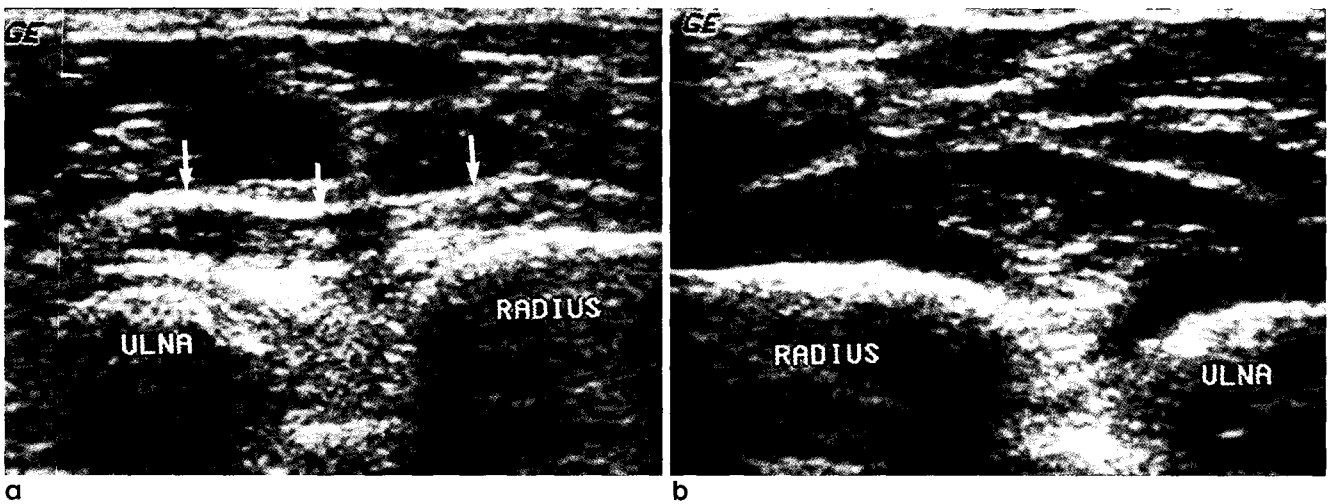


Fig. 3. Sonograms of the forearm.
a-d. Transverse sonogram of the distal forearm (a) and longitudinal sonogram of the middle forearm (c) show increased echogenicity and reduced muscle bulk in pronator quadratus(white arrows) and flexor digitorum profundus(FDP). Compare with sonograms of corresponding normal forearm (b, d).

성기 및 아급성기에 탈신경화된 근육의 신호증가소견을 볼 수 있고, T1강조영상에서는 만성기의 근위축과 지방침윤을 알 수 있다. 이러한 장점 때문에 탈신경화에 따른 근질환의 평가에 자기공명영상의 역할이 점점 증가되고 있다 (2-4). 본 증례에서 STIR영상에서 탈신경화된 근육의 신호강도가 증가하였으나, 전체적인 영상의 질이 좋은 T2강조영상에서 좀더 명확하게 탈신경화된 근육을 관찰할 수 있었다.

초음파검사는 값이 저렴하고 병변이 없는 정상부위와 비교할 수 있는 장점이 있다. 또한 심부에 위치하기 때문에 임상적인 검사가 어려운 방형 회내근의 검사가 용이하고 이완된 수지의 수동적 운동을 통한 역동적 초음파 검사를 시행함으로써 근육의 마비와 건파열을 구별할 수 있다 (7-9). 본 증례에서도 둘째 손가락의 건 파열을 배제하기 위하여 역동적 초음파 검사를 먼저 실시하여 근위축과 근육에코의 증가소견을 확인할 수 있었다.

결론적으로 저자들은 둘째부터 다섯째 손가락의 심무지 굴근까지 광범위한 전방골간 신경분포를 갖는 환자에서 전방골간신경 증후군을 경험하였으며, 자기공명영상으로 탈신경화된 근육의 위치결정을 함으로서 진단할 수 있었다.

참 고 문 헌

1. Grainger AJ, Campbell RSD, Stothard J. Anterior interosseous nerve syndrome: appearance at MR imaging in three cases.

Radiology 1998;208:381-384
2. Sallomi D, Janzen DL, Munk PL, Conell DG, Tirman PFJ. Muscle denervation patterns in upper limb nerve injuries: MR imaging findings and anatomic basis. AJR Am J Roentgenol 1998;171:779-784
3. Fleckenstein JL, Watumull D, Conner KE, et al. Denervated human skeletal muscle: MR imaging evaluation. Radiology 1993;187:213-218
4. West GA, Haynor DR, Goodkin R, et al. Magnetic resonance imaging signal changes in denervated muscles after peripheral nerve injury. Neurosurgery 1994;35:1077-1085
5. Kiloh LG, Nevin S. Isolated neuritis of the anterior interosseous nerve. Br Med J 1952;1:850-851
6. Spinner M. The anterior interosseous nerve syndrome. J Bone Joint Surg 1970;52:84-94
7. Newman JS, Adler RS, Rubin JM. Power Doppler sonography: use in measuring alterations in muscle blood volume after exercise. AJR Am J Roentgenol 1997;168:1525-1530
8. Hide IG, Grainger AJ, Naisby GP, Campbell RSD. Sonographic findings in the anterior interosseous nerve syndrome: Journal of clinical ultrasound 1999;27:459-464
9. Genreben G, Bogdahn U. Real time sonography of acute and chronic muscle denervation. Muscle and Nerve 1991;14:654-664

Anterior Interosseous Nerve Syndrome with Variet Nerve Innervation: A Case Report

Joon Ho Lee¹, Jae Boem Na¹, Jae Soo Kim¹, Jin Jong You¹, Gyung Kyu Lee^{1,2}, Sung Hoon Jung¹

¹Department of Radiology, Gyeongsang National University College of Medicine

²Department of Radiology, Seoul National University Hospital

Anterior interosseous nerve syndrome is characterized by weakness of the flexor pollicis longus, the flexor digitorum profundus and the pronator quadratus in the presence of normal sensation. Although MR imaging findings of anterior interosseous nerve syndrome has been reported in a few articles, we report herein a case of anterior interosseous nerve syndrome involving more than usual muscles innervated by anterior interosseous nerve, caused by varient nerve innervation.

Index words : Muscles, denervation
Muscles, MR
Muscles, US

Address reprint requests to : Jae Boem Na, M.D., Department of Radiology, Gyeongsang National University Hospital,
90 Chiram-dong, Jinju 660-702, Korea.
Tel. 82-55-750-8211 Fax. 82-55-758-1568 E-mail: jbna@nongae.gsnu.ac.kr