

교합과 치주질환

연세대학교 치과대학 치주과학교실

부교수 최 성 호

I. 서 론

치주조직에서 교합과 관련하여 야기되는 불필요한 결과로 치주조직에 발생하는 병적인 변화 또는 적응 변화를 교합외상이라 한다. 과도한 교합력은 치주조직에 손상을 줄 뿐 아니라 악관절, 저작근, 치수조직에도 해를 줄 수 있다. Stillman(1917)은 교합외상을 “악골을 다물었을 때 치아의 지지조직에 해를 주는 상태”라고 정의하였고, 1978년 WHO는 “반대악의 치아에 의해서 직접적으로 또는 간접적으로 치아에 가해지는 스트레스에 의한 치주조직의 손상”으로 정의하였다. 손상을 주는 힘은 조기 접촉 관계에서 한 개 치아 또는 여러 개의 치아에 작용하여 clenching, 이갈이 같은 비정상적 기능을 할 때나, 소구치, 대구치의 상실 또는 이동시에 나타난다.

II. 교합외상에 영향을 미치는 요소

교합외상에 영향을 미치는 요소들로는 교합력의 크기, 방향, 빈도와 기간 등이 있다.

① 교합력의 크기 - 교합력이 작으면 외상을 주지 않으나 과도한 힘이 가해질 경우에는 치주인대의 폭이 증가하고, 인대섬유 개개의 두께도 두꺼워지며 치조골의 밀도도 증가한다. 생리적 적응력을

넘어서 압력이 가해지면 치주조직의 파괴가 야기된다. 이것은 과도한 교합력을 일시적으로 피하려는 가역적 파괴이다.

② 교합력의 방향 - 치아장축에 대해서 축력(axial force), 측방압(lateral or horizontal force) 또는 회전력(rotational force=torque force)이 가해질 수 있는데, 같은 크기의 힘에서는 측방방향으로 힘이 가해지는 경우 가장 손상이 적다. 치아가 측방압을 받으면 부위에 따라 압력을 받는 쪽과 장력을 받는 쪽이 나타나는데, 압력을 받는 쪽에서는 골흡수가 일어나며 더 큰 힘이 작용할 경우 치주인대의 피사가 일어난다.

③ 교합력의 빈도 - 힘의 빈도가 잦을수록 교합외상도 증가한다.

④ 교합력의 기간 - 장기간 외상성 교합력이 적용되면 교합외상도 증가한다.

III. 교합외상의 원인

교합외상의 원인으로는 교합력의 변형과 이에 따르는 치주조직의 적응능력의 감소를 들 수 있다. 정상적인 교합력이 가해진 경우에도 하부 지지조직이 취약하다면 교합외상이 생길 수 있다. 또 이들 두 가지 인자가 서로 복합적으로 작용하게 되면 교합외상의 심도도 증가될 수 있다. 이와 같은 원인

요소들의 작용에 따라 교합외상은 1차 교합외상과 2차 교합외상으로 나뉜다. 1차 교합외상은 정상적인 치주조직에 교합력의 변형으로 발생한 조직손상이고 2차 교합외상은 치주조직의 파괴로 인해 압력 수용 능력이 감소된 조직에 교합력이 가해져 야기되는 손상이다.

IV. 교합외상과 관련된 치주 조직 파괴에 대한 이론

교합외상과 관련된 치주 조직 파괴에 대한 이론은 인체 조사를 포함한 연구로부터 얻은 결과를 통하여 성립되었다. 그러나, 사체의 시편으로부터 얻은 결과는 논쟁의 여지가 있으며, 이는 “Glickman’s concept”과 “Waerhaug’s concept”을 통해 확인할 수 있다. Glickman은 치은연하 치태가 있는 치아에 비정상적인 힘이 작용할 때 치태와 연관된 치주질환이 퍼지는 경로가 변할 수 있다고 주장하였다. 이것은 “외상 받은 치아”에서 치주조직의 파괴가 “외상을 받지 않은 치아”에서와 다르다는 것을 의미한다.

즉, 비정상적인 교합력이 가해지는 부위에서는 치태와 연관된 질환이 있을 때 치주조직과 치조골의 균일한 수평적 파괴대신 각상골 결손, 골내낭이 형성된다는 이론이다. Glickman은 이를 설명하기 위해 2가지의 치주구조를 제시하였는데, 자극부위(zone of irritation)과 동반 파괴부위(zone of codestruction)이다(그림 1). 전자는 변연치은과 치

간치은을 포함하고, 후자는 치근백악질, 치조골, 치주인대를 포함하며 치관쪽으로는 횡중격섬유근과 치아치조섬유근에 의해 경계지어진다. 이 부위의 조직은 교합외상에 의한 질병의 중심 부위가 된다.

이에 반해 Waerhaug는 외상보다 치태의 중요성을 더 강조하였는데, 외상성 교합의 영향을 받지 않은 치아의 치주조직에서도 외상받은 치아에서처럼 수직골 파괴와 골내낭이 동일하게 나타난다고 결론지었다. 즉, 치은병변이 “동반파괴부위”로 퍼지는데 있어 외상성 교합의 역할을 부정하였다. Waerhaug는 치은연하치태가 인접치보다 더 치근단 쪽으로 진행되었거나 치조골의 양이 상대적으로 클 때 골내낭과 수직골 파괴가 나타난다고 하였다.

두 가지 이론에 대한 논쟁은 계속되고 있어, 어떤 연구자들은 교합외상이 치주 질환에서 중요한 요소로 작용한다는 Glickman의 결론을 받아들이는 반면 (Macapanpan & Weinman 1954, Posselt & Emslie 1959, Glickman & Smulow 1962, 1965), 또 다른 이들은 교합외상과 치주조직 파괴 정도와는 관계없다는 Waerhaug의 개념을 받아들인다 (e.g. Lovdahl et al, 1959, Belting & Gupta 1961, Baer et al 1967, Waerhaug 1979).

교합외상의 역할에 대한 보다 과학적인 논리를 위하여 동물실험을 통한 조직학적 검사가 필요할 것이다. 또한, 인체에서 발생하는 교합외상은 일정한 방향을 갖지 않는 jiggling 형의 외상이 주로 이루어지므로 이를 중심으로한 실험 결과를 확인하는 것은 보다 바른 방향을 제시할 것이다.

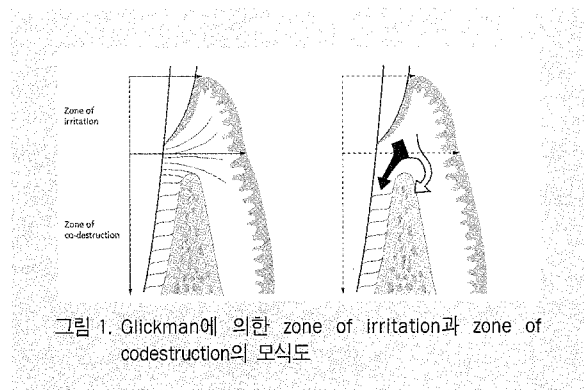


그림 1. Glickman에 의한 zone of irritation과 zone of codestruction의 모식도

1) 정상적 높이를 가진 건강한 치주(Healthy periodontium with normal height) 에서 가해지는 jiggling 형의 외상 : 외상력이 치아의 치관에 설측, 근심측, 원심측, 협측으로 가해지고 치아가 힘에 대해 이동할 수 없는 상황에서 실험을 하였다 (Wentzemd 1958, Glickman & Smulow 1968, Svanberg & Lindhe 1973, Meitner 1975, Ericsson & Lindhe 1982). 이러한 것을 “jiggling 형 외상”이라고

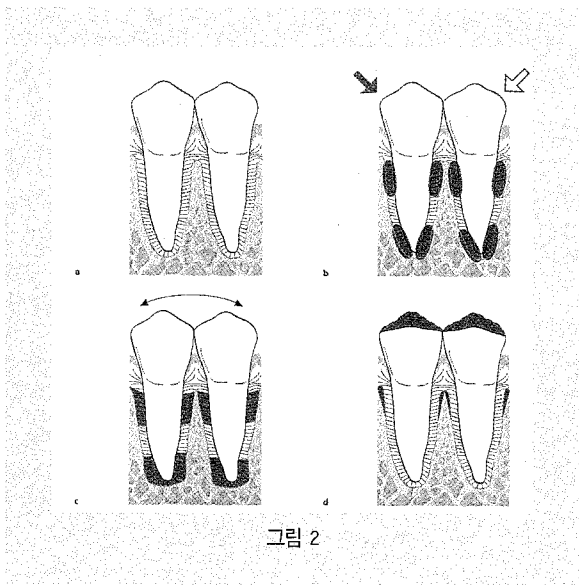


그림 2

명명하여 확실한 압력측과 긴장측이 나타나지 않으며 치아 양쪽에 압력과 긴장의 혼합이 나타난다.

그림 2(a-d). 정상적인 치주조직을 가진 2개의 하악소구치(a)가 Jiggling 힘(b)에 노출되었다. 긴장과 압력이 혼합된 지역에서 (왼부분) 교원질 흡수, 골흡수, 백악질 흡수를 포함한 급성염증의 신호가 나타났다. 골흡수의 결과로서 치주인대 폭이 점차 증가한다. 적응된 힘의 효과가 치주인대 폭 증가로 보상되면(c) 인대조직은 염증신호를 보이지 않는다. 치조골 상방결합조직은 jiggling 힘에 의해 영향을 받지 않고 치아치은상피의 치근방향의 성장도 없다. 교합조정후에 치주인대는 다시 정상으로 되고 (d) 치아는 안정된다.

2) 감소된 치조골 높이를 가진 건강한 치주 (Healthy periodontium with reduced height) : 점진적으로 진행되는 치주질환은 치은염증과 점차적인 결합조직 부착 및 치조골의 상실로 특징지어진다. 치태 및 치석제거, 병적으로 깊어진 치주낭의 제거와 같은 치주질환의 치료는 감소된 높이를 가진 건강한 치주조직을 형성해준다. 감소된 높이를 가진 치주조직이 외상성 교합력(이차적 교합외상)에 대해 정상 치주만큼 적응할 수 있는지에 대해서는 의문이 많다.

이 문제 또한 동물실험에서 실험되었다(Ericsson & Lindhe 1977). 압력과 긴장이 결합된 부위에서 치주인대는 혈관증식, 삼출현상, 혈전증, 골흡수 등으로 힘에 반응하였다. 방사선상에서는 외상받은 치아주위로 넓어진 치주인대가 보이고 임상적으로는 점진적인 치아동요도를 나타내었다. 치주인대 폭의 점진적 증가와 치아동요도의 증가는 몇 주 동안 일어나지만 결국 끝나게 된다. 능동적 골 흡수는 멈추고 넓게 확장된 치주인대 조직은 정상적 구조를 갖게 된다. 즉 치유가 일어난 것이다. 치아는 과동요를 보이지만 변화된 기능적 요구에 적응할 수 있는 치주구조로 둘러싸여 있다. 전체 실험기간 동안 치조골 상방 결합조직은 jiggling force에 영향을 받지 않았다. 더 이상의 결합조직부착의 상실과 치아치은상피의 하방 성장도 없다. 이 연구의 결과에서 감소된 높이의 건강한 치주조직은 어느 정도 제한 내에서 건강한 조직(정상적 높이)과 비슷하게 변화된 기능적 요구에 적응함을 보여주었다.

그림 3(a-d). 감소된 높이의 건강한 치주조직을 가진 2개의 하악소구치(a)가 jiggling 힘(b)에 노출되었다. 그 결과 치주인대 세포내에 일련의 변화가 일어나 치주인대가 넓어진다(c). 치아동요도가 증가되나 더 이상의 결합조직 부착 소실을 보이지 않는다(d). 교합조정 후 치주인대 폭이 정상으로 되

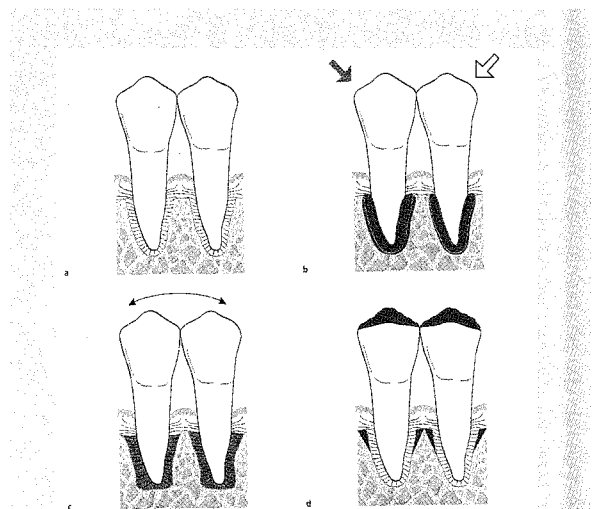


그림 3

고 치아는 안정된다.

3) 치태와 연관된 치주질환(Plaque-associated periodontal disease) : 동물과 사람에서 실시한 실험 결과 교합외상은 치조골 상방 결합조직에 병적인 변화나 혹은 정상치에는 염증반응을 야기하지 않았고 치태와 연관된 치은 병변을 악화시키지도 않았으며 결합조직 부착을 상실시키지도 않았다. 비정상적인 교합력이 치태와 관련된 병변의 진행에 영향을 주는지, 치주질환에서 조직파괴속도를 강화시키는지에 대해서는 의문이 있다(Lindhe & Svanberg 1974). 이 실험에서는 개에게 치태와 치석이 침착되도록 하여 파괴적으로 진행되는 치주질환을 야기시켰고 또한 교합외상도 받도록 하였다.

이와 같이 jiggling force를 소구치 부위에 가했을 때 압력과 긴장이 혼합된 부위에 어떤 조직반응이 일어나는 것을 발견하였다(Lindhe & Svanberg 1974). 이 부위에서 치주인대는 jiggling force를 가한 후 며칠 내에 염증 반응을 보였고, 혈관 증가, 혈관 투과성 증가, 삼출현상, 혈전증 뿐만 아니라 호중구, 대식세포의 침착이 증가하는 것을 볼 수 있었다. 인접골 표면에서는 많은 수의 파골세포가 보였다. Jiggling force에 대해서 교정적으로 치아가 움직이지 않기 때문에 치아 양쪽의 치주인대는 넓이가 증가하고 치아는 과동요를 나타내었다(Progressive tooth mobility). 또한 수직골 파괴가 방사선 사진상에서 관찰되었다. 외상성 힘은 치주인대 폭의 증가에 의해 사라졌다.

만일 치주조직이 적응할 정도로만 힘이 가해진다면 치아동요도의 점진적 증가는 몇 주 내에 끝나게 된다. 활동적인 골흡수는 멈추지만 수직골 파괴와 치아동요도는 지속된다. 치주인대의 폭은 증가하지만 조직조성은 정상이다. 생검 조직학적 조사에서 치태와 연관된 병소 이상으로 상피가 근단 방향으로 이주하지 않고 이러한 적응이 일어난다는 것을 보여주었다. 이것은 치주인대의 압력/긴장 부위에서 적응변화를 허용하는 교합력은 치태와 관련된 치주질환을 악화시키지 않는다는 것을 의

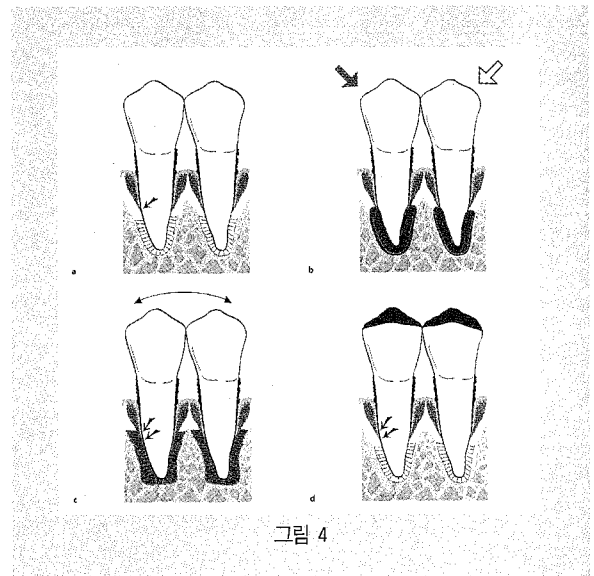


그림 4

미한다(그림 4).

그러나 만일 jiggling force의 크기와 방향이 연구 기간 동안(6개월) 압력, 긴장 부위의 조직이 적응할 수 없는 것이라면 동반파괴 부위에서의 손상이 더 영구적으로 된다. 압력/인장 부위에서의 치주인대는 몇 달 동안 염증 상태를 보였다. 치조골 벽에 있는 파골세포는 골 흡수 과정을 지속시켜서 압력/인장 부위에서 점차로 치주인대가 넓어졌다. 결과적으로, 수직골 파괴가 계속되고 치아의 동요도가 계속되었다. “zone of irritation”에서 치태와 관련된 병변과 “zone of codestruction”에서의 염증병변이 합해졌다. : 치근단 방향으로 치아치은상피가 증식되고 치주질환이 악화되었다(Lindhe & Svanberg 1974)(그림 5). 이 연구에서 jiggling 형태의 교합외상이 치아에 가해질 때 관련된 병적인 변화가 염증세포가 침윤된 치주조직 내에 일어나는 것이 확인되었다. 이러한 상황에서 증가된 치아 동요도는 결합조직 부착상실을 증가시키고 치아치은상피의 하방성장을 야기한다. 교합조정은 치주인대를 좁히고 치아동요도를 감소시키지만 부착높이는 개선시키지 못한다. 비슷한 결과가 개를 이용한 다른 실험에서도 보고되었는데(Ericsson & Lindhe 1982) 치태와 관련된 변연 치주염의 진행 속도에 오랜 기간의 jiggling force가 가해졌을 때의 영향을 보는 실험에

서였다.

한편 원숭이에서 실시한 짧은 기간의 실험에서 (Polson & Zander 1983) 치주염이 진행중인 치아에 교합외상의 효과를 평가했는데 Lindhe & Svanberg(1974)와 Ericsson & Lindhe(1982)의 발견을 지지해 주지 못했다. Polson & Zander(1983)는 수직골 파괴와 관련된 치주질환이 동반된 외상이 치조골 상실을 증가시키기는 하나 더 이상의 결합조직 부착상실을 야기하지 않는다는 것을 관찰하였다.

그림 4(a-d). 치은연상 연하 치태, 골파괴, 치주낭이 존재하는 두 개의 하악소구치(a). 치조골과 치근단 부위사이의 염증성 부위(어두운 부분)와 염증이 없는 부위를 주목하라. 만일 이 치아가 jiggling 형태의 외상(b)을 받는다면 치주인대에 병적인 적응변화가 일어난다(선으로 둘러싸인 부분). 골흡수를 포함한 이러한 조직변화는 치주인대 공간을 넓히고 치아동요도를 증가시키지만 더 이상의 결합조직 부착상실은 없다(c). 교합조정은 치주인대의 넓이를 감소시키고 치아동요도를 감소시킨다(d).

그림 5(a-d). 치은연하 치태가 침윤된 연조직이 존재하고 골내낭을 형성한 차아(a)에 jiggling 형태의 외상(b)을 받는다면 치주조직 내에 병적인 변화가 일어난다. 증가된 치아동요도, 부착 상실 등이 일어나고 치아치는 상피의 하방 성장도 일어

나게 된다(c). 교합조정 후에 치주인대 넓이가 감소하고 동요도도 감소하지만, 부착수준은 개선되지 않는다(d).

V. 결론

결론적으로 동물과, 사람에서 함께 시행한 실험에서, 건강한 치주조직을 가진 치아에 가해지는 편측 측방력과, jiggling force는 치주낭 형성이나 결합조직 부착 상실을 야기하지 않는다는 결론을 얻었다. 교합외상은 치주조직 파괴를 야기하지 않는다. 하지만, 교합외상은 치조골 흡수를 일으켜 일시적이거나 영구적으로 치아동요도를 증가시킨다. 이러한 치아동요도를 증가시키는 골 흡수는 외상에 대한, 즉 변형된 기능 요구에 대한 주위 치조골과 치주인대의 생리적 적응이다. 그러나 치태와 관련된 치주질환이 있는 경우 교합외상은 질병의 진행 속도를 증가시킨다. 즉, 파괴 과정에서 보조인자로 작용한다.

임상적 측면에서 이러한 사실은 치태와 관련된 치주질환의 치료 필요성을 강조한다. 그러나, 교합조정이나 치주고정술 같은 외상만을 제거하는 치료는 외상치아의 동요도를 감소시키고 어느 정도 골재성장을 유도하지만 치태에 의한 지지조직의 파괴 속도는 감소시킬 수가 없다.

참 고 문 헌

1. Ericsson, I. & Lindhe, J. (1977) Lack of effect of trauma from occlusion on the recurrence of experimental periodontitis. *Journal of Clinical Periodontology* 4, 115-127.
2. Ericsson, I. & Lindhe, J. (1982) The effect of longstanding jiggling on experimental marginal periodontitis in the beagle dog. *Journal of Clinical Periodontology* 9, 497-503.
3. Glickman, I. (1965) Clinical significance of trauma from occlusion. *Journal of the American Dental Association* 70, 607-618.
4. Glickman, I. (1967) Occlusion and periodontium. *Journal of Dental Research* 46, Supplement 1, 53.
5. Glickman, I. & Smulow, J. B. (1962) Alterations in the pathway of gingival inflammation into the underlying tissues induced by excessive occlusal forces. *Journal of Periodontology* 33, 7-13.
6. Glickman, I. & Smulow, J. B. (1965) Effect of excessive occlusal forces upon the pathway of gingival inflammation in humans. *Journal of Periodontology* 36, 141-147.
7. Glickman, I. & Smulow, J. B. (1968) Adaptive alteration in the periodontium of the Rhesus monkey in chronic trauma from occlusion. *Journal of Periodontology* 39, 101-105.
8. Karring, T., Nyman, S., Thilander, B. & Magnusson, I. (1982) Bone regeneration in orthodontically produced alveolar bone dehiscence. *Journal of Periodontal Research* 17, 309-315.
9. Lindhe, J. & Ericsson, I. (1982) The effect of elimination of jiggling forces on periodontally exposed teeth in the dog. *Journal of Periodontology* 53, 562-567.
10. Lindhe, J. & Svanberg, G. (1974) Influences of trauma from occlusion on progression of experimental periodontitis in the Beagle dogs. *Journal of Clinical Periodontology* 1, 3-14.
11. Meitner, S.W. (1975) Co-destructive Factors of Marginal Periodontitis and Repetitive Mechanical Injury. Thesis. Rochester, USA : Eastman Dental Center and The University of Rochester, USA : Eastman Dental Center and The University of Rochester.
12. Nyman, S., Lindhe, J. & Ericsson, I. (1978) The effect of progressive tooth mobility on destructive periodontitis in the dog. *Journal of Clinical Periodontology* 7, 351-360.
13. Polson, A., & Zander, H. (1983) Effect of periodontal trauma upon infrabony pockets. *Journal of Periodontology* 54, 586-591.
14. Prichard, J. F. (1965) *Advanced Periodontal Disease*. Philadelphia : W.B. Saunders.
15. Steiner, G.G., Pearson, J.K. & Ainamo, J. (1981) Changes of the marginal periodontium as a result of labial tooth movement in monkeys. *Journal of Periodontology* 56, 314-320.R
16. Waerhaug, J. (1979) The infrabony pocket and its relationship of trauma from occlusion and subgingival plaque. *Journal of Periodontology* 50, 355-365.
17. Waerhaug, J. & Hansen, E.R. (1966) Periodontal changes incident to prolonged occlusal overload in monkeys. *Acta Odontologica Scandinavica* 24, 91-105.
18. Wennstrom, J., Lindhe, J., Sinclair, F. & Thilander, B. (1987). Some periodontal tissue resections to orthodontic tooth movement in monkeys. *Journal of Clinical Periodontology* 14, 121-129.