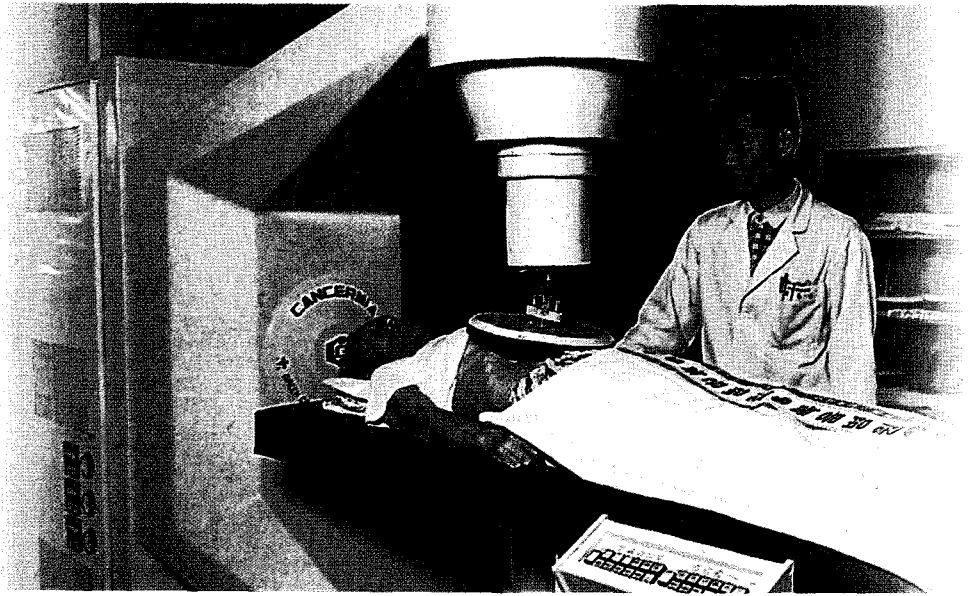


현 의료서비스 어디까지?



무릎 골절로 수술을 받았으나 골수염 발생

송모씨(남, 38세)는 무릎이 골절돼 뼈를 고정하는 핀 삽입 수술을 받았다. 5개월 후 삽입된 핀을 제거하려는데 상처부위에서 염증이 심하게 되었다. 이후 두 번의 염증제거수술을 받았으나 골수염으로 진단돼 결국 인공관절을 삽입하게 됐다. 송씨는 가벼운 골절 상태에서 수술 받은 후 골수염이 발생, 인공관절까지 삽입하게 된 것은 상처관리 소홀로 인한 것이라고 주장했다. 담당 의사는 골절 당시, 작은 뼈 조각이 염증을 발생시킨 것이며 최선의 치료를 했으므로 책임이 없다는 입장이었다.

처리결과는 이랬다

무릎관절은 골수염이 가장 빈번하게 발생하는 부위이므로 처음 수술 당시, 작은 뼈 조각 등 염증에 대한 주의의무를 철저히 해야 한다.

담당의사는 골수염 등 합병증 발생 가능성을 송씨에게 충분히 설명하여 상급 병원 선택권을 주어야 하나 별다른 설명이 없었으므로 설명의무를 소홀히 했다.

이 밖에도 검사 및 처치 등에 대한 주의의무를 태만히 한 사실이 밝혀짐에 따라 진료비는 무료로 하고 위자료 명목으로 500만원을 배상하기로 합의됐다.

어깨 관절 수술후 운동장애 발생

최모씨(여, 57세)는 퇴행성으로 어깨 관절에 염증이 발생돼 약물을 복용했으나 증상이 호전되지 않고 통증이 계속됐다. 수술 외에는 치료방법이 없다는 설명을 듣고 석회제거수술을 받았으나 운동장애가 발생됐다. 최씨는 의사가 수술전 예상되는 위험 등에 관해 설명하지 않았으며 수술의 과실로 운동장애가 발생했다고 주장했다. 반면 담당의사는 예상했던 것보다 석회화가 많이 돼 있어 완전히 제거하는 과정에서 발생한 사고이므로 잘못이 없다고 반박했다.

처리결과는 이렇했다

석회제거술 후에 발생 가능한 후유증(재파열, 견관절 운동제한 등)에 대해 의사가 설명하지 않은 것으로 확인됐다. 석회화 건염일 경우 정확한 부위 확인을 위한 MRI 검사를 해야 하나 사전검사를 실시하지 않은 것으로 밝혀져 위자료 등의 명목으로 1,500만원에 합의했다.

소비자 주의 사항

퇴행성 관절염은 다시 젊어지지 않는 한 근본적인 치료가 힘든 노화(많이 사용하여 관절에 무리가 옴)증상이다. 증상 완화적 치료에 효과가 없을 때 최후에 수술하는 것이다.

모든 수술에는 효과 외에 후유증 등이 발생할 수 있으므로 수술 전에 치료효과, 예상 가능한 합병증에 대한 설명을 요구해 신중하게 수술여부를 선택하는 적극적인 자세가 필요하다.

척추관 협착증 수술후 대소변 장애 발생

강모씨(여, 57세)는 퇴행성 척추관 협착증으로 수술을 받았다. 수술 받은 다음날, 수술 부위의 출혈이 심해 재수술을 받았지만 대소변 장애가 발생됐다. 다른 병원에서 정밀검사를 받은 결과, 신경손상이 원인임을 알게 되었고, 특별한 치료법이 없다는 설명을 들었다. 강씨는 의사의 부주의로 천골 신경이 손상돼 장애가 발생했다며 배상을 요구했다.

담당의사는 미세혈관의 자연적 출혈로 인해 발생한 혈종에 의해서 신경이 손상됐으므로 책임이 없다고 주장해 분쟁이 발생했다.

처리결과는 이렇했다

수술후 과다 출혈로 인해 혈종(피 덩어리)이 생겼다. 혈종제거 과정에서 천골(꼬리부위) 신경이 손상돼 결국 대소변 장애가 발생됐다.

담당의사에게 수술과정에서 주의의무를 소홀히 하여 발생한 출혈과 신경손상에 대한 책임을 물어 장애로 인한 노동력 상실과 위자료 등으로 2,800만원을 배상키로 합의됐다.

사단법인 한국당뇨협회에서는 회원들의 시연을 기다립니다.

각 병원에서 겪은 애로사항이나 건의사항이 있으시면 함께 나누는 코너를 마련합니다. 물론 당뇨인에게 소개해 널리 알리고 싶은 병의원이 있으시면 추천도 가능합니다.

시연을 보내주실 때에는 자신의 실명과 전화번호, 주소를 반드시 기재해 주시기 바랍니다.

사단법인 한국당뇨협회 사무국 (02-2297-8540)
주소: 서울시 성동구 하왕십리동 301-3 동신빌딩
5층 편집부