

수평 매복된 상악 견치의 교정적 견인

최형준 · 이종은 · 이재호 · 이종갑

연세대학교 치과대학 소아치과학교실 · 구강과학연구소

국문초록

치아 매복은 구강점막이나 악골내에서 치아의 맹출이 중지된 상태를 의미하며, 제 3대구치와 상악 견치에서 호발한다. 상악 견치의 매복은 주로 측절치가 상실되거나 왜소한 경우와 연관성이 높지만 치배의 위치 이상과 같이 유전적인 요소와도 관련될 수 있다.

매복치는 심미적, 기능적으로 여러 가지 문제점을 야기하므로 조기에 진단하여 치료하는 것이 중요하며, 매복치의 상태에 따라서 치료 방법을 적절하게 선택하여야 한다.

본 증례는 11세 여아에서 구개측으로 수평 매복된 상악 우측 견치의 치료를 보고한 것으로, 매복치는 외과적 수술을 동반한 교정적 견인 방법을 사용하여 기능적, 심미적으로 회복되었다. 견인 치료는 매복 견치의 맹출 공간을 확보하면서 이루어졌으며, 치료 종료 후 매복 견치는 치근 흡수와 같은 합병증 없이 적절한 부착치은을 확보하여 양호하게 위치되었다.

주요어 : 치아 매복, 상악 견치, 교정적 견인

1. 서 론

치아 매복이란 임상적 또는 방사선 사진을 통하여 관찰할 수 있는 물리적 장애물이나 치아의 위치 이상 등에 의하여 구강 점막이나 악골내에서 치아의 맹출이 중지된 상태를 의미한다¹⁾. 매복치의 발현 빈도는 5.6-18.8%까지 다양하게 보고 된다. 어떠한 치아도 매복의 가능성이 있으나 주로 호발 되는 부위는 제 3대구치와 상악 견치이며, 상악 중절치, 상하악 소구치의 순으로 보고 되고 있다²⁻⁷⁾.

상악 견치의 경우, 구개측 매복의 비율이 순측에 비해 약 5.6 배 높고, 편측 매복의 비율이 양측 매복에 비해 높다. 또한 남자보다 여자에게 호발하며, 종종 측절치가 왜소하거나 상실된 경우와 연관 된다^{8,9)}.

매복치는 인접 치아의 경사로 인하여 공간 폐쇄 및 정중선의 변위등과 같은 심미적인 문제점을 야기하며, 인접치아의 이동 및 치근 흡수, 치열궁의 길이 상실, 낭종 형성과 같은 퇴행성 변화를 발생시킬 수 있으므로, 조기에 발견하여 치료하는 것이 중요하다^{10,11)}.

매복된 치아의 치료법은 다음과 같다. 원인 없이 맹출 지연을 보이나 아직 맹출력이 있다고 판단되는 경우 주기적인 관찰만 하는 방법(observation), 상부의 연조직이나 경조직, 만기 잔존된 유치를 발거하여 정상 맹출을 유도하는 방법(intervention), 외과적 방법이나 교정적 방법을 통해 재위치 시키는 방법(relocation) 그리고 매복치의 변형이 심하거나 기타 방법으로 재위치 시키기 어려운 경우에는 발거하는 방법(extraction) 등이 있다⁷⁾.

상악 견치는 저작 기능뿐만 아니라 측방운동을 유도하고, 교합관계 및 대칭을 유지하는데 중요한 역할을 담당하므로, 본 증례에서는 구개측으로 수평 매복되어 발거 가능성이 높은 상악 우측 견치를 기능적, 심미적으로 회복시키기 위하여 외과적 수술을 동반한 교정적 견인 방법을 통해 치료하였고, 양호한 결과를 얻었기에 보고하는 바이다.

교신저자 : 최 형 준

서울시 서대문구 신촌동 134

연세대학교 치과대학 소아치과학교실

Tel : 02-361-8812

E-mail : choihj88@yumc.yonsei.ac.kr

II. 증례보고

- 이 름 : 조○○
- 나이/성별 : 11세/여아
- 주 소 : 상악 우측 견치의 수평 매복으로 개인 치과에서 의뢰됨
- 의학적 병력 : 특이 사항 없음
- 임상 소견 및 방사선 소견

임상 소견상 맹출 공간이 상실된 채로 상악 우측 견치가 미맹출 상태를 보였고, 방사선 사진 검사 결과 우측 측절치 치근단 부위에서 수평으로 매복되어 있는 상악 우측 견치를 관찰할 수 있었다(Fig. 1).

· 치료 및 경과

상악 우측 견치의 수평 매복 상태와 이에 대한 교정적 견인의 실패 가능성을 보호자에게 주지한 후, 보호자의 동의 하에 교정적 견인을 위한 외과적 수술을 시행하였다. 수술은 구개측

에서 접근하여 이루어졌고, 매복치의 순측에 선재가 결찰된 버튼을 부착하였다. 수술 후 매복 견치의 맹출 공간을 확보하기 위해 상악 우측 측절치와 상악 우측 제 1소구치 사이에 개방형 코일 스프링을 삽입하였다. 교정적 견인은 고리가 달린 가철성장치를 이용하였으며, 탄성 고무를 사용하여 약 100g의 힘을 가하였다.

장치 장착 6개월 후 매복치의 명확한 치축 변화가 관찰되었고(Fig. 2), 인접치의 치근 관계와 버튼의 위치조정을 위해 CT 촬영후 2차 수술을 시행하였다(Fig. 3). 탄성 고무를 이용한 교정적 견인을 2차 수술후 10개월간 지속하였고, 구강내로 맹출한 상악 우측 견치의 버튼을 제거하고 호선에 포함시켜 결찰하였다. 교정적 견인 후 2년 6개월이 경과되었을 때, 상악 우측 견치는 인접치아 및 매복치의 치근 흡수와 같은 합병증 없이 충분한 부착치은을 확보하여 악궁내의 양호한 위치로 배열되었다(Fig. 4-6).

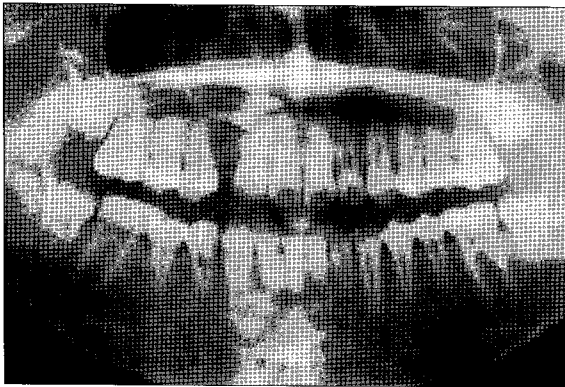


Fig. 1. Panoramic radiograph of 1st visit.

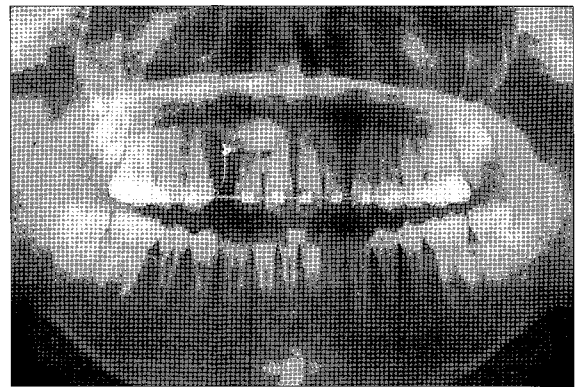


Fig. 2. Panoramic radiograph of 6 months after orthodontic traction.

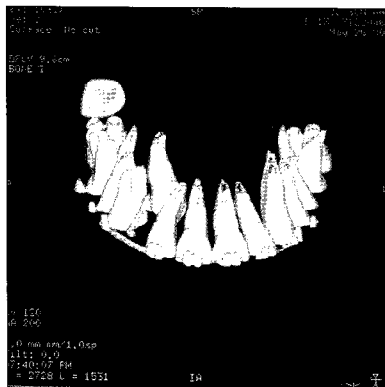


Fig. 3. CT-3D view at 2nd surgery.

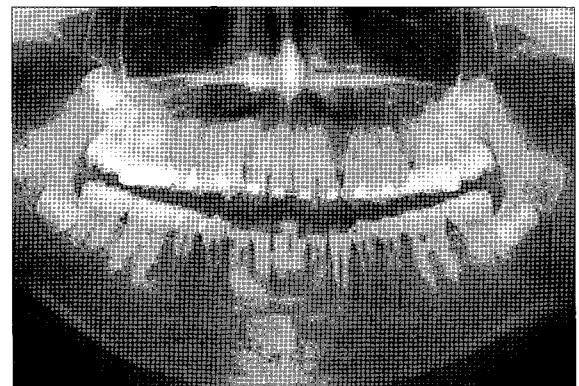


Fig. 4. Panoramic radiograph of 2 years 6 months after orthodontic traction.

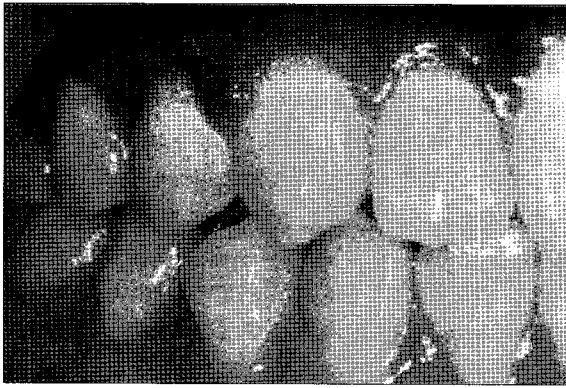


Fig. 5. Intra-oral photograph at completion of treatment : right view.

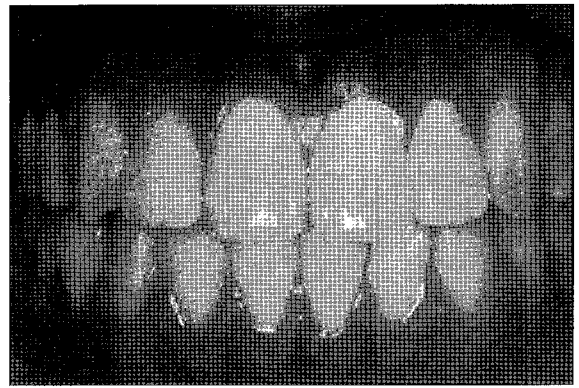


Fig. 6. Intra-oral photograph at completion of treatment : frontal view.

Ⅲ. 총괄 및 고찰

상악 견치의 구개측 매복은 왜소 측절치 혹은 측절치 상실과 연관성이 높다. 왜소 측절치는 치근이 짧고, 발육 상태가 정상보다 지연되므로, 견치의 순측 맹출로를 제공할 수 없게 된다. 또한 치배의 위치 이상과 같은 유전적인 요소도 관계될 수 있다^{12,13)}

상악 견치의 맹출 시기가 다양하게 보고 되고 있지만, 일반적으로 매복 견치는 9-10세경에 조기 발견될 수 있다. 이는 주의 깊은 임상 검사 및 방사선 검사를 통해서 가능하다. 가장 대표적인 방법은 촉진(palpation)으로, 9-10세경 유전치 치근단 상방 협측 전정을 촉진함으로써 상악 영구 견치의 위치를 파악하는 것이다. 이는 조기 진단에 중요한 방법이 되며, 촉진되지 않을 경우, X-ray 촬영을 통해 맹출 경로를 확인해야 한다¹⁴⁾.

매복 견치의 치료는 앞서 제시된 매복치의 치료와 동일하다. 치료 없이 주기적 관찰을 시행하는 방법, 맹출 유도를 위해서 유치나 상부 골조직 및 연조직을 제거하는 방법, 외과적·교정적으로 재위치시키는 방법 그리고 매복 견치를 발거하는 방법 등이다. 일반적으로 교정적 견인 치료가 매복된 치아의 치료에 대하여 최상의 선택이며, 양호한 결과를 얻을 수 있다¹⁵⁾. 그러나 매복 견치의 교정적 견인시 치료의 예후는 환자의 나이, 맹출가능 공간의 여부, 매복치의 수직적 위치 등과 관련되며, 매복치의 치축이 45° 이상 원심으로 회전된 경우 예후는 양호하지 않다. 또한 치주인대강이 전 치근에 걸쳐서 관찰되어야 하며, 치근단부의 만곡이 없어야 한다¹⁾. 일반적으로 교정적인 견인 치료는 청소년기가 최적의 시기이지만, 성인에서도 가능하다. 물론 치료의 시기가 늦을수록, 치료의 진행이 느리게 됨을 염두에 두어야 한다¹⁶⁾.

본 증례의 경우 매복된 상악 우측 견치의 치축이 90°에 가깝게 회전되어 있었으므로 발거 가능성이 높았다. 그러나 상악 견치는 저작 기능뿐만 아니라 측방운동을 유도하고, 교합관계 및 대칭을 유지하는데 중요한 역할을 담당하므로, 환자의 나이 및 공간 상실 상태 등을 고려하여, 교정력을 통해 상실된 공간

을 획득하고, 매복치아를 견인하는 방법을 선택하였다. 교정력을 적용했을 때, 악골내에서 매복 치아의 회전 및 이동 양상이 인접치의 치근 흡수등의 병발증을 야기하지 않고 양호하게 이루어져, 매복 견치를 심미적, 기능적으로 재위치 시킬 수 있었다.

교정적 견인 치료는 두 가지 방법으로 나뉜다. 매복 견치가 순측에 위치한 경우, 피판을 열어 매복 치관에 버튼을 붙이고, 치관을 노출시킨 상태로 피판을 치근단부로 위치시켜서 봉합하는 방법을 사용하게 된다. 이를 “개방형 맹출(open eruption)”이라고 한다. 매복치가 구개측에 위치한 경우에는 “폐쇄형 맹출(closed eruption)”을 시행한다. 이는 피판을 열고 치관을 노출시켜 버튼을 붙인 뒤, 피판을 치관위로 덮어 봉합하는 방법으로, 버튼에 걸찰된 선재는 피판을 통과해 위치된다. 폐쇄형 맹출의 경우 매복 치관으로 접근이 용이하고, 술후 출혈관리, 매복치 및 인접치의 치은 치유에 양호한 결과를 보이게 된다^{1,17)}.

술후 매복치의 맹출 방향에 따라 적절한 교정력을 주어야 한다. 매복치가 정상 맹출 방향을 향하고 있는 경우 대략 50g의 견인력이 필요하며, 치축의 회전이 필요한 경우에는 100-150g의 비교적 큰 견인력이 필요하다¹⁸⁾. 또한 매복치가 충분한 부착치은을 확보할 수 있도록 견인 방향이 적절히 조절되어야 한다. 본 증례에서는 매복된 상악 우측 견치가 구개측에 위치하였으므로, 폐쇄형 맹출 방법을 선택하였고, 수평으로 매복되었으므로 매복치의 치축을 회전시키기 위하여 약 100g의 비교적 강한 힘을 사용하였다.

매복치를 교정적으로 치료할 경우 부착치은의 상실, 치은퇴축, 치은염, 유착, 매복치의 생활력 상실, 치근관 폐쇄, 치근의 외흡수, 인접 치주 조직의 손상 그리고 매복치 및 인접치의 발거 등의 합병증이 발생할 수 있다¹⁹⁻²¹⁾. 그러나 이번 증례에서는 특이할 만한 합병증을 보이지 않았고, 부착치은도 충분히 확보하면서 교정적으로 재위치 시킬 수 있었다.

매복치의 교정치료를 시 정상적인 맹출 형태를 따르는 것이 이상적인 치료이며, 인접 치근 흡수를 방지하고, 부착치은을 증진시키기 위해서 생리적 맹출에 근접하여 치료하는 것이 바람직한 치료가 될 것으로 사료된다.

Ⅳ. 요 약

본 증례에서는 구개측으로 수평 매복되어 발거 가능성이 높은 상악 우측 견치를 외과적 수술과 교정적 견인을 통하여 성공적으로 재위치 시켰다. 견인시 부여한 힘의 강도와 방향이 적절하였으므로 부착치은을 충분하게 유지할 수 있었고, 특이할 만한 합병증도 관찰되지 않았다. 매복치의 교정적 견인시 생리적 맹출에 근접하도록 치료하는 것이 바람직할 것으로 사료된다.

참고문헌

1. Andreasen JO, Petersen JK, Laskin DM, et al : Textbook and color atlas of tooth impaction, 1st ed, Munksgaard, p126-165, 1997.
2. Krammer RM, Williams AC : The incidence of impacted teeth. Oral Surg Oral Med Oral Pathol, 29:237-241, 1970.
3. Grover PS, Lorton L : The incidence of unerupted permanent teeth and related clinical cases. Oral Surg Oral Med Oral Pathol, 59:420-425, 1985.
4. Dachi SF, Howell FV : A survey of 3,874 routine full-radiograph : a study of impacted teeth. Oral Surg Oral Med Oral Pathol, 14:1165-1169, 1961.
5. Tilander B, Myrberg N : The prevalence of malocclusion in Swedish school children. Scan J Dent Res, 81:12-20, 1973.
6. Shah RM, Boyd MA, Vakil TF : Studies of permanent tooth anomalies in 7,886 Canadian individuals : impacted teeth. J Can Dent Assoc, 44:262-264, 1978.
7. Charles A Frank : Treatment options for impacted teeth. JADA, 131:623-632, 2000.
8. Becker A, Smith P, Behar R : The incidence of anomalous maxillary lateral incisor in relation to palatally-displaced cuspids. Angle Orthod, 51:24-29, 1981.
9. Hitchin AD : The impacted maxillary canine. Br Dent J, 100:1-14, 1956.
10. Shafer WG : A textbook of oral pathology, 4th ed, W.B. Saunders Co, p60-62, 1983.
11. 서정훈 : 상악 매복 견치의 교정적 고찰. 대치협지, 25:59-69, 1987.
12. Kuflinec MM, Shapira Y : The impacted maxillary canine, I : Review of concepts. ASDC J Dent Child, 62:317-324, 1995.
13. Peck S, Peck L, Kataja M : The palatally displaced canine as a dental anomaly of genetic origin. Angle Orthod, 64:249-256, 1994.
14. Kuflinec MM, Shapira Y : Early diagnosis and interception of potential maxillary canine impaction. JADA, 129:1450-1454, 1998.
15. McKay C : The unerupted maxillary canine: An assessment of the role of surgery in 2,500 treated cases. Br Dent J, 145:207-210, 1978.
16. Galloway I, Stirrps DR : The effect of age at diagnosis on complexity and outcome of treatment of palatally ectopic canine. Br J Orthod, 16:259-263, 1989.
17. Johnson WD : Treatment of palatally impacted canine teeth. Am J Orthod, 56:589, 1961
18. Proffit WR : Contemporary Orthodontics, 2nd ed, St. Louis, Mosby, p584-615, 1993.
19. Di Biase DD : Mucous membrane and delayed eruption. Dent Prac Dent Res, 21:241-250, 1971.
20. Lorenz T : Orthodontic considerations of the impacted canine. J Gen Orthod, 1:12-21, 1990.
21. Fournier A, Turcotte J, Bernard C : Orthodontic considerations in the treatment of maxillary impacted canines. Am J Orthod, 81:236-239, 1982.

Abstract

ORTHODONTIC TRACTION OF HORIZONTALLY IMPACTED
MAXILLARY CANINE

Hyung-Jun Choi, D.D.S., Ph. D., Jong-Eun Lee, D.D.S.,
Jae-Ho Lee, D.D.S., Ph. D., Jong-Gap Lee, D.D.S., Ph. D.

Department of Pediatric Dentistry, College of Dentistry and Oral Science Research Center, Yonsei University

Tooth impaction is defined as a cessation of the eruption of a tooth at the level of the oral mucosa or alveolar bone. Maxillary canines are the most frequently impacted teeth next to the third molar. Maxillary canine impaction is associated with congenital missing of lateral incisors, peg lateralis and genetic factors such as ectopic positioning of a tooth germ.

The clinicians have an important role in early detection of tooth impaction for prevention of esthetic and functional problems. There are specific methods to treat impacted tooth for different conditions.

In this case, an 11-year-old girl with a horizontally impacted maxillary right canine in a palatal position was treated through orthodontic traction along with surgical button attachment procedure. On regaining of eruption space, canine traction was performed. At the completion of treatment, the canine was positioned fairly within the arch with proper keratinized gingiva and complications such as root resorption were not observed.

Key words : Tooth impaction, Maxillary canine, Orthodontic traction